Проблемы репродукции
2021, Т. 27, №1, с. 59-66
https://doi.org/10.17116/repro20212701159

Russian Journal of Human Reproduction =
Problemy Reproduktsii 2021, vol. 27, no.1, pp. 59-66
https://doi.org/10.17116/repro20212701159

Результаты хирургического лечения после медикаментозной подготовки пациенток репродуктивного возраста с миомой матки и обильными менструальными кровотечениями

© З.В. РЕВАЗОВА[1], Л.В. АДАМЯН[1, 2], К.Н. АРСЛАНЯН[1], О.Н. ЛОГИНОВА[1], А.В. КОЗАЧЕНКО[2], Т.А. ДЕМУРА[3]

[1]ФГБОУ ВО «Московский государственный медико-стоматологический университет им. А.И. Евдокимова» Минздрава России, Москва, Россия;
[2]ФГБУ «Национальный медицинский исследовательский центр акушерства, гинекологии и перинатологии им. акад. В.И. Кулакова» Минздрава России, Москва, Россия;
[3]ФГАОУ ВО «Первый Московский государственный медицинский университет им. И.М. Сеченова» Минздрава России (Сеченовский Университет), Москва, Россия

РЕЗЮМЕ

Миомэктомия нередко сопряжена с техническими сложностями, которые можно минимизировать путем медикаментозной предоперационной подготовки, направленной на уменьшение размеров миоматозных узлов, остановку связанных с наличием миомы обильных менструальных кровотечений, купирование анемического синдрома.

Цель исследования. Обосновать эффективность медикаментозной подготовки с применением препарата улипристала ацетат на основании результатов органосохраняющего хирургического лечения пациенток репродуктивного возраста с миомой матки, сопровождающейся обильными менструальными кровотечениями и анемией.

Материал и методы. В исследование включены 75 пациенток репродуктивного возраста с лейомиомой, обильными менструальными кровотечениями и анемией. В 1-ю группу включены 40 женщин, которым проводилась предоперационная подготовка с применением препарата улипристала ацетат в течение 3 мес, а затем выполнена лапароскопическая миомэктомия. Во 2-ю группу включены 35 пациенток, которым хирургическое вмешательство проводилось без предоперационной подготовки. Выполнен проспективный сравнительный анализ клинико-лабораторных данных, интраоперационных и послеоперационных параметров, патоморфологических изменений в узлах и эндометрии.

Результаты. У всех пациенток 1-й группы на фоне терапии препаратом улипристала ацетат прекратились обильные менструальные кровотечения, размер миоматозных узлов сократился в среднем на 25% по данным эхографии ($p<0,05$), уровень гемоглобина и ферритина достиг нормальных значений ($p<0,01$). У пациенток 1-й группы отмечалось снижение длительности операции ($p=0,043$) и объема кровопотери ($p=0,021$) по сравнению с пациентками 2-й группы. В послеоперационном периоде у пациенток 1-й группы выявлен более высокий уровень гемоглобина ($p=0,038$), а также появилась тенденция к снижению длительности госпитализации. В отдаленном послеоперационном периоде большинство пациенток отметили улучшение общего состояния, отсутствие обильных менструаций, снижение болевого синдрома. Уровень гемоглобина через 6 мес после операции соответствовал норме практически у всех пациенток. В эндометрии пациенток 2-й группы после терапии выявлен лекарственный патоморфоз, оказавшийся доброкачественным и обратимым.

Выводы. Тактика ведения пациенток репродуктивного возраста с миомой матки, сопровождающейся обильными маточными кровотечениями и анемией, должна включать комплексную дооперационную диагностику, патогенетически обоснованную предоперационную подготовку, направленную на уменьшение размеров миоматозных узлов и коррекцию анемии, что создает благоприятные условия для проведения органосохраняющих операций.

Ключевые слова: *миома матки, лейомиома, миомэктомия, улипристала ацетат, селективные модуляторы прогестероновых рецепторов, обильные менструальные кровотечения, меноррагия.*

ИНФОРМАЦИЯ ОБ АВТОРАХ:
Ревазова З.В. — https://orcid.org/0000-0002-5466-2881; eLibrary SPIN: 6307-0368
Адамян Л.В. — https://orcid.org/0000-0002-3253-4512; eLibrary SPIN: 9836-2713
Арсланян К.Н. — https://orcid.org/0000-0001-6146-830X; eLibrary SPIN: 262392
Логинова О.Н. — https://orcid.org/0000-0003-3862-1411
Козаченко А.В. — https://orcid.org/0000-0002-5573-6694; eLibrary SPIN: 8241-2928
Демура Т.А. — https://orcid.org/0000-0002-6946-6146; eLibrary SPIN: 2198-5765
Автор, ответственный за переписку: Ревазова З.В. — e-mail: atias@bk.ru

КАК ЦИТИРОВАТЬ:
Ревазова З.В., Адамян Л.В., Арсланян К.Н., Логинова О.Н., Козаченко А.В., Демура Т.А. Результаты хирургического лечения после медикаментозной подготовки пациенток репродуктивного возраста с миомой матки и обильными менструальными кровотечениями. *Проблемы репродукции.* 2021;27(1):59–66. https://doi.org/10.17116/repro20212701159

Results of surgery after medicine pre-treatment patients with uterine fibroids and heavy menstrual bleeding

© Z.V. REVAZOVA[1], L.V. ADAMYAN[1, 2], K.N. ARSLANYAN[1], O.N. LOGINOVA[1], A.V. KOZACHENKO[2], T.A. DEMURA[3]

[1]Evdokimov Moscow State University of Medicine and Dentistry, Moscow, Russia;
[2]Kulakov National Medical Research Center of Obstetrics, Gynecology and Perinatology, Moscow, Russia;
[3]Sechenov First Moscow State Medical University, Moscow, Russian

ABSTRACT

Background. Myomectomy is often associated with technical difficulties, which can be minimized by drug pre-treatment aimed at reducing the size of fibroids, stopping heavy menstrual bleeding, preventing anemic syndrome.

Objective.

Material and methods. The study involved 75 reproductive-age patients with leiomyoma, heavy menstrual bleeding and anemia. Group I — 40 women who underwent preoperative treatment of ulipristal acetate for 3 months, and then laparoscopic myomectomy. Group II — 35 patients who underwent surgery without pre-treatment. A prospective comparative analysis of clinical and laboratory data, intraoperative and postoperative parameters, pathomorphological changes in the nodes and endometrium was performed.

Results. After ulipristal acetate treatment all group I patients stopped heavy menstrual bleeding, the size of myomatous nodes decreased by an average of 25% according to echography ($p<0.05$), the level of hemoglobin and ferritin reached normal values ($p<0.01$). In group I, there was a decrease in the duration of the operation ($p=0.043$) and the volume of blood loss ($p=0.021$), compared with group II. In the postoperative period, patients of group I showed a higher level of hemoglobin ($p=0.038$), and there was also a tendency to a decrease in the duration of hospitalization. In the distant postoperative period, most patients noted an improvement in their general condition, the absence of heavy menstruation, and a decrease in pain. Hemoglobin level 6 months after surgery corresponded to the norm in most patients. In endometrium of patients of group I after therapy, a drug pathomorphism was revealed, which was benign and reversible.

Conclusions. Management tactics for reproductive-age patients with uterine myoma, heavy menstrual bleeding and anemia, should include comprehensive preoperative diagnosis, pathogenetically substantiated preoperative preparation aimed at reducing the size of fibroids and correction of anemia, which creates favorable conditions for organ-preserving surgical intervantion.

Keywords: *uterine fibroid, myoma, leiomyoma, ulipristal acetate, sprm, heavy menstrual bleeding, menorrhagia.*

INFORMATION ABOUT THE AUTHORS:
Revazova Z.V. — https://orcid.org/0000-0002-5466-2881; eLibrary SPIN: 6307-0368
Adamyan L.V. — https://orcid.org/0000-0002-3253-4512; eLibrary SPIN: 9836-2713
Arslanyan K.N. — https://orcid.org/0000-0001-6146-830X; eLibrary SPIN: 262392
Loginova O.N. — https://orcid.org/0000-0003-3862-1411
Kozachenko A.V. — https://orcid.org/0000-0002-5573-6694; eLibrary SPIN: 8241-2928
Demura T.A. — https://orcid.org/0000-0002-6946-6146; eLibrary SPIN: 2198-5765
Corresponding author: Revazova Z.V. — e-mail: atias@bk.ru

TO CITE THIS ARTICLE:
Revazova ZV, Adamyan LV, Arslanyan KN, Loginova ON, Kozachenko AV, Demura TA. Results of surgery after medicine pre-treatment patients with uterine fibroids and heavy menstrual bleeding. *Problemy Reproduktsii (Russian Journal of Human Reproduction).* 2021;27(1):59–66. (In Russ.). https://doi.org/10.17116/repro20212701159

Миома матки у 30—50% женщин репродуктивного возраста сопровождается обильными менструальными кровотечениями (ОМК), ранее обозначавшимися термином «меноррагия» [1, 2], и до сих пор остается одним из наиболее частых показаний к хирургическому лечению в гинекологической практике [3—5]. ОМК значительно снижают качество жизни женщины, приводят к развитию хронической постгеморрагической анемии [2, 3, 6]. Во всем мире около $^2/_3$ операций по поводу миомы матки, сопровождающейся маточными кровотечениями и анемией, приходятся на гистерэктомию как наиболее радикальный метод лечения [7, 8]. Однако следует учитывать, что у женщин репродуктивного возраста желательно проведение преимущественно органосохраняющих операций.

Миомэктомия (МЭ), выполненная с применением лапароскопического доступа, является методом выбора оперативного лечения пациенток репродуктивного возраста [9, 10], но нередко сопряжена с техническими сложностями, которые можно минимизировать путем предварительной медикаментозной предоперационной подготовки, направленной как на уменьшение миоматозных узлов, так и на прекращение маточных кровотечений [5, 9, 11].

Большой вклад в оптимизацию тактики ведения таких пациенток внесло развитие возможностей фармакотерапии. С 2011 г. в медикаментозной терапии миомы матки стал применяться новый препарат из группы СМПР – улипристала ацетат (УПА) [12—14]. Следует отметить, что в некоторых странах мира (страны Евросоюза, Канада, Сингапур, Малайзия

и т. д.) с августа 2020г было прекращено производство и продажа препарата улипристала ацетата в дозировке 5 мг, запрещено назначение препарата в качестве лечения миомы матки, в связи с несколькими случаями серьезного поражения печени на фоне приема препарата [20]. По данным обновленной публикации Комитета по лекарственным препаратам для человека (Великобритания) (англ. Committee for Medicinal Products for Human use (CHMP)) от ноября 2020 г., было рекомендовано оставить препарат УПА в дозировке 5 мг на рынке, однако ограничить его применение. На данный момент Комитетом CHMP предложено использование препарата у пациенток в пременопаузальном периоде с противопоказаниями к другим видам лечения миомы матки, либо отсутствием эффекта от проведенной ранее терапии, с обязательным информированием пациенток о возможных осложнениях, а также контролем функции печени до, во время и в течение 2–4 месяцев после терапии УПА. В России препарат улипристала ацетат на данный момент входит в Реестр Лекарственных средств как выпущенный в обращение препарат с показаниями к использованию в качестве предоперационной терапии симптомной миомы матки длительностью не более 2 курсов. Препарат оказывает прямое фармакодинамическое влияние на лейомиоциты и эндометрий, обратимо блокирует прогестероновые рецепторы в тканях-мишенях, имеет минимальное сродство к рецепторам андрогенов, эстрогенов и минералокортикоидов, подавляет экспрессию факторов роста и ангиогенеза, оказывает антипролиферативное и проапоптотическое действие. Препарат тормозит овуляцию, но оказывает лишь частичное ингибирующее влияние на фолликулостимулирующий гормон. При этом уровень эстрадиола остается в пределах нормы, тем самым предотвращается преовуляторный всплеск уровня лютеинизирующего гормона [15—17]. Это определяет возможность применения улипристала ацетата в предоперационной подготовке и лечении пациенток с миомой матки и ОМК [3, 4, 13, 18, 19]. К настоящему времени проведено достаточное количество крупных исследований, показывающих эффективность и безопасность данной медикаментозной терапии у пациенток с миомой матки и обильными менструальными кровотечениями.

В представленном ниже исследовании мы планировали выполнить анализ результатов хирургического органосохраняющего лечения у пациенток репродуктивного возраста с миомой матки, сопровождающейся обильными менструальными кровотечениями и анемией.

Цель исследования — обосновать эффективность медикаментозной подготовки с применением препарата улипристала ацетат на основании результатов органосохраняющего хирургического лечения пациенток репродуктивного возраста с миомой матки, сопровождающейся обильными менструальными кровотечениями и анемией.

МАТЕРИАЛ И МЕТОДЫ

С целью оценки клинической эффективности, интраоперационных и послеоперационных параметров проведено исследование, включающее 75 женщин репродуктивного возраста (25—45 лет) с наличием миомы матки, ОМК и анемии. В 1-ю группу включены 40 пациенток, которым перед хирургическим вмешательством проводилась медикаментозная терапия улипристала ацетатом в дозе 5 мг в течение 3 мес. Во 2-й группе (35 пациенток) хирургическое вмешательство проводилось без предварительной предоперационной подготовки.

Всем пациенткам на этапе первичного осмотра выполнены стандартное общеклиническое обследование, инструментальные и лабораторные исследования. Степень тяжести менструальной кровопотери определяли по графической шкале оценки кровопотери (PBAC), в которой сумма баллов более 100 определяется как ОМК. Интенсивность болевого синдрома оценивали по визуально-аналоговой шкале (ВАШ). Каждой пациенткой подписано информированное согласие.

Всем пациенткам выполнены лапароскопическая миомэктомия, гистероскопия и диагностическое выскабливание эндометрия с использованием соответствующей аппаратуры фирмы Karl Storz (Германия) на базе отделения оперативной гинекологии ФГБУ «НМИЦ АГП им. В.И. Кулакова» Минздрава России (в период с сентября 2016 г. по октябрь 2018 г.). Удаление миоматозных узлов лапароскопическим доступом проводилось по методике, разработанной в отделении оперативной гинекологии ФГБУ «НМИЦ АГП им. В.И. Кулакова» Минздрава России. В зависимости от локализации узлов на поверхности тела матки по наиболее выпуклой части опухоли производится разрез с использованием монополярного игольчатого коагулятора. В миоматозный узел вводится штопор либо опухоль захватывается щипцами. Далее лейомиома выделяется из ложа при помощи манипулятора, биполярного коагулятора, механических ножниц; послойно отсепаровывается капсула узла от неизмененного миометрия. На этапе извлечения узлов из брюшной полости используется электромеханическая морцелляция (при возможности с предварительным погружением в пластиковый эндоконтейнер). С целью восстановления целостности стенки матки на разрез накладываются швы в один, два или три слоя с помощью техники экстракорпорального завязывания узлов. Используется рассасывающийся шовный материал (викрил).

Проведены макроскопическое, морфологическое и иммуногистохимическое (ИГХ) исследования миоматозных узлов и эндометрия у пациенток

1-й и 2-й групп на базе 1-го патологоанатомического отделения ФГБУ «НМИЦ АГП им. В.И. Кулакова» Минздрава России.

На первом этапе исследования проведена оценка клинической эффективности предоперационной подготовки с применением улипристала ацетата по нескольким критериям: прекращение кровотечений, уменьшение размера миоматозных узлов, повышение уровня гемоглобина, уменьшение сопутствующих симптомов. На втором этапе проведено проспективное сравнительное исследование клинико-лабораторных данных, основных интраоперационных и послеоперационных параметров, морфологических особенностей миоматозных узлов и эндометрия пациенток обеих групп.

Статистический анализ полученных данных выполнен с использованием программного обеспечения MS Office Excel, Statistica for Windows 10.0, StatCalc 8.2.2. Статистическая значимость различий между двумя группами оценена с помощью определения критерия Стьюдента, непараметрического анализа по Манну—Уитни. Проведен χ^2-тест для сравнения категориальных данных. Различия считались статистически значимыми при $p<0,05$.

РЕЗУЛЬТАТЫ И ОБСУЖДЕНИЕ

При сравнительном анализе исходных клинико-лабораторных данных пациенток обеих групп не выявлены статистических значимые различия. Средний возраст женщин 1-й группы составил 35,2±4,8 года, 2-й группы — 34,8±4,21 года. Доминирующей жалобой явилось наличие ОМК. Средние показатели по графической шкале оценки кровопотери (PBAC) составили 341,4±84,7 балла и 359,6±91,5 балла в 1-й и 2-й группе соответственно. Интенсивность болевого синдрома, характеризующегося преимущественно тянущими болями в нижних отделах живота, а также дисменореей, составила в среднем 6,9±1,6 балла и 6,5±1,7 балла по ВАШ в 1-й и 2-й группе соответственно. Уровень гемоглобина до проведения медикаментозной терапии в среднем составил 94,3±12,7 г/л и 101,5±8,7 г/л в 1-й и 2-й группе соответственно. У большинства пациенток отмечалось снижение гематокрита (<36%) и уровня ферритина.

По данным эхографии, у женщин обеих групп преобладали множественные миомы матки с центрипетальным ростом одного или нескольких узлов. Толщина эндометрия у всех пациенток соответствовала нормальным значениям М-эхо.

У всех женщин имелись показания к проведению органосохраняющего оперативного лечения. С целью предоперационной подготовки пациенткам 1-й группы назначена медикаментозная терапия с применением улипристала ацетата 5 мг в течение 3 мес. В обязательном порядке перед началом терапии проводилась аспирационная пайпель-биопсия слизистой

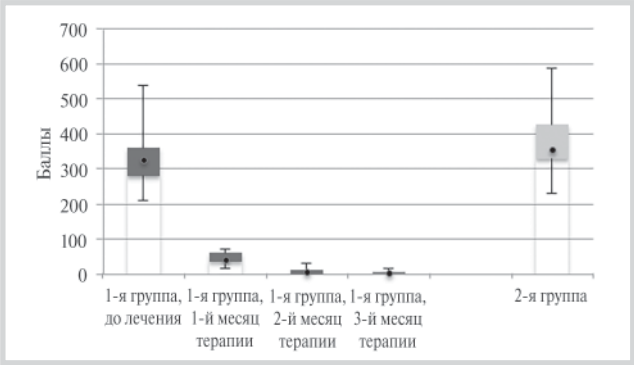

Рис. 1. **Распределение показателя менструальной кровопотери (PBAC) у пациенток исследуемых групп.**

Fig. 1. **Distribution of the PBAC menstrual blood loss rate in the study groups.**

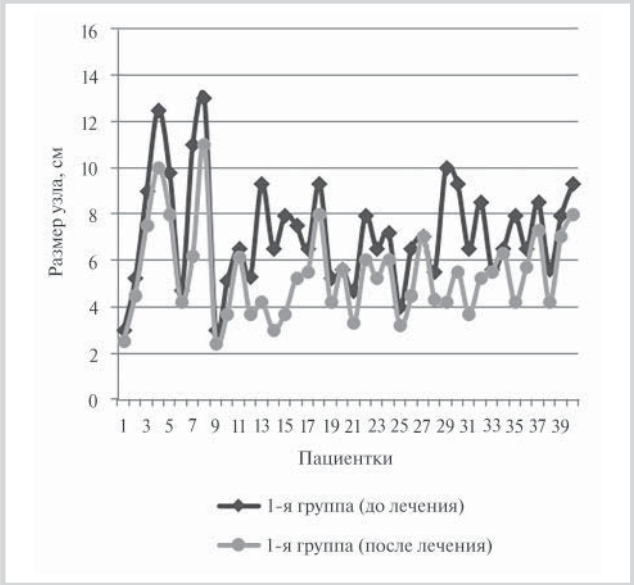

Рис. 2. **Динамика уменьшения размера миоматозных узлов у пациенток 1-й группы до и после лечения (данные эхографии).**

Fig. 2. **Dynamics of reduction in the size of myoma nodes in group I before and after treatment (ultrasound data).**

оболочки полости матки. Патологические изменения в эндометрии не выявлены ни у одной обследованной женщины.

На фоне терапии улипристала ацетатом у пациенток 1-й группы уже в течение 1-го месяца отмечалась остановка менструальных кровотечений — в среднем через 5,3±1,12 дня с момента начала лечения **(рис. 1)**. Повышение уровня гемоглобина после терапии отмечалось у всех женщин 1-й группы — среднее значение составило 123,4±11,2 г/л по сравнению с исходным значением 94,3±12,7 г/л ($p<0,01$). Уровень эстрадиола находился в пределах нормальных значений, соответствуя средней фолликулярной фазе.

Принимая во внимание недавние данные Европейского агентства по лекарственным препаратам [20], отметим, что в нашем исследовании проводился биохимический контроль функции печени до и после медикаментозной терапии. Ни у одной пациентки не было клинически значимых изменений в показателях функции печени. В биохимическом анализе крови отмечены гипертриглицеридемия у 2 пациенток 1-й группы (пограничный уровень, не превышающий 2,3 ммоль/л) и незначительное повышение уровня общего холестерина у 5 пациенток 1-й группы (5,2—5,5 ммоль/л).

Из побочных эффектов на фоне терапии улипристала ацетатом преобладали головные боли — у 6 (14%) пациенток, болезненность молочных желез — у 4 (9,3%) пациенток. Ни у одной больной не было жалоб на приливы и эмоциональную лабильность.

По данным эхографии, размер доминантных миоматозных узлов уменьшился практически у всех пациенток на 25% ($\Delta = -1{,}8$ см) и составил в среднем 6,25±2,2 см ($p<0{,}05$) **(рис. 2)**. Наибольший эффект в сокращении размеров наблюдался при наличии узлов с центрипетальным ростом. У пациенток 2-й группы размер доминантного узла в среднем составил 7,1±2,09 см. У большей части пациенток 1-й группы после терапии улипристала ацетатом величина М-эхо находилась в пределах нормальных значений и составила в среднем 0,9±0,4 см, лишь у 2 (5%) пациенток — более 1,5 см. Перечисленные данные согласуются с рядом крупных исследований [12, 13, 18] и позволяют сделать вывод о клинической целесообразности использования улипристала ацетата.

Всем женщинам обеих групп проведена лапароскопическая миомэктомия. Интраоперационно оценивали следующие показатели: общую кровопотерю, длительность операции, необходимость интраоперационной реинфузии аутоэритроцитов, количество, размеры и локализацию миоматозных узлов. В послеоперационном периоде проанализированы следующие показатели: продолжительность госпитализации, длительность гипертермии, уровень гемоглобина на 2-е и 6-е сутки после операции.

В 1-й группе выявлено статистически значимое снижение длительности операции ($p=0{,}043$) и объема общей кровопотери ($p=0{,}021$) по сравнению со 2-й группой. Следует отметить, что в послеоперационном периоде у пациенток 1-й группы отмечался более высокий уровень гемоглобина по сравнению с пациентками 2-й группы, который можно объяснить исходными предоперационными показателями. Кроме того, отмечена тенденция к снижению длительности госпитализации женщин 1-й группы. Сравнительный анализ интраоперационных и послеоперационных параметров в обеих группах представлен в **таблице**.

При сравнении характеристик миоматозных узлов у обследуемых женщин выявлен статистически значимо меньший средний размер доминантных миоматозных узлов у женщин 1-й группы, чем у женщин 2-й группы ($p=0{,}032$). По количеству и типу узлов статистически значимых различий не было.

При гистероскопии деформация полости матки визуализировалась в 1-й группе в 52,5% вмешательств, во 2-й группе — в 48,5% вмешательств. Эти данные сопоставимы с результатами эхографии до операции. С учетом имеющихся данных об изменении гистологической картины эндометрия на фоне терапии улипристала ацетатом всем пациенткам проводилось диагностическое выскабливание эндометрия. Операционный материал (миоматозные узлы, эндометрий) в дальнейшем направлен на гистологическое исследование.

У большинства пациенток обеих групп отсутствовали трудности в энуклеации миоматозных узлов и определении границ опухоли. Узлы в основном имели плотноэластическую консистенцию. Следует отметить, что в некоторых случаях (32,5%) у женщин 1-й группы отмечалась мягковатая консистенция узлов, но границы их были сохранены.

В обеих группах ни у одной пациентки не было послеоперационных осложнений. Значительных изменений в послеоперационных показателях биохимического анализа крови, гемостазиограммы, общего анализа мочи также не было.

В отдаленном послеоперационном периоде большинство пациенток отметили улучшение общего со-

***Таблица*. Интраоперационные и послеоперационные параметры обследованных пациенток**

***Table*. Intraoperative and postoperative parameters of the examined patients**

Параметр	1-й группа	2-я группа	*p*
Длительность операции, мин	84,2±39,6*	105,7±38,9*	0,043
Общая кровопотеря, мл	160±159,7*	230,5±213,6*	0,021
Интраоперационная реинфузия аутоэритроцитов, *n* (%)	4 (10)**	5 (14,3)**	0,054
Длительность госпитализации, сут	3,8±1,1*	4,1±0,9*	0,05
Длительность гипертермии, сут	2,1±0,7*	2,0±0,8*	0,94
Уровень гемоглобина, г/л (2-е сутки после операции)	107,4±13,5*	91,7±8,9*	0,041
Уровень гемоглобина, г/л (6-е сутки после операции)	115,4±9,8*	105,4±10,3*	0,038

Примечание. * — данные представлены в виде среднего значения и стандартного отклонения $M \pm SD$, а также ** — в виде абсолютных и относительных (%) частот.

стояния во время менструаций, отсутствие ОМК, выраженное снижение болевого синдрома (среднее значение по ВАШ в 1-й группе — 0,68±0,4 балла, во 2-й группе — 0,65±0,7 балла). Показатели уровня гемоглобина через 6 мес после оперативного лечения соответствовали норме практически у всех пациенток. Уровень гемоглобина в среднем составил 127,1±14,3 г/л и 124,7±11,2 г/л у женщин 1-й и 2-й группы соответственно. Рецидив миомы матки через 6 мес после операции выявлен лишь у 4 (11%) пациенток 1-й группы и у 9 (28,1%) пациенток 2-й группы, у 2 из них — с деформацией полости матки.

Изучая результаты лечения с использованием улипристала ацетата и частоту рецидива миомы матки, мы выявили, что через 6 мес после операции узлы миомы визуализировались по данным эхографии у 4 (11%) женщин 1-й группы и у 9 (28,1%) женщин 2-й группы, у 2 из них — с деформацией полости матки (p=0,047). Данной выборки пациенток недостаточно для полноценного формирования определенных выводов, однако приведенные данные позволяют предположить возможность снижения риска рецидива миомы матки на фоне терапии улипристала ацетатом, в том числе и послеоперационной, чему имеется подтверждение в некоторых недавно проведенных исследованиях [12, 21—23].

Патоморфологическое исследование показало, что вследствие терапии улипристала ацетатом как в лейомиоме, так и в эндометрии снижаются пролиферативная активность и ангиогенез, усиливается апоптоз [24]. В эндометрии под действием улипристала ацетата развивается лекарственный патоморфоз в виде кистозного расширения желез и сосудистых изменений с низкой митотической активностью и отсутствием атипии в ядрах. Через 6 мес после завершения медикаментозной терапии в образцах пайпель-биоптатов эндометрий во всех случаях принимал нормальное гистологическое строение. Полученные нами данные патоморфологического исследования операционного материала согласуются с данными литературы [25—29].

ЗАКЛЮЧЕНИЕ

Предоперационная терапия улипристала ацетатом приводит к прекращению обильных менструальных кровотечений уже в течение первого месяца лечения, повышению уровня гемоглобина и ферритина у всех пациенток, снижению болевого синдрома и уменьшению размеров миоматозных узлов в среднем на 25% с наибольшей редукцией узлов с центрипетальным ростом (30—58%). Перечисленное позволяет выполнить органосохраняющее хирургическое вмешательство с минимальной кровопотерей и со снижением длительности операции (в том числе за счет сохранения капсулы опухоли), что уменьшает трудности и травматичность энуклеации узлов и приводит к благоприятному течению послеоперационного периода с уменьшением продолжительности пребывания в стационаре, быстрым восстановлением уровня гемоглобина и ферритина.

Таким образом, полученные нами результаты клинико-морфологического исследования, сопоставимые с данными литературы, позволяют сделать вывод об эффективности и патогенетической обоснованности применения улипристала ацетата в качестве подготовки к органосохраняющим операциям у пациенток репродуктивного возраста с миомой матки, обильными менструальными кровотечениями и анемией.

Следует отметить, что учитывая мировой опыт, необходимо информировать большее число практикующих врачей о возможном серьезном поражении печени и об ограничении использования данного лекарственного средства в настоящее время.

Участие авторов:
Концепция и дизайн исследования — Ревазова З.В., Логинова О.Н., Козаченко А.В., Демура Т.А.
Сбор и обработка материала — Ревазова З.В., Козаченко А.В.
Статистический анализ данных — Ревазова З.В., Логинова О.Н.
Написание текста — Ревазова З.В.
Редактирование — Адамян Л.В., Арсланян К.Н., Демура Т.А.

Финансирование. Работа проведена при финансовой поддержке гранта Президента Российской Федерации для государственной поддержки молодых российских ученых №МК-2836.2019.7 на тему «Клинико-морфологическое обоснование новых возможностей ведения больных с миомой матки, сопровождающейся обильными менструальными кровотечениями».

Авторы заявляют об отсутствии конфликта интересов.
The authors declare no conflicts of interest.

ЛИТЕРАТУРА/REFERENCES

1. Munro MG, Critchley HOD, Fraser IS; FIGO Menstrual Disorders Committee. The two FIGO systems for normal and abnormal uterine bleeding symptoms and classification of causes of abnormal uterine bleeding in the reproductive years: 2018 revisions. *International Journal of Gynaecology and Obstetrics*. 2019;144(2):237. https://doi.org/10.1002/ijgo.12709

2. Lasmar RB, Lasmar BP. The role of leiomyomas in the genesis of abnormal uterine bleeding (AUB). *Best Practice and Research. Clinical Obstetrics and Gynaecology*. 2017;40:82-88. https://doi.org/10.1016/j.bpobgyn.2016.09.008

3. Адамян Л.В., Андреева Е.Н., Артымук Н.В., Белоцерковцева Л.Д., Беженарь В.Ф., Геворкян М.А., Глухов Е.Ю., Гус А.И., Доброхотова Э.А., Жордания К.И., Зайратьянц О.В., Козаченко А.В., Киселев С.И., Коган Е.А., Кузнецова И.В., Курашвили Е.Б., Леваков С.А., Малышкина А.И., Мальцева Л.И., Марченко Л.А., Мурватов К.Д., Пестрикова Т.Ю., Попов А.А., Самойлова А.В., Сонова М.М., Тихомиров А.Л., Ткаченко Л.В., Урумова Л.Т., Филиппов О.С., Хашукоева А.З., Чернуха Г.Е., Штыров С.В., Ярмолинская М.Е., Яроцкая Е.Л., Ярмолинская М.И. *Миома матки: диагностика, лечение и реабилитация. Клинические рекомендации (протокол лечения)*. М.: Научный центр акушерства, гинекологии и перинатологии им. акад. В.И. Кулакова; 2014.
Adamyan LV, Andreeva EN, Artymuk NV, Belotserkovtseva LD, Bezhenar VF, Gevorkyan MA, Glukhov EYu, Gus AI, Dobrokhotova EA, Zhordaniya KI, Zairatyants OV, Kozachenko AV, Kiselev SI, Kogan EA, Kuznetsova IV, Kurashvili EB, Levakov SA, Malyshkina AI, Maltseva LI, Marchenko LA, Murvatov KD, Pestrikova TYu, Popov AA, Samoilova AV, Sonova MM, Tikhomirov AL, Tkachenko LV, Urumova LT, Filippov OS, Khashukoeva AZ, Chernukha GE, Shtyrov SV, Yarmolinskaya ME, Yarotskaya EL, Yarmolinskaya MI. *Mioma matki: diagnostika, lechenie i reabilitatsiya. Klinicheskie rekomendatsii (protokol lecheniya)*. M.: Nauchnyj centr akusherstva, ginekologii i perinatologii im. akad. V.I. Kulakova; 2014. (In Russ.).
4. Vilos JA, Allaire C, Laberge PY, Leyland N. The management of uterine leiomyomas. *Journal of Obstetrics and Gynecology Canada*. 2015;37(2):157-181.
https://doi.org/10.1016/S1701-2163(15)30338-8
5. Mettler L, Schollmeyer T, Tinelli A, Malvasi A, Alkatout I. Complications of Uterine Fibroids and Their Management, Surgical Management of Fibroids, Laparoscopy and Hysteroscopy versus Hysterectomy, Haemorrhage, Adhesions, and Complications. *Obstetrics and Gynecology International*. 2012;2012:791248.
https://doi.org/10.1155/2012/791248
6. Хашукоева А.З., Бурденко М.В., Нариманова М.Р., Козлова О.В. Железодефицитные состояния при гинекологических заболеваниях и способы их коррекции. *Лечащий врач*. 2014;3:43.
Khashukoeva AZ, Burdenko MV, Narimanova MR, Kozlova OV. Iron deficiency states in gynecological diseases and methods of their correction. *Lechashchij vrach*. 2014;3:43. (In Russ.).
7. Pundir J, Walawalkar R, Seshadri S, Khalaf Y, El-Toukhy T. Perioperative morbidity associated with abdominal myomectomy compared with total abdominal hysterectomy for uterine fibroids. *Journal of Obstetrics and Gynaecology*. 2013;33(7):655-662.
https://doi.org/10.3109/01443615.2013.816661
8. Пучков К.В., Андреева Ю.Е., Добычина А.В. Лапароскопическая гистерэктомия. *Журнал акушерства и женских болезней*. 2011;60:70-77.
Puchkov KV, Andreeva YuE, Dobychina AV. Laparoscopic hysterectomy. *Zhurnal akusherstva i zhenskikh boleznej*. 2011;60:70-71. (In Russ.).
9. Al-Mahrizi S, Tulandi T. Treatment of uterine fibroids for abnormal uterine bleeding: myomectomy and uterine artery embolization. *Best Practice and Research. Clinical Obstetrics and Gynaecology*. 2007;21(6):995-1005.
https://doi.org/10.1016/j.bpobgyn.2007.03.017
10. Fortin Ch, Flyckt R, Falcone T. Alternatives to hysterectomy: The burden of fibroids and the quality of life. *Best Practice and Research. Clinical Obstetrics and Gynaecology*. 2018;46:31-42.
https://doi.org/10.1016/j.bpobgyn.2017.10.001
11. Laberge PI, Murji A, Vilos GA, Allaire C, Leyland N, Singh S. Guideline No. 389-Medical Management of Symptomatic Uterine Leiomyomas — An Addendum. *Journal of Obstetrics and Gynecology Canada: SOGC*. 2019;41(10):1521-1524
https://doi.org/10.1016/j.jogc.2019.01.010
12. Donnez J, Dolmans M. Uterine fibroid management: from the present to the future. *Human Reproduction Update*. 2016;22(6):665-686.
https://doi.org/10.1093/humupd/dmw023
13. Ghonim M, Magdy R, Sabbour M, Ghonim M, Nabhan A. A systematic review and meta-analysis of ulipristal acetate for symptomatic uterine fibroids. *International Journal of Gynaecology and Obstetrics*. 2019;146(2):141-148.
https://doi.org/10.1002/ijga.12868
14. Chabbert-Buffet N, Pintiaux A, Bouchard P. The imminent dawn of SPRMs in obstetrics and gynecology. *Molecular and Cellular Endocrinology*. 2012;358(2):232-243.
https://doi.org/10.1016/j.mce.2012.02.021
15. Fleisher R, Weston GC, Vollenhoven BJ, Rogers PA. Pathophysiology of fibroid disease: angiogenesis and regulation of smooth muscle proliferation. *Best Practice and Research. Clinical Obstetrics and Gynaecology*. 2008;22(4):603-614.
https://doi.org/10.1016/j.bpobgyn.2008.01.005
16. Chabbert-Buffet N, Kolanska K, Daraï E, Bouchard P. Selective progesterone receptor modulators: current applications and perspectives. *Climacteric*. 2018;21(4):375-379.
https://doi.org/10.1080/13697137.2017.1386650
17. Rozenberg S, Praet J, Pazzaglia E, Gilles C, Manigart Y, Vandromme J. The use of selective progestin receptor modulators (SPRMs) and more specifically ulipristal acetate in the practice of gynaecology. *The Australian and New Zealand Journal of Obstetrics and Gynaecology*. 2017;57(4):393-399.
https://doi.org/10.1111/ajo.12641
18. Singh SS, Belland L, Riedemann S, Murji A. The past, present, and future of selective progesterone receptor modulators in the management of uterine fibroids. *American Journal of Obstetrics and Gynecology*. 2018;218(6):563-572.e1.
https://doi.org/10.1016/j.ajog.2017.12.206
19. Puchar A, Luton D, Koskas M. Ulipristal acetate for uterine fibroid-related symptoms. *Drugs Today*. 2015;51(11):661-667.
https://doi.org/10.1358/dot.2015.51.11.2413469
20. European Medicine Agency. 26.07.2018. EMA/482522/2018. *Esmya: new measures to minimise risk of rare but serious liver injury EMA concludes review of medicine for uterine fibroids*. Accessed December 10, 2020.
https://www.ema.europa.eu/en/documents/referral/esmya-article-20-procedure-esmya-new-measures-minimise-risk-rare-serious-liver-injury_en-0.pdf
21. Willame A, Marci R, Petignat P, Dubuisson J. Myoma migration: an unexpected «effect» with Ulipristal acetate treatment. *European Review for Medical and Pharmacological Sciences*. 2016;20(8):1439-1444.
22. Murji A, Whitaker L, Chow TL, Sobel ML. Selective progesterone receptor modulators (SPRMs) for uterine fibroids. *The Cochrane Database of Systematic Reviews*. 2017;(4):CD010770.
https://doi.org/10.1002/14651858.CD010770.pub2
23. Arriagada P. *PEARL Extension II Study: Cumulative experience after 8 treatment courses with Ulipristal Acetate*. 11th Congress of European Society of Gynecology. 21-24 October 2015. 2015.
24. Демура Т.А., Ревазова З.В., Коган Е.А., Адамян Л.В. Молекулярные механизмы и морфологические проявления редукции лейомиомы под воздействием селективных модуляторов прогестероновых рецепторов. *Архив патологии*. 2017;3:19-26.
Demura TA, Revazova ZV, Kogan EA, Adamyan LV. Molecular mechanisms and morphology of leiomyoma reduction induced by selective progesterone receptors modulators. *Arkhiv patologii*. 2017;3:19-26. (In Russ.).
https://doi.org/10.17116/patol201779319-26
25. Зайратьянц О.В., Коган Е.А. *Улипристала ацетат: механизмы редукции лейомиомы матки и морфология обратимых доброкачественных изменений эндометрия — PAEC (Progesterone receptor modulator Associated Endometrial Changes)*. Сборник презентаций докладов Московского общества патологоанатомов. Вып. II. М.: ООО «НОВИК»; 2015:201-215. Ссылка активна на 10.12.20.
Zairatyants OV, Kogan EA. *Ulipristala atsetat: mekhanizmy reduktsii lejomiomy matki i morfologiya obratimykh dobrokachestvennykh*

izmenenij endometriya — PAEC (Progesterone receptor modulator Associated Endometrial Changes). Sbornik prezentatsij dokladov Moskovskogo obshchestva patologoanatomov. Vyp. II. M.: OOO «NOVIK»; 2015:201-215. Accessed December 10, 2020. (In Russ.). https://www.histoscan.com

26. Williams A, Bergeron C, Barlow DH, Ferenczy A. Endometrial morphology after treatment of uterine fibroids with the selective progesterone receptor modulator, ulipristal acetate. *International Journal of Gynecological Pathology*. 2012;31(6):556-569. https://doi.org/10.1097/PGP.0b013e318251035b
27. Catherino WH, Malik M, Driggers P, Chappel S, Segars J, Davis J. Novel, orally active selective progesterone receptor modulator CP8947 inhibits leiomyoma cell proliferation without adversely affecting endometrium or myometrium. *The Journal of Steroid Biochemistry and Molecular Biology*. 2010;122(4):279-286. https://doi.org/10.1016/j.jsbmb.2010.05.005
28. Holmes DI, Zachary I. The vascular endothelial growth factor (VEGF) family: angiogenic factors in health and disease. *Genome Biology*. 2005;6(2):209. https://doi.org/10.1186/gb-2005-6-2-209
29. Yun BS, Seong SJ, Cha DH, Kim JY, Kim M, Shim JY, Park JE. Changes in proliferating and apoptotic markers of leiomyoma following treatment with a selective progesterone receptor modulator or gonadotropin-releasing hormone agonist. *European Journal of Obstetrics, Gynecology, and Reproductive Biology*. 2015;191:62-67. https://doi.org/10.1016/j.ejogrb.2015.05.022

Поступила 28.09.2020
Received 28.09.2020
Принята к печати 17.11.2020
Accepted 17.11.2020