Проблемы репродукции
2021, Т. 27, №1, с. 13-23
https://doi.org/10.17116/repro20212701113

Russian Journal of Human Reproduction =
Problemy Reproduktsii 2021, vol. 27, no.1, pp. 13-23
https://doi.org/10.17116/repro20212701113

Транспортная функция маточных труб, ее структура, механизмы и роль в женской репродуктивной системе (обзор литературы)

© В.И. КОБЫЛЯНСКИЙ

ФГБУ «Научно-исследовательский институт пульмонологии ФМБА России», Москва, Россия

РЕЗЮМЕ

Одной из ключевых функций маточных труб (МТр) является транспортная. Благодаря ей во многом реализуется предназначение женской репродуктивной системы — продолжение рода. Ведущим ключевым механизмом и звеном, обеспечивающим транспортную функцию МТр (ТФ МТр), является мукоцилиарный аппарат (МЦА) МТр. Благодаря ТФ МТр поддерживается стерильность МТр и осуществляются перенос яйцеклетки, ее оплодотворение и продвижение эмбриона по направлению к матке, где происходит его имплантация и развитие зародыша, то есть обеспечивается спонтанная беременность. Нарушение ТФ МТр составляет один из ведущих механизмов развития патологического процесса в МТр и бесплодия. За рубежом этой проблеме уделяется немалое внимание, но у нас в стране она остается вне поля зрения исследователей. С целью компенсации этого недостатка проведен анализ указанной проблемы по данным литературы и результатам опроса медицинских работников, задействованных в соответствующей сфере медицины. Использованы различные базы данных литературы, включая Index Medicus, PubMed, Embase, Cochrane и другие, а также осуществлена оценка результатов тестового опроса врачей-акушеров-гинекологов первичного звена и научных сотрудников. Анализ позволил вычленить морфофункциональные и структурные особенности МЦА МТр на органном и молекулярном уровнях в норме и при различных патологических состояниях, оценить роль нарушений МЦА МТр под влиянием экзогенных и эндогенных физиологических и патофизиологических факторов, наметить перспективы их неинвазивной коррекции.

Ключевые слова: *маточные трубы, транспортная функция, мукоцилиарный аппарат, нарушения и бесплодие, коррекция.*

ИНФОРМАЦИЯ ОБ АВТОРЕ:
Кобылянский В.И. — https://orcid.org/0000-0002-1523-9669; e-mail: kobylyansky@mail.ru
Автор, ответственный за переписку: Кобылянский В.И. — e-mail: kobylyansky@mail.ru

КАК ЦИТИРОВАТЬ:
Кобылянский В.И. Транспортная функция маточных труб, ее структура, механизмы и роль в женской репродуктивной системе (обзор литературы). *Проблемы репродукции*. 2021;27(1):13–23. https://doi.org/10.17116/repro20212701113

Transport function of the fallopian tubes, its structure, mechanisms and role in the female reproductive system (literature review)

© V.I. KOBYLYANSKY

Research Institute of Pulmonology, the Federal Medical and Biological Agency of Russia, Moscow, Russia

ABSTRACT

One of the key functions of the fallopian tubes (FT) is transport. Thanks to her, the purpose of the female reproductive system is largely realized — procreation. The leading key mechanism and link providing the transport function of FT (TF FT) is the mucociliary apparatus of FT (MCA FT). Thanks to TF FT, the sterility of FT is maintained and the transfer of the egg, its fertilization and the advancement of the embryo towards the uterus, where its implantation and development of the embryo take place, that is, spontaneous pregnancy is ensured. Violation of TF FT is one of the leading mechanisms for the development of the pathological process in FT and infertility. And if not a small attention is paid to this problem abroad, in our country it is practically absent. In order to compensate for this deficiency, an analysis of this problem was carried out based on literature data and a survey carried out among medical workers involved in the relevant field of medicine. For this, various literature databases were used, including Index Medicus, PubMed, Embase, Cochrane, and others, and the results of a survey of primary gynecologists and researchers on test questionnaires were evaluated. The analysis made it possible to isolate morphofunctional and structural features at the organ and molecular levels in health and in various pathological conditions, to assess the role of MCA FT disorders under the influence of exogenous and endogenous physiological and pathophysiological factors, and to outline the prospects for their non-invasive correction.

Keywords: *fallopian tubes, transport function, mucociliary apparatus, disorders and infertility, correction.*

INFORMATION ABOUT THE AUTHOR:
Kobylyansky V.I. — https://orcid.org/0000-0002-1523-9669; e-mail: kobylyansky@mail.ru
Corresponding author: Kobylyanskii V.I. — e-mail: kobylyansky@mail.ru

TO CITE THIS ARTICLE:
Kobylyansky VI. Transport function of the fallopian tubes, its structure, mechanisms and role in the female reproductive system (literature review). *Problemy Reproduktsii (Russian Journal of Human Reproduction)*. 2021;27(1):13–23. (In Russ.). https://doi.org/10.17116/repro20212701113

Одним из важных механизмов, обеспечивающих нормальное состояние репродуктивной системы и физиологический процесс беременности, является транспортная функция (ТФ) маточных труб (МТр). Ее нарушение под влиянием различных патогенных факторов играет немалую, а порой и ключевую роль в патогенезе воспалительных заболеваний органов репродукции и бесплодия. Тем не менее данной проблеме уделяют в значительной мере недостаточное внимание, хотя ее решение, очевидно, позволило бы повысить эффективность консервативного лечения указанной патологии и снизить частоту хирургических вмешательств или же оптимизировать их, что является одной из важнейших задач медицины. Изложенное инициировало нас осуществить анализ состояния настоящей проблемы с современных позиций.

Цель обзора — расширить представления о ТФ МТр и роли ее нарушений в развитии заболеваний репродуктивной системы и бесплодия, а также выявить возможные перспективы коррекции этих нарушений.

Методологическая основа исследования заключалается в анализе состояния проблемы путем использования различных баз данных литературы, включая Index Medicus, Scopus, PubMed, Embase, Cochrane и другие, за период 1990—2020 гг. Проведена также оценка результатов тестового опроса врачей-акушеров-гинекологов первичного звена и научных сотрудников (n=30).

Морфофункциональные и структурно-генетические аспекты и особенности мукоцилиарного аппарата разных отделов репродуктивных органов

Оценка тестового опроса, проведенного среди врачей-акушеров-гинекологов первичного звена и научных сотрудников, свидетельствует, что большинство из них мало информированы об особенностях мукоцилиарного аппарата (МЦА) репродуктивных органов женщин, в частности о МЦА МТр. Информированность составляет 20% и 40% соответственно.

Как показал анализ данных литературы, функция репродуктивных органов, как и ряда других органов и систем, в том числе головного мозга, органов зрения, почек, а также бронхолегочной системы, во многом определяется подвижными цитоплазматическими выростами эпителия, которые включают аксонемальные структуры и относятся к органоидам специального назначения [1]. В женской репродуктивной системе они представлены ресничками (*cilia*), которые являются элементами мерцательных клеток, входящих в состав однорядного цилиндрического эпителия слизистой оболочки МТр, — парного образования, выстланного (как и проводящие дыхательные пути) однослойным цилиндрическим эпителием **(рис. 1а, 1б-1, 1в)**.

Реснички имеют высокую численную плотность (примерно 1 млн на 1 см) и находятся в постоянном однонаправленном движении в сторону матки. Между клетками реснитчатого эпителия находятся секретирующие (бокаловидные) клетки, продуцирующие вязкую жидкость (*mucus*), покрывающую поверхность эпителия и перемещающуюся соответственно движению его ресничек по направлению к матке со скоростью до 70—100 мкм/с [2] **(см. рис. 1а-1, 1а-2)**. С током жидкости происходит транспорт яйцеклетки и эмбриона **(см. рис. 1в-5—10)**. Установлено, что движение реснички, обеспечивающее транспортную функцию слизистой оболочки, имеет свой цикл биения и по траектории напоминает движение руки пловца. Во время биения, совершая эффективный удар в направлении к матке, реснички описывают в сагиттальной плоскости дугу в 180° и с помощью «коготков» на своих концах проталкивают жидкость вперед. Затем реснички изгибаются и делают взмах назад по траектории дуги в 180° во фронтальной плоскости, во время которого они, занимая исходное положение, отдыхают [3]. Биение ресничек является высоко координированным, происходит ритмично, одно за другим, с едва смещенными во времени циклами соседних ресничек. При этом образуются метахрональные волны, движущиеся в направлении, противоположном эффективному удару [4]. Частота биения ресничек МТр варьирует, по данным разных авторов, от 5 до 12,5 Гц, что, по-видимому, связано с проведением исследования в условиях *in vivo* и *in vitro*. Независимо от этого, частота биения увеличивается на 10% в ампулярном отделе по сравнению с фимбриальным [5]. Основным молекулярным двигателем, обеспечивающим функционирование ресничек, является аксонемальный динеин, который курируется целым рядом генов, включая *DNH5*, *DNH4* и др. [6]. Такое слаженное морфофункциональное сочетание реснитчатого и слизистого звена МТр и называют МЦА, или, согласно теории биологических систем, мукоцилиарной системой (аналогично таковой в органах дыхания) [7]. Благодаря работе МЦА происходит продвижение яйцеклетки, захваченной фимбрией МТр, от яичника до полости матки, и этот путь составляет 10—12 см **(см. рис. 1а-1, 1в-12)**. Таким образом осуществляется одна из основных функций МТр — транспортная, обеспечивающая движение яйцеклетки и эмбриона, сперматозоидов и нормальную фертильность женщины **(рис. 2)**.

Конечно, для обеспечения процесса оплодотворения ТФ осуществляется комплексно — в сочетании с двигательной активностью сперматозоидов, которые встречаются с яйцеклеткой в ампулярной или средней части МТр **(см. рис. 1)**. Сперматозоиды при их продвижении по женскому репродуктивному тракту претерпевают ряд сложных физиологических изменений, называемых капацитацией, в результате которых они становятся более активными и способными к оплодотворению. Благодаря специальной культуральной среде, имитирующей электролитные пропорции жидкости МТр, моделируют капитацию сперматозоидов

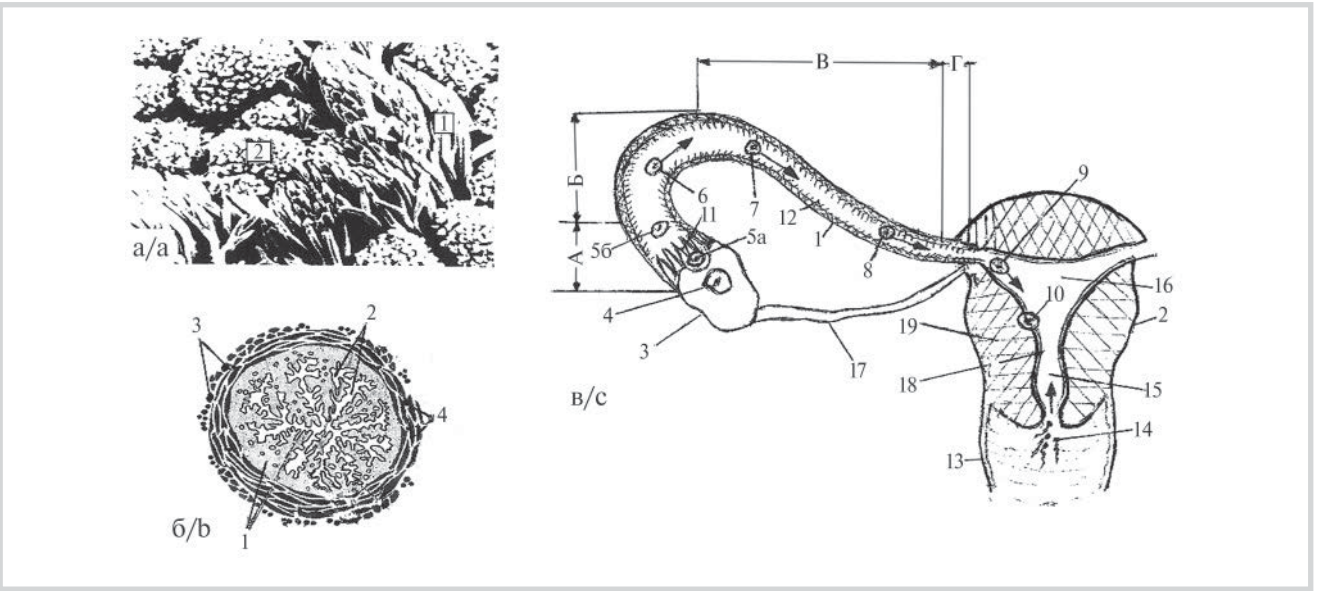

Рис. 1. **Сканирующая электронная микроскопия слизистой оболочки маточной трубы (а), схемы ее поперечного среза (б) и функционально-структурных особенностей (в).**

а — определяется главным образом два типа клеток: мерцательные (1) и секреторные (2); б — 1 — слизистая оболочка маточной трубы, 2 — просвет маточной трубы, 3 — кровеносные сосуды, 4 — мышечная оболочка; в — 1 — маточная труба, 2 — матка, 3 — яичник, 4 — желтое тело, 5а — незрелая яйцеклетка, 5б — зрелая яйцеклетка, оплодотворенная сперматозоидом, 6 — формирование зиготы, 7 — разделение зиготы на бластомеры, 8 — превращение зиготы в бластулу, 9 — продвижение бластулы в полость матки, 10 — имплантация бластулы к слизистой оболочке матки, 11— бахромки маточной трубы, 12 — реснички маточной трубы, покрытые слизью (мукоцилиарный аппарат), 13 — влагалище, 14 — сперматозоиды, 15 — цервикальный канал, 16 — полость матки, 17 — связка яичника, 18 — слизистая оболочка матки (эндометрий), 19 — миометрий. Отделы маточной трубы: А — воронка (*infudibulum*), Б — ампула (*ampulla*), В — перешеек (*isthmus*), Г — маточная часть (*pars uterina*).

Fig. 1. **Scanning electron microscopy of the fallopian tube (FT) mucous membrane (a) and its cross-sectional diagrams (b) and functional and structural features (c).**

a — mainly two types of cells are determined: ciliated (1) and secretory (2); b — 1 — mucous membrane of FT, 2 — lumen of FT, 3 — blood vessels, 4 — muscular membrane; c — 1 — FT, 2 — uterus, 3 — ovary, 4 — corpus luteum, 5a — immature egg, 5б — mature egg fertilized by sperm, 6 — formation of a zygote, 7 — division of a zygote into blastomeres, 8 — transformation of the zygote into blastula, 9 — the advancement of the blastula into the uterine cavity, 10 — implantation of the blastula to the uterine mucosa, 11 — FT fimbria, 12 — FT cilia covered with mucus (mucociliary apparatus, MCA), 13 — vagina, 14 — sperm, 15 — cervical, 16 — uterine cavity, 17 — ovarian ligament, 18 — uterine mucosa (endometrium), 19 — myometrium. FT departments: A — funnel (infudibulum), Б — ampulla (ampulla), B — isthmus (isthmus), Г — uterine part (pars uterina).

человека, инициация которой происходит уже в шейке матки. Такая среда содержит энергетические субстраты (пируват, лактат, глюкозу), рецептор холестерина (например, сывороточный альбумин), $NaHCO_3$, кальций, калий и изотонический раствор хлорида натрия. После капацитации продолжительность фертильного периода сперматозоидов, находящихся в МТр, укорачивается, что важно знать (при необходимости) с точки зрения усиления фертильности. Передвижение сперматозоидов по МТр происходит за счет сочетания их подвижности, тока жидкости и сократительных движений стенок труб [8, 9].

Процесс транспорта яйцеклетки за счет МЦА, по мнению некоторых исследователей, является более принципиальным для ампульного отдела МТр, в котором происходит оплодотворение и протекают ранние стадии эмбриогенеза **(см. рис. 1в-Б)** [8]. Транспорт овулирующей и оплодотворенной яйцеклетки в полость матки, где она имплантируется, создает условия для развития зародыша **(см. рис. 1в-5—10)**, оптимизируется благодаря взаимодействию и адгезивным контактам между рецепторами ресничек и клетками кумулюса яйцеклетки [9, 10]. Секрет эпителия МТр располагается вдоль апикальной поверхности секреторных и мерцательных клеток эпителия эндосальпинкса и содержит питательные вещества для сперматозоида и ооцита, обеспечивающие подходящую среду для оплодотворения и капацитацию сперматозоидов [11, 12]. При этом его основными составляющими, как уже упоминалось, являются глюкоза и гликопротеины, а также бикарбонаты: молочная кислота, кальций, натрий, хлорид. Концентрация глюкозы, пирувата и лактата, измеренная с помощью микрофлюоресцентного анализа, составляла 1,11 ммоль/л, 0,14 ммоль/л и 4,4 ммоль/л соответственно. Исследование состава трубного секрета человека свидетельствует, что он богат аминокислотами. Измерение концентрации 17 аминокислот в трубной жидкости, проведенное с помощью высокоэффективной жидкостной хроматографии, показало преобладание аргинина, аланина и глутамата, а также то, что содержание аминокислот ниже, чем в плазме крови. На-

рушения реологических свойств секрета затрудняют работу ресничек и эффективность функционирования МЦА, что создает условия для развития инфекционного процесса, снижает возможности продвижения яйцеклетки. Если оплодотворение не происходит, ооцит остается жизнеспособным максимально в течение примерно 24 ч. Различные причины, способствующие снижению подвижности ресничек или делающие ее несогласованной, а следовательно, и неэффективной, снижают продвижение яйцеклетки — и беременность не наступает или развивается трубная (внематочная) беременность.

Деление клеток на реснитчатые и секретирующие в отличие от дыхательных путей не является категоричным, так как одни и те же клетки в зависимости от гормонального баланса организма могут проявлять признаки и секреторной активности, и цилиогенеза, хотя имеют место явные морфологические различия апикальных поверхностей этих типов клеток. Мерцательные клетки, как и в дыхательных путях, находятся на различных стадиях цилиогенеза, что во многом зависит от насыщения организма эстрогенами и напрямую зависит от их концентрации в крови [13]. Так, например, замедление процесса цилиогенеза наблюдается в лютеиновой фазе цикла, а также при атрофии эндометрия. Слизистая оболочка МТр в их переходных отделах, прилегающих к матке **(см. рис. 1б-1, 1в-В, 1в-Г)**, переходит в слизистую оболочку последней. При этом по мере приближения к матке в истмической части МТр число ресничек снижается, а эффективность транспорта становится несколько ниже [14]. Вместе с тем количество секреторных клеток увеличивается по направлению к маточному концу МТр.

С учетом важности оценки ТФ МЦА на основе уже разработанного простого метода лазерной спектроскопии разработан способ для измерения частоты биения ресничек в режиме реального времени при лапароскопии или лапаротомии. При этом точкой приложения является ампулярная часть МТр. Это позволяет оценивать двигательную активность МЦА и осуществлять корреляцию между морфологическими показателями, включая ультраструктуру ресничек и их процентный индекс, определенные в биоптатах и функциональных показателях [5].

Необходимо отметить, что ТФ МЦА МТр в отличие, например, от дыхательных путей, где она в норме является единственной, дополняется другим компонентом — перистальтикой МТр, благодаря чему достигается оптимальное перемещение сперматозоидов до ампулярной части МТр и обеспечивается перемещение яйцеклетки, зиготы или зародыша в матку **(см. рис. 1, рис. 2)**. Перистальтика осуществляется благодаря наличию в МТр мышечной оболочки. Она состоит из гладких мышц, расположенных в виде кругового и продольного слоев. При сокращении продольной мускулатуры МТр укорачиваются, тогда как при сокращении круговой мускулатуры сужается их просвет. Благодаря направленным сокращениям в сторону матки обеспечивается перемещение эмбриона в матку, особенно в истмической части МТр на стадии морулы, где наибольшая толщина мышечного слоя и меньшее число реснитчатых клеток [14]. Наиболее выражены сокращения в истмической части МТр, то есть там, где активность МЦА снижается из-за уменьшения количества ресничек и частоты их биения и требуется обеспечение прохождения зиготы в матку. Вместе с тем в ампулярной их части происходят лишь маятникообразные движения, обеспечивающие, очевидно, захват яйцеклетки. Установлено, что направления волны сокращений МТр связаны с местом приложения раздражения (яйцеклетка, сперматозоиды) и могут быть ориентированы от ампулы к матке (проперистальтика) и от матки к МТр (антиперестальтика). Таким образом они способствуют перемещению сперматозоидов и обеспечивают перемещение яйцеклетки, зиготы или зародыша в матку [15]. При снижении уровня эстрогенов возбудимость МТр понижена, реакции на раздражение ослаблены, что может привести к снижению или отсутствию восприятия яйцеклетки и нарушению механизма ее транспортировки. При наступлении менопаузы тонус и возбудимость мышечной оболочки значительно снижаются и сокращения в фимбриальной части МТр отсутствуют.

Однако ключевую роль в транспорте яйцеклетки отдают МЦА. Благодаря определенному подходу к исследованию функциональной проходимости



***Рис. 2.* Транспортная функция маточных труб, структура, механизмы и роль в репродуктивной системе женщины.**
МТр — маточные трубы; МЦА — мукоцилиарный аппарат.

***Fig. 2.* Transport function of the fallopian tubes, structure, mechanisms and role in the reproductive system of women.**
МТр — fallopian tubes (FT); МЦА — mucociliary apparatus (MCA).

МТр, обеспечивающему дифференцированную оценку вклада реснитчатого и мышечного звена, установлена ведущая роль работы МЦА. Причем эта роль существенно превалирует над вкладом мышечного компонента [16].

МЦА МТр, кроме транспортной функции обеспечивающих репродуктивные процессы, выполняет функцию их клиренса. При этом очищение МТр происходит от возможного содержимого: секрета, попавших в них микроорганизмов, погибших сперматозоидов и менструальных выделений, что во многом соответствует функции мукоцилиарной системы дыхательных путей, в основе которой лежит также работа МЦА. Вероятность данного процесса существенно снижается при нарушении двигательной активности ресничек и/или гибели мерцательных клеток, а также потере ими ресничек или нарушении эффективности их движения и дискоординации биения под влиянием различного рода причин. Все это в конечном итоге приобретает свой результирующий клинический эквивалент — развитие бесплодия. И в этом случае имеет место не столько анатомическая, сколько функциональная непроходимость, когда трубное бесплодие может протекать с проходимостью МТр для контрастного вещества при гистеросальпингографии или для красителя при лапароскопии и диагноз трубного бесплодия клинически исключается. При функциональной непроходимости задержка или нарушение продвижения яйцеклетки по МТр будет приводить к прерыванию беременности еще до имплантации эмбриона к стенке матки.

Влияние различных факторов на МЦА репродуктивных органов

Эндогенные факторы

Структурно-функциональное состояние слизистой оболочки МТр находится под значительным влиянием нейрогуморальной регуляции и подвержено циклическим изменениям под действием физиологической динамики гормонального статуса женщины [17, 18]. В фолликулярной фазе менструального цикла идет интенсивный цилиогенез и образуется больше реснитчатых клеток, тогда как в лютеиновой фазе — секреторных клеток [14]. При этом высота клеток слизистой оболочки МТр и число реснитчатых клеток существенно возрастают незадолго до овуляции и особенно к ее моменту [19]. В постменопаузе имеет место снижение пролиферативной и функциональной активности мерцательного эпителия до исходного уровня. Образованию и росту реснитчатых клеток способствуют эстрогены, которые стимулируют дифференцировку клеток из секреторных в реснитчатые. При отсутствии эстрогенов реснитчатые клетки становятся секреторными. В относительно небольшой концентрации, 10 мкмоль/л, они не влияют на частоту биения ресничек, притом что уменьшают супрессорное влияние прогестерона, который подавляет в подобной концентрации скорость биения ресничек на 40—50%, а при концентрации 2 нг/л 50—70% ресничек парализуются [20].

Получены данные, свидетельствующие о наличии на эпителиальных клетках МТр рецепторов к ангиотензину II и о его стимулирующем влиянии на цилиарную активность МТр. Доказательством этому явилась возможность блокирования этих рецепторов специфическим антигеном — лозартаном, который применяется в качестве гипотензивного средства и является блокатором рецепторов ангиотензина II, а также обладает высокой селективностью и аффинитетом к рецепторам [21].

Под влиянием гормональных сдвигов может иметь место динамика не только состояния цилиарного аппарата, но и слизистого звена МЦА МТр. Во второй фазе менструального цикла секреторные клетки приобретают бокаловидную форму и выступают над мерцательными в связи с одновременным уменьшением высоты реснитчатых клеток. Их активность становится максимальной, и секрет, вырабатываемый ими, скапливается в небольшом количестве в просвете МТр. Он содержит гликопротеины, простагландины F2α и другие биологически активные вещества, которые повышают способность сперматозоидов к оплодотворению и обеспечивают транспорт и развитие оплодотворенной яйцеклетки в МТр [22]. В этой фазе увеличивается активность кислой фосфатазы, уменьшается содержание гликогена и количество РНК.

Аналогичное нейрогуморальное влияние испытывает и мышечная оболочка МТр, обеспечивающая транспортировку яйцеклетки в матку. Возбудимость и сокращения этой оболочки, так же как и слизистой, меняются в зависимости от фазы менструального цикла. Так, в пролиферативной фазе возбудимость и тонус стенки МТр резко повышаются, что приводит к изменениям их формы и положения относительно яичника, приближая к нему ампулу МТр и обеспечивая тем самым восприятие яйцеклетки. В секреторной фазе тонус и возбудимость стенки МТр снижаются, ее сокращения приобретают перистальтический характер, обеспечивающий передвижение яйцеклетки [15, 23].

К эндогенным факторам можно также отнести дефекты в генах, которые курируют двигательный белок динеин, благодаря которому осуществляются работа МЦА и транспортная функция МТр. Но на них мы остановимся отдельно.

Экзогенные факторы

Механическое воздействие на МТр может вызывать повреждение эпителиального покрова. Так, с помощью световой и электронной микроскопии установлено, что использование внутритрубных контрацептивов способствует уменьшению процентного содержания реснитчатых клеток в 2 раза [24]. Это,

по мнению исследователей, может способствовать снижению транспорта сперматозоида и яйцеклетки, что предрасполагает к трубной беременности и аномальному эмбриону [25]. Негативное влияние на МЦА МТр могут оказывать и медикаментозные контрацептивы в силу их гормонального воздействия [25, 26].

Влиять на МЦА могут и другие медикаментозные препараты, воздействующие на уровень прогестерона [20]. Введение хорионического гонадотропина человека способствовало увеличению числа секретирующих клеток и интенсификации секрета в ампулярном и истмическом отделах МТр, что хорошо коррелировало с повышением скорости транспорта гамет. Гипотензивные препараты типа лозартана также могут снижать функцию МЦА за счет блокирования рецепторов ангиотензина II [21]. Отдельно подчеркнем крайне негативное влияние курения табака на МЦА репродуктивных органов, учитывая, что этот патогенный фактор является одним из ведущих и в пульмонологической патологии и играет огромную роль в развитии заболеваний мультифакториальной и моногенной природы. Показано, что все тестируемые компоненты табачного дыма, включая никотин, формальдегид, фенол и ряд других, снижали частоту биения ресничек в 30—50 раз, а бесплодие, непроходимость МТр и внематочная беременность чаще встречались у курящих женщин [9, 27, 28]. При этом установлено значительное снижение двигательной активности ресничек, адгезивных контактов между рецепторами ресничек и клетками кумулюса яйцеклетки и передвижения ими ооцитов под влиянием химических веществ сигаретного дыма [9].

Необходимо подчеркнуть, и на это неоднократно указывают исследователи, занимающиеся проблемой МЦА МТр, что нормальная проходимость МТр не всегда соответствует ситуации, когда у женщин под влиянием перечисленных причин могут происходить различного рода нарушения цилиарного аппарата (паттерна его двигательной активности, антропометрического характера и т.д.), приводящие к прерыванию беременности и бесплодию, а также к внематочной беременности. Об этом свидетельствуют исследования работы цилиарного аппарата у женщин с бесплодием, указывающие на негативную роль цилиарной дискинезии [15, 17, 29, 30].

Чаще всего значительное влияние на функцию МЦА оказывают непосредственно инфекционные агенты и продукты воспаления, имеющие место при гинекологических заболеваниях. В значительном числе случаев вместе с бесплодием встречается патология МТр [31]. Инфекция, которая играет в этом ведущую роль, передается, как правило, половым путем и, распространяясь в верхние отделы женских половых путей, попадает в МТр и приводит к их функциональному повреждению и бесплодию [32]. Более чем у 20% больных с сальпингитом этиологическим фактором являются хламидии. Распространенность хламидийной инфекции составляет 4,7% у женщин в возрасте 14—24 лет, что предполагает целесообразность проведения ежегодного скрининга у женщин этого возраста [33, 34]. Особенностью данной инфекции является способность персистировать в клетках реснитчатого эпителия, образовывая включения, которые позволяют избегать механизма фагоцитоза, разрушать клетки, высвобождая хламидийные тельца и запуская через 48—72 ч другой цикл развития [35]. Частота цилиарной активности при наличии данной инфекции существенно снижается [36]. Ответ хозяина, включающий образование провоспалительных цитокинов и других биологически активных веществ, является еще одним важным патогенетическим звеном, способствующим образованию рубцов и фиброза. Они, в свою очередь, ведут к окклюзии МТр и бесплодию [37].

Значительная роль в развитии сальпингита принадлежит также гонококкам и микоплазмам. Но нередко имеет место смешанная инфекция. Наиболее выраженное повреждение эпителия МТр наблюдается при наличии *Neisseria gonorrhoeae*, кода двигательная активность ресничек снижается [38]. В меньшей степени повреждения цилиарного эпителия определяются при наличии *Chlamydia trachomatis* и *Mycoplasma genetalium*, но не *Mycoplasma hominis* [39].

Существенную роль в поражении МТр воспалительным процессом играет инфекция после родов, выкидыша, прерывания беременности или установки механических эндоматочных контрацептивов, послеоперационная инфекция органов таза (например, перфорированный аппендикс, киста яичника), а также эндометриоз. Значительное повреждение слизистой МТр отмечается также при туберкулезной и вирусной инфекции [40]. Туберкулез органов таза является довольно частой причиной трубного бесплодия, особенно в развивающихся странах. Бактерии туберкулеза попадают из легких через кровоток в МТр, вызывая значительные повреждения их слизистой оболочки [41, 42]. Хронический воспалительный процесс в слизистой оболочке МТр, как правило, приводит к атрофическим изменениям эпителия. Последние, сопровождаясь снижением высоты и количества реснитчатых клеток, замещением их кубическим эпителием, появлением участков, лишенных ресничек, и развитием склероза, в свою очередь, нарушают функцию МЦА и ведут к бесплодию.

Определенный интерес представляют результаты оценки активности ресничек *in vitro* с помощью лазерной спектроскопии, свидетельствующие о снижении частоты колебаний в случае бесплодия [43]. Морфологическое исследование цилиарного аппарата дыхательных путей и МТр нередко показывает сходную картину, но пока не решено, какой уровень градации двигательной активности ресничек МТр может служить диагностическим критерием, хотя поиски в этом направлении кажутся нам довольно перспек-

тивными. Имеются данные, что под влиянием какого-либо инфекционного агента, в частности *Chlamydia trachomatis*, и продуцирования цитокинов может иметь место анормальная экспрессия белка CFTR (cystic fibrosis transmembrane regulation) [44, 45]. Это, в свою очередь, может нарушать канал (ENaC) и, изменяя электролитный баланс в МТр, повышать уровень жидкости за счет повышения ее пассивного транспорта в просвет МТр. Наличие гидросальпинксовой жидкости, которая поступает в матку, способствует нарушению транспорта яйцеклетки МЦА МТр и нарушению имплантации эмбриона или восприимчивости эндометрия к перенесенным эмбрионам во время экстракорпорального оплодотворения, снижая его результативность [46]. В конечном итоге это ведет к бесплодию.

Учет этих патогенетических особенностей, связанных с жидкостью и транспортной функцией МЦА МТр, важен, так как, с одной стороны, около 30% бесплодных женщин, которым нужно вспомогательное репродуктивное лечение, имеют гидросальпинкс, а с другой стороны, это будет способствовать совершенствованию лечению бесплодия с применением CFTR-специфических ингибиторов в комплексе с антибиотиками в качестве существенного потенциального дополнения. Такой подход позволит в немалой степени улучшить результаты экстракорпорального оплодотворения и оптимизировать стратегию и тактику лечения бесплодия и может быть более привлекательным вариантом для большинства пациентов, чем сальпингэктомия.

Установлено, что существенным фактором, негативно влияющим на МЦА МТр, является эндометриоз. Известна его связь с бесплодием. Однако механизмы, лежащие в основе этой связи, как и самого заболевания, остаются малоизученными. Показано влияние перитонеальной жидкости у женщин с ранним этапом эндометриоза на частоту биения ресничного эпителия фаллопиевых труб. В процессе исследования использовали перитонеальную жидкость от женщин с эндометриозом на ранней стадии и для контроля — от фертильных женщин без признаков эндометриоза, а также образцы МТр, полученные при гистерэктомии. Сравнительная оценка частоты биения ресничек МТр, подвергавшихся воздействию перитонеальной жидкости у женщин с эндометриозом и без него, свидетельствовала о статистически значимой более низкой частоте биения ресничек у женщин с эндометриозом, чем у женщин контрольной группы, что указывает на негативное влияние эндометриоза на активность МЦА и фертильность [47]. Другими исследованиями продемонстрировано, что причиной нарушения фертильности у женщин с эндометриозом может быть нарушение связывания сперматозоидов с трубным эпителием [48]. Определенным уточнением этому могут являться исследования частоты биения ресничек на образцах МТр, полученных в результате гистерэктомии и сальпингэктомии у пациентов с эндометриозом и лейомиомой матки (контрольная группа) по соответствующей методике. Они свидетельствуют о значительном снижении двигательной активности ресничек ($p<0,001$) и более низком их проценте на поверхности слизистой [49]. Установлена патогенетическая роль провоспалительных цитокинов в бесплодии при данном заболевании [49]. В частности, повышение уровня интерлейкина-6 способствует снижению цилиарной активности МТр на 24% [50, 51]. Поэтому современное и эффективное лечение эндометриоза, на фоне которого развивается недостаточность МЦА МТр, предусматривает использование препаратов, которые регулируют уровень эстрогена и, соответственно, интерлейкинов, находящихся под его влиянием [52, 53]. Однако эти препараты имеют значительные побочные эффекты, существенно ограничивающие возможности их применения. Вместе с тем с этих позиций прослеживаются определенные перспективы в использовании антагонистов лейкотриеновых рецепторов, которые потенциально могут нейтрализовывать негативный эффект воздействия лейкотриенов на активность МЦА МТр [54]. Показано, что при их использовании отмечалась более быстрая и значительная динамика морфологических изменений и клинической симптоматики, которая сопровождалась наступлением беременности у некоторых женщин. Это указывает на высокую перспективность использования препаратов подобной направленности.

Влияние на МЦА МТр может оказывать генетически детерминированная патология, связанная с его реснитчатым звеном. Так, при первичной цилиарной дискинезии имеют место ультраструктурные нарушения аксонемы трубочек в результате дефектов в генах, в том числе курирующих двигательный белок динеин. Это ведет к дискинезии ресничек, являющейся результатом нарушения их двигательной активности, что сопровождается соответствующими изменения в органах, в которых есть МЦА. Это может касаться органов дыхания и репродукции, в которых ультраструктурное строение ресничек и их нарушения имеют идентичный характер, и проявляться синуситом, бронхоэктазиями и бесплодием. При этом имеется вероятность полного или частичного обратного расположения внутренних органов (*situs viscerum inversus totalis or partialis*), которое, по одной из гипотез, является результатом отсутствия их внутриутробной инверсии, происходящей под влиянием двигательной активности реснитчатого звена [55]. Сочетание пансинусита, бронхоэктазий и *situs inversus*, встречающееся приблизительно в 20% случаях первичной цилиарной дискинезии, называют еще синдромом Зиверта—Картагенера. Этот синдром открыт российским врачом А. Зивертом в 1902 г. и более подробно описан немецким исследователем М. Картагенером спустя

более чем 30 лет [56, 57]. Его часто используют в качестве модели для вычленения и изучения МЦА как объекта исследования в силу более достоверной и легкой диагностики из-за наличия *situs inversus*. В связи с тем, что состав моторного белка и функция ресничек МТр при данной патологии напоминают таковые у ресничек дыхательных путей, женщины с подобными изменениями часто, но не обязательно страдают бесплодием наряду с тем, что часть из них имела существенное нарушение клиренса дыхательных путей [6]. Возможно, это указывает на то, что транспорт яйцеклетки не полностью зависит от работы МЦА и его недостаточность может быть компенсирована другими дополнительными механизмами, которые могут иметь место в данном случае в МТр, но отсутствуют в дыхательных путях, в частности рассмотренные выше мышечная перистальтика, состав и свойства слизи МТр и прочее. Однако роль последних не исследовалась вне зависимости от двигательной активности ресничек. Кроме того, необходимы эпидемиологические исследования, чтобы определить степень бесплодия у этих женщин. Однако там, где уже имеет место бесплодие, важно подтвердить его морфофункциональными исследованиями для определения дальнейшей тактики и стратегии ведения данного контингента пациентов.

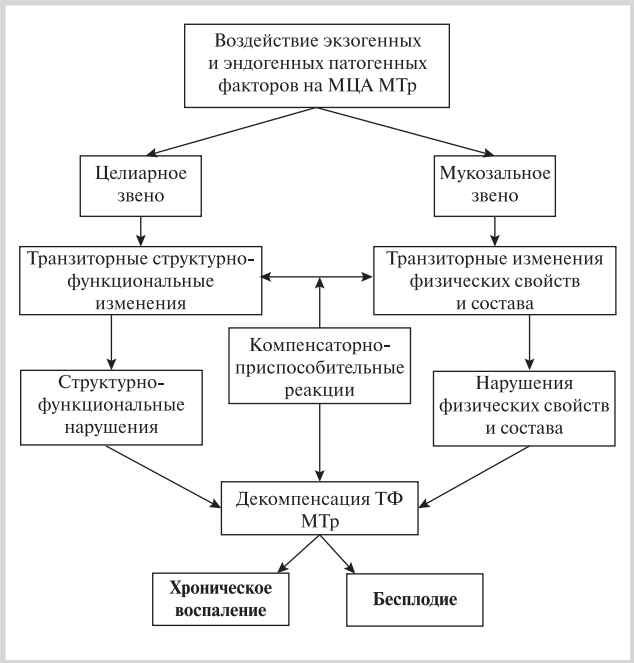

***Рис. 3.* Механизмы развития недостаточности мукоцилиарного аппарата маточных труб при воздействии экзогенных и эндогенных патогенных факторов.**

МТр — маточные трубы; МЦА — мукоцилиарный аппарат; ТФ — транспортная функция.

***Fig. 3.* Mechanisms of development of insufficiency of the mucociliary apparatus of the fallopian tubes under the influence of exogenous and endogenous pathogenic factors.**

МТр — fallopian tubes (FT); МЦА — mucociliary apparatus (MCA); ТФ — transport function (TF).

ЗАКЛЮЧЕНИЕ

Нарушения транспортной функции маточных труб различного генеза могут способствовать развитию патологии и бесплодия и нередко даже являются ключевым звеном в этих процессах. Снижение эвакуации из МТр слизистого содержимого, включающего различный патогенный материал, может поддерживать воспалительные изменения в них, которые влекут за собой и/или усугубляют нарушения транспортной функции МТр, обусловливая таким образом порочный круг **(рис. 3)**.

Значительная часть нарушений ТФ МТр не нарушает их анатомическую проходимость, и в результате проведения гистеросальпингографии с помощью обычных контрастных методов регистрируется нормальная проходимость маточных труб там, где все же имеются ее нарушения, но функционального характера, не менее негативно сказывающиеся на процессах репродукции. Их верификация требует морфофункционального исследования эпителия МТр с помощью современных, простых и информативных подходов и методов, а также совершенствования этих методов и критериев оценки их результатов. При этом какие-либо прямые неинвазивные методы коррекции нарушений МЦА, как и широко применяемые в практике методы оценки его состояния, отсутствуют. Существуют только общие, стандартные методы лечения различных заболеваний и патологических состояний органов репродукции, включая заболевания воспалительного характера инфекционного генеза. Эти методы лишь косвенным образом могут оказывать корректирующее воздействие на МЦА. И основными методами лечения непроходимости МТр остаются инвазивные методы, что противоречит современным тенденциям медицины.

Эта проблема становится особенно актуальной, когда имеет место не анатомическое нарушение проходимости МТр, в разрешении которой, очевидно, инвазивное вмешательство является превалирующим, а функциональное нарушение. В этом случае анатомическая проходимость не нарушена и существующие методы исследования показывают нормальную механическую проходимость МТр, а инвазивные методы бесполезны и даже могут быть сопряжены с усугублением функциональной непроходимости МТр в силу дополнительного (операционная травма) повреждения МЦА.

Вместе с тем, учитывая значительную схожесть в строении МЦА МТр и дыхательных путей и идентичность их морфологической структуры, весьма целесообразным для оценки лечебного воздействия на МЦА репродуктивных органов представляется использование исследований МЦА бронхов, в которых эта проблема представлена более информативно

и доступно. Это может существенно помочь в восстановлении функции МЦА и проходимости МТр с целью решения проблемы бесплодия. Таким образом, проблема нарушений МЦА репродуктивных органов является важной и требует более углубленного изучения, так как ее решение обладает немалыми потенциальными возможностями в оптимизации диагностики и лечения заболеваний репродуктивных органов и бесплодия.

Автор заявляет об отсутствии конфликта интересов.
The author declares no conflicts of interest.

ЛИТЕРАТУРА/REFERENCES

1. Marra AN, Li Y, Wingert RA. Antennas of organ morphogenesis: the roles of cilia in vertebrate kidney development. *Genesis*. 2016; 54(9):457-469. https://doi.org/10.1002/dvg.22957
2. van der Linden PJ. Theories on pathjgenesis of endometriosis. *Human Reproduction*. 1996;11(Suppl 3):53-65. https://doi.org/10.1093/humrep/11.suppl_3.53
3. Sleigh MA, Blake JR, Liron N. The propulsion of mucus cilia. *The American Review of Respiratory Disease*. 1988;137(3):726-741. https://doi.org/10.1164/ajrccm/137.3.726
4. Sanderson MJ, Sleigh MA. Ciliary activity of cultured rabbit tracheal epithelium: beat pattern and metachrony. *Journal of Cell Science*. 1981;47:331-347.
5. Paltieli Y, Weichselbaum A, Hoffman N, Eibschitz I, Kam Z. Laser scattering instrument for real time in vivo measurement of ciliary activity in human fallopian tubes. *Human Reproduction*. 1995; 10(7):1638-1641. https://doi.org/10.1093/oxfordjournals.humrep.a136147
6. Raidt J, Werner C, Menchen T, Dougherty GW, Olbrich H, Loges NT, Schmitz R, Pennekamp P, Omran H. Ciliary Function and Motor Protein Composition of Human Fallopian Tubes. *Human Reproduction*. 2015;30(12):2871-2880. https://doi.org/10.1093/humrep/dev227
7. Анохин П.К. *Избранные труды. Кибернетика функциональных систем*. Под ред. Судакова К.В. М.: Медицина; 1998. Anokhin PK. *Izbrannye trudy. Kibernetika funktsional'nykh sistem*. Sudakov KV, ed. M.: Meditsina; 1998. (In Russ.).
8. Vasquez G, Boeckx W, Brosens I. Prospective study of tubal mucosal lesions and fertility in hydrosalpinges. *Human Reproduction*. 1995;10(5):1075-1078. https://doi.org/10.1093/oxfordjournals.humrep.a136097
9. Talbot P, Geiske C, Knoll M. Oocyte pickup by the mammalian oviduct. *Molecular Biology of the Cell*. 1999;10(1):5-8. https://doi.org/10.1091/mbc.10.1.5
10. Di Carlantonio G, Shaoulian R, Knoll M, Magers T, Talbot P. Analysis of ciliary beat frequencies in hamster, oviducal explants. *The Journal of Experimental Zoology*. 1995;272(2):142-152. https://doi.org/10.1002/jez.1402720208
11. Leese HJ, Tay JI, Reischl J, Downing SJ. Formation of Fallopian tubal fluid: role of a neglected epithelium. *Reproduction*. 2001;121(3): 339-346. https://doi.org/10.1530/rep.0.1210339
12. Saint-Dizier M, Schoen J, Chen S, Banliat C, Mermillod P. Composing the Early Embryonic Microenvironment: Physiology and Regulation of Oviductal Secretions. *International Journal of Molecular Sciences*. 2019;21(1):223. https://doi.org/10.3390/ijms21010223
13. Paltieli Y, Eibschitz I, Ziskind G, Ohel G, Silbermann M, Weichselbaum A. High progesterone levels and ciliary dysfunction-a possible cause of ectopic pregnancy. *Journal of Assisted Reproduction and Genetics*. 2000;17(2):103-106. https://doi.org/10.1023/a:1009465900824
14. Abe H, Oikawa T. Observations by scanning electron microscopy of oviductal epithelial cells from cows at follicular and luteal phases. *The Anatomical Record*. 1993;235(3):399-410. https://doi.org/10.1002/ar.1092350309
15. Рождественская А.И. *О транспорте яйца из яичника в матку (моторная способность фаллопиевой трубы человека)*. Л.: МЗ РСФСР, Ленинградский санитарно-гигиенический медицинский институт; 1947. Rozhdestvenskaya AI. *O transporte yaitsa iz yaichnika v matku (motornaya sposobnost' fallopievoj truby cheloveka)*. L.: MZ RSFSR, Leningradskij sanitarno-gigienicheskij meditsinskij institut; 1947. (In Russ.).
16. Halbert SA, Becker DR, Szal SE. Ovum Transport in the Rat Oviductal Ampulla in the Absence of Muscle Contractility. *Biology of Reproduction*. 1989;40(6):1131-1136. https://doi.org/10.1095/biolreprod40.6.1131
17. Shirley B, Reeder RL. Cyclic changes in the ampulla of the rat oviduct. *The Journal of Experimental Zoology*. 1996;276(2):164-173. https://doi.org/10.1002/(SICI)1097-010X(19961001)276:2<164::AID-JEZ10>3.0.CO;2-K
18. Frappart L, Berger G, Bethouart M, Palayer C, Bremond A, Rochet Y, Feroldi J. L'epithelium tubaire. Microscopie electronique a balayage au cours du cycle menstruel, de la grossesse et de la menopause. *Journal de Gynecologie, Obstetrique et Biologie de la Reproduction*. 1980;9(3):307-313.
19. Hagiwara H, Shibasaki S, Ohwada N. Ciliogenesis in the human oviduct epithelium during the normal menstrual cycle. *Journal of Electron Microscopy*. 1992;41(5):321-329.
20. Mahmood T, Saridogan E, Smutna S, Habib AM, Djahanbakhch O. The effect of ovarian steroids on epithelial ciliary beat frequency in the human Fallopian tube. *Human Reproduction*. 1998;13(11): 2991-2994. https://doi.org/10.1093/humrep/13.11.2991
21. Saridogan E, Djahanbakhch O, Puddefoot JR, Demetroulis C, Collingwood K, Mehta JG, Vinson GP. Angiotensin II receptors and angiotensin II stimulation of ciliary activity in human fallopian tube. *The Journal of Clinical Endocrinology and Metabolism*. 1996; 81(7):2719-2725. https://doi.org/10.1210/jcem.81.7.8675601
22. Rizos D, Maillo VV, Lonergan P. Role of the oviduct and oviduct-derived products in ruminant embryo development. *Animal Reproduction Science*. 2016;13(3):160-167. https://doi.org/10.21451/1984-3143-AR863
23. Eddy CA, Pauerstein CJ. Anatomy and physiology of the fallopian tube. *Clinical Obstetrics and Gynecology*. 1980;23(4):1177-1193. https://doi.org/10.1097/00003081-198012000-00023
24. Wollen AL, Flood PR, Sandvei R, Steier JA. Morphological changes in tubal mucosa associated with the use of intrauterine contraceptive devices. *British Journal of Obstetrics and Gynaecology*. 1984; 91(11):1123-1128. https://doi.org/10.1111/j.1471-0528.1984.tb15088.x
25. Brosens IA, Vasquez G. Fimbrial Microbiopsy. *The Journal of Reproductive Medicine*. 1976;16(4):171-178.

26. Zhao W, Zhu Q, Yan M, Li C, Yuan J, Qin G, Zhang J. Levonorgestrel decreases cilia beat frequency of human fallopian tubes and rat oviducts without changing morphological structure. *Clinical and Experimental Pharmacology and Physiology*. 2015;42(2):171-178. https://doi.org/10.1111/1440-1681.12337
27. Talbot P, Lin S. The effect of cigarette smoke on fertilization and pre-implantation development: assessment using animal models, clinical data, and stem cells. *Biological Research*. 2011;44(2): 189-194.
28. Knoll M, Talbot P. Cigarette smoke inhibits oocyte cumulus complex pick-up by the oviduct *in vitro* independent of ciliary beat frequency. *Reproductive Toxicology*. 1998;12(1):57-68. https://doi.org/10.1016/s0890-6238(97)00100-7
29. Leng Z, Moore DE, Mueller BA, Critchlow CW, Patton DL, Halbert SA, Wang SP. Characterization of ciliary activity in distal Fallopian tube biopsies of women with obstructive tubal infertility. *Human Reproduction*. 1998;13(11):3121-3127. https://doi.org/10.1093/humrep/13.11.3121
30. Guerri G, Maniscalchi T, Barati S, Dhuli K, Busetto GM, Del Giudice F, De Berardinis E, De Antoni L, Miertus J, Bertelli M. Syndromic infertility. *Acta Bio-Medica*. 2019;90(10-S):75-82. https://doi.org/10.23750/abm.v90i10-S.8764
31. Healy DL, Trounson AO, Andersen AN. Female infertility: couse and treatment. *Lancet*. 1994;343(8912):1539-1544. https://doi.org/10.1016/s0140-6736(94)92941-6
32. Hafner LM. Pathogenesis of fallopian tube damage caused by Chlamydia trachomatis infections. *Contraception*. 2015;92(2):108-115. https://doi.org/10.1016/j.contraception.2015.01.004
33. Torrone E, Papp J, Weinstock H; Centers for Disease Control and Prevention (CDC). Prevalence of *Chlamydia trachomatis* genital infection among persons aged 14-39 years. United States, 2007-2012. *MMWR. Morbidity and Mortality Weekly Report*. 2014;63(38): 834-838.
34. Geisler WM. Diagnosis and management of uncomplicated *Chlamydia trachomatis* infections in adolescents and adults: summary of evidence reviewed for the 2015 Centers for Disease Control and Prevention Sexually Transmitted Diseases Treatment Guidelines. *Clinical Infectious Diseases*. 2015;61(Suppl 8):774-784. https://doi.org/10.1093/cid/civ694
35. Wyrick PB. Intracellular survival by Chlamydia. *Cellular Microbiology*. 2000;2(4):275-282. https://doi.org/10.1046/j.1462-5822.2000.00059.x
36. Patton DL, Moore DE, Spadoni LR, Soules MR, Halbert SA, Wang SP. A comparison of the fallopian tube's response to overt and silent salpingitis. *Obstetrics and Gynecology*. 1989;73(4):622-630.
37. Schuchardt L, Rupp J. *Chlamydia trachomatis as the Cause of Infectious Infertility: Acute, Repetitive or Persistent Long-Term Infection?* In: Häcker G, ed. Biology of Chlamydia. Current Topics in Microbiology and Immunology. 2018:159-182. https://doi.org/10.1007/82_2016_15
38. Lenz JD, Dillard JP. Pathogenesis of Neisseria gonorrhoeae and the Host Defense in Ascending Infections of Human Fallopian Tube. *Frontiers in Immunology*. 2018;9:2710. https://doi.org/10.3389/fimmu.2018.02710
39. Baczynska A, Funch P, Fedder J, Knudsen HJ, Birkelund S, Christiansen G. Morphology of Human Fallopian Tubes after Infection With Mycoplasma Genitalium and Mycoplasma Hominis — *In Vitro* Organ Culture Study. *Human Reproduction*. 2007;22(4):968-979. https://doi.org/10.1093/humrep/del455
40. Biolatti B, Pau S, Galloni M. The epithelial pathology of bovine genital tuberculosis. *Journal of Comparative Pathology*. 1989;100(2): 137-144. https://doi.org/10.1016/0021-9975(89)90124-2
41. Ahmadi F, Zafarani F, Shahrzad G. Hysterosalpingographic appearances of female genital tracttuberculosis: Part I. Fallopian Tube. *International Journal of Fertility and Sterility*. 2014;7(4):245-252.
42. Chowdhury NN. Overview of tuberculosis of the female genital tract. *Journal of the Indian Medical Association*. 1996;94(9):345-361.
43. Курило Л.Ф., Любашевская И.А., Дубинская В.П., Гаева Г.Н. Кариологический анализ состава незрелых половых клеток эякулята. *Урология и нефрология*. 1993;2:45-47. Kurilo LF, Lyubashevskaya IA, Dubinskaya VP, Gaeva GN. Karyological analysis of the composition of immature germ cells of the ejaculate. *Urologiya i nefrologiya*. 1993;2:45-47. (In Russ.).
44. Ajonuma LCh, Ng EHYu, Chow PH, Hung CYu, Tsang LL, Cheung ANY, Brito-Jones Ch, Lok IH, J.Haines Ch, Chan HCh. Increased cystic fibrosis transmembrane conductance regulator (CFTR) expression in the human hydrosalpinx. *Human Reproduction*. 2005;20(5):1228-1234.
45. He Q, Tsang LL, Ajonuma LC, Chan HC. Abnormally up-regulated cystic fibrosis transmembrane conductance regulator expression and uterine fluid accumulation contribute to *Chlamydia trachomatis*-induced female infertility. *Fertility and Sterility*. 2010; 93(8):2608-2614. https://doi.org/10.1016/j.fertnstert.2010.01.040
46. Mansour RT, Aboulghar MA, Serour GI, Riad R. Fluid accumulation of the uterine cavity before embryo transfer: a possible hindrance for implantation. *Journal of in Vitro Fertilization and Embryo Transfer*. 1991;8(3):157-159. https://doi.org/10.1007/BF01131707
47. Lyons RA, Djahanbakhch O, Saridogan E, Naftalin AA, Mahmood T, Weekes A, Chenoy R. Peritoneal fluid, endometriosis, and ciliary beat frequency in the human fallopian tube. *Lancet*. 2002; 360(9341):1221-1222. https://doi.org/10.1016/S0140-6736(02)11247-5
48. Reeve L, Lashen H, Pacey AA. Endometriosis Affects Sperm-Endosalpingeal Interactions. *Human Reproduction*. 2005;20(2): 448-451. https://doi.org/10.1093/humrep/deh606
49. Xia W, Zhang D, Ouyang J, Liang Y, Zhang H, Huang Z, Liang G, Zhu Q, Guan X, Zhang J. Effects of pelvic endometriosis and adenomyosis on ciliary beat frequency and muscular contractions in the human fallopian tube. *Reproductive Biology and Endocrinology*. 2018;16(1):48. https://doi.org/10.1186/s12958-018-0361-y
50. Papathanasiou A, Djahanbakhch O, Saridogan E, Lyons RA. The effect of interleukin-6 on Ciliary Beat Frequency in the Human Fallopian Tube. *Fertility and Sterility*. 2008;90(2):391-394. https://doi.org/10.1016/j.fertnstert.2007.07.1379
51. Lyons RA, Djahanbakhch O, Mahmood T, Saridogan E, Sattar S, Sheaff MT, Naftalin AA, Chenoy R. Fallopian tube ciliary beat frequency in relation to the stage of menstrual cycle and anatomical site. *Human Reproduction*. 2002;17(3):584-588. https://doi.org/10.1093/humrep/17.3.584
52. Полянская Л.С., Петросян М.А., Морозкина С.Н., Базиян Е.В. Современные представления о селективных модуляторах рецепторов эстрогенов. *Журнал акушерства и женских болезней*. 2019;68(6):99-106. Polyanskaya LS, Petrosyan MA, Morozkina SN, Baziyan EV. Modern concepts of selective estrogen receptor modulators. *Zhurnal akusherstva i zhenskikh boleznej*. 2019;68(6):99-106. (In Russ.). https://doi.org/10.17816/VOWD68699-106
53. Barra F, Romano A, Grandi G, Facchinetti F, Ferrero S. Future directions in endometriosis treatment: discovery and development of novel inhibitors of estrogen biosynthesis. *Expert Opinion on Investigational Drugs*. 2019;28(6):501-504. https://doi.org/10.1080/13543784.2019.1618269
54. Sugamata M, Ihara T, Uchiide I. A New Therapy for Human Endometriosis: The Therapeutic Value of Leukotriene Receptor Antagonist for Endometriosis. *Open Journal of Obstetrics and Gynecology*. 2015;5(6):313-318. https://doi.org/10.4236/ojog.2015.56045

55. Afzelius BA. Ciliary structure in health and disease. *Acta Oto-Rhino-Laryngologica Belgica*. 2000;54(3):287-291.

56. Зиверт А.Н. Случай врожденной бронхоэктазии у больного с обратным расположением внутренностей (*situs inversus*). *Русский врач*. 1902;14(38):1361-1362.
Zivert AN. A case of congenital bronchiectasia in a patient with an inverted internal arrangement (*situs inversus*). *Russkij vrach*. 1902; 14(38):1361-1362. (In Russ.).

57. Kartagener M. Zur hatogenese der Bronchiektasen. I. Metteilung: Bronchiektasen bei *Situs viscerum inversus*. *Beiträge zur Klinik der Tuberkulose*. 1933;83:498-501.

Поступила 01.06.2020
Received 01.06.2020
Принята к печати 21.08.2020
Accepted 21.08.2020