Проблемы репродукции
2020, Т. 26, №5, с. 84-85
https://doi.org/10.17116/repro20202605184

Russian Journal of Human Reproduction =
Problemy Reproduktsii 2020, vol. 26, no.5, pp. 84-85
https://doi.org/10.17116/repro20202605184

Первый в России опыт лапароскопического получения ооцитов из стимулированных яичников у пациентки после комбинированного хирургического лечения и последующей лучевой терапии рака шейки матки

© Л.В. АДАМЯН, Т.А. НАЗАРЕНКО, Е.А. РОМАНОВ, В.О. ДЕМЕНТЬЕВА

ФГБУ «Национальный медицинский исследовательский центр акушерства, гинекологии и перинатологии им. акад. В.И. Кулакова» Минздрава России, Москва, Россия

РЕЗЮМЕ

Представлен уникальный опыт первого в России проведения лапароскопической операции по забору ооцитов после стимуляции функции яичников у пациентки с комбинированным лечением рака шейки матки в анамнезе. Операция выполнена в ФГБУ «НМИЦ АГП им. В.И. Кулакова» Минздрава России (дир. — академик РАН, д.м.н., проф. Г.Т. Сухих). В ходе пункции получено 3 зрелых ооцита. Оплодотворение яйцеклеток осуществлено методом интрацитоплазматической инъекции сперматозоида. Результаты, полученные при выполнении операции, а также анализ данных литературы подтверждают высокую целесообразность и успешность этого направления репродуктивной медицины.

Ключевые слова: *лапароскопия, пункция фолликулов, забор яйцеклеток, экстракорпоральное оплодотворение, рак шейки матки, комплексное лечение.*

ИНФОРМАЦИЯ ОБ АВТОРАХ:
Адамян Л.В. — https://orcid.org/0000-0002-3253-4512; e-mail: adamyanleila@gmail.com
Назаренко Т.А. — e-mail: t_nazarenko@oparina4.ru
Романов Е.А. — e-mail: e_romanov@oparina4.ru
Дементьева В.О. — https://orcid.org/0000-0001-9850-7982; e-mail: victoriadementyeva93@gmail.com
Автор, ответственный за переписку: Адамян Л.В. — e-mail: adamyanleila@gmail.com

КАК ЦИТИРОВАТЬ:
Адамян Л.В., Назаренко Т.А., Романов Е.А., Дементьева В.О. Первый в России опыт лапароскопического получения ооцитов из стимулированных яичников у пациентки после комбинированного хирургического лечения и последующей лучевой терапии рака шейки матки. *Проблемы репродукции*. 2020;26(5):84–85. https://doi.org/10.17116/repro20202605184

Laparoscopic oocyte retrieval after ovarian stimulation in patient with previous combined surgical treatment with following radiotherapy for cervical cancer first case report in Russia

© L.V. ADAMYAN, T.A. NAZARENKO, E.A. ROMANOV, V.O. DEMENTYEVA

National Medical Research Center for Obstetrics, Gynecology and Perinatology named after Academician V.I. Kulakov of the Ministry of Healthcare of Russia, Moscow, Russia

ABSTRACT

The unique experience of the first in Russia laparoscopic oocyte retrival is presented. Ovarian stimulation was performed in a patient with a history of combined treatment for cervical cancer. The operation was performed at the National Medical Research Center for Obstetrics, Gynecology and Perinatology named after Academician V.I. Kulakov. Three mature oocytes were obtained and ICSI was performed. The results obtained during the operation, as well as the analysis of literature data, confirm the high efficasy of this procedure.

Keywords: *laparoscopy, oocyte aspiration, in vitro fertilization, cervical cancer, complex treatment.*

INFORMATION ABOUT THE AUTHORS:
Adamyan LV. — https://orcid.org/0000-0002-3253-4512; e-mail: adamyanleila@gmail.com
Nazarenko TA. — e-mail: t_nazarenko@oparina4.ru
Romanov EA. — e-mail: e_romanov@oparina4.ru
Dementyeva VO. — https://orcid.org/0000-0001-9850-7982; e-mail: victoriadementyeva93@gmail.com
Corresponding author: Adamyan LV. — e-mail: adamyanleila@gmail.com

TO CITE THIS ARTICLE:
Adamyan LV, Nazarenko TA, Romanov EA, Dementyeva VO. One-step surgery for activation of ovarian function in patients with premature ovarian insufficiency (poi) and «poor» ovarian response. *Problemy Reproduktsii (Russian Journal of Human Reproduction)*. 2020;26(5):84–85. (In Russ.). https://doi.org/10.17116/repro20202605184

28 сентября 2020 г. впервые в России в ФГБУ «НМИЦ АГП им. В.И. Кулакова» Минздрава России (директор — академик РАН, д.м.н., проф. Геннадий Тихонович Сухих) выполнена операция — лапароскопия, разделение спаек, пункция фолликулов, забор яйцеклеток у пациентки 36 лет после предшествующего оперативного вмешательства по поводу рака шейки матки — расширенной экстирпации матки с маточными трубами, «высокой» латеральной транспозиции яичников, лучевого лечения **(см. рис. 1—6 на цв. вклейке)**.

В ходе пункции получено 3 зрелых ооцита. Оплодотворение яйцеклеток осуществлено методом интрацитоплазматической инъекции сперматозоида (ИКСИ). В настоящее время 3 эмбриона (бластоцисты) хорошего качества криоконсервированы для последующей реализации репродуктивной функции с использованием суррогатного материнства. Наблюдение за больной и подготовка к программе экстракорпорального оплодотворения (ЭКО) проводилась под руководством директора института Репродуктивной медицины д.м.н., проф. Татьяны Алексеевны Назаренко. Операция выполнена академиком РАН, д.м.н., проф. Лейлой Владимировной Адамян. Эмбриологический этап программы осуществлен Евгением Андреевичем Романовым. Решение о возможности проведения программы ЭКО у больной после комбинированного хирургического и лучевого лечения, выполненного в 2015 г., принято комиссионно, специально созданной междисциплинарной командой врачей с участием онколога.

В настоящее время в ФГБУ «НМИЦ АГП им. В.И. Кулакова» Минздрава России запланирована научная программа по изучению возможностей реализации репродуктивной функции у онкологических больных.

Онкофертильность является чрезвычайно актуальным направлением, прежде всего в связи с неуклонным ростом заболеваемости различными злокачественными новообразованиями женщин репродуктивного возраста, заинтересованных в деторождении.

Результаты, полученные нами при выполнении описанной выше операции, а также анализ данных литературы позволяют надеяться на высокую целесообразность и успешность этого направления репродуктивной медицины.

Авторы заявляют об отсутствии конфликта интересов.
The authors declare no conflicts of interest.

Поступила 10.10.2020
Received 10.10.2020
Принята к печати 16.10.2020
Accepted 16.10.2020

К статье *Л.В. Адамян и соавт.* «Первый в России опыт лапароскопического получения ооцитов из стимулированных яичников у пациентки после комбинированного хирургического лечения и последующего лучевой терапии рака шейки матки»

To the article by *L.V. Adamyan et al.* «Laparoscopic oocyte retrieval after ovarian stimulation in patient with previous combined surgical treatment with following radiotherapy for cervical cancer first case report in Russia»

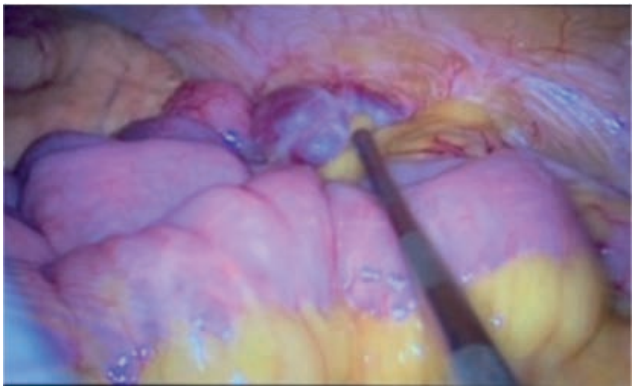

Рис. 1. **Интраоперационная картина левого яичника.**
Fig. 1. **Intraoperative view of the left ovary.**

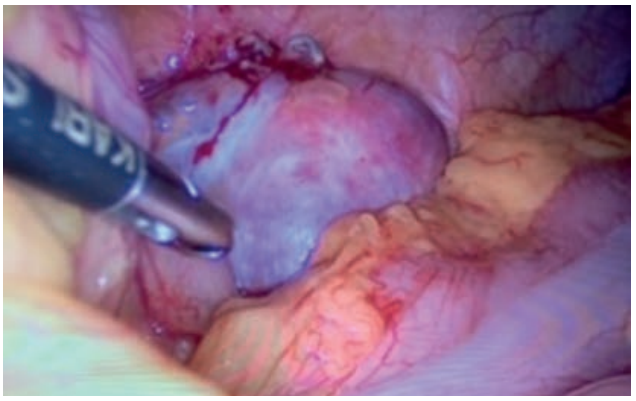

Рис. 2. **Разделение спаек в области левого яичника.**
Fig. 2. **Adhesiolysis in the area of the left ovary.**

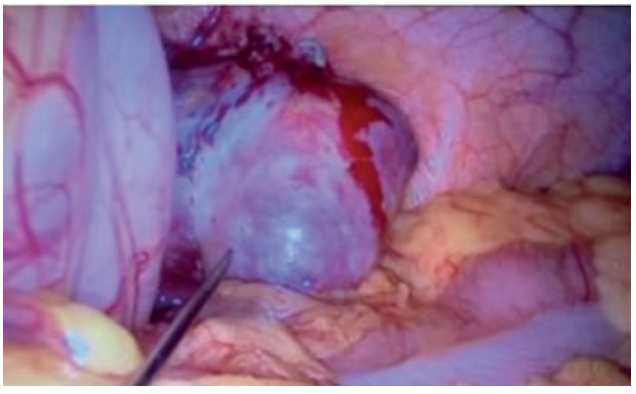

Рис. 3. **Пункция фолликулов в левом яичнике.**
Fig. 3. **Oocytes retrieval in the left ovary.**

К статье *Л.В. Адамян и соавт.* «Первый в России опыт лапароскопического получения ооцитов из стимулированных яичников у пациентки после комбинированного хирургического лечения и последующего лучевой терапии рака шейки матки» *(окончание)*

To the article by *L.V. Adamyan et al.* «Laparoscopic oocyte retrieval after ovarian stimulation in patient with previous combined surgical treatment with following radiotherapy for cervical cancer first case report in Russia»

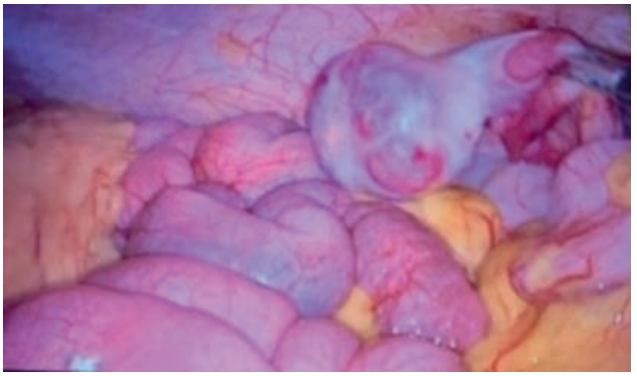

Рис. 4. **Интраоперационная картина правого яичника.**
Fig. 4. **Intraoperative view of the right ovary.**

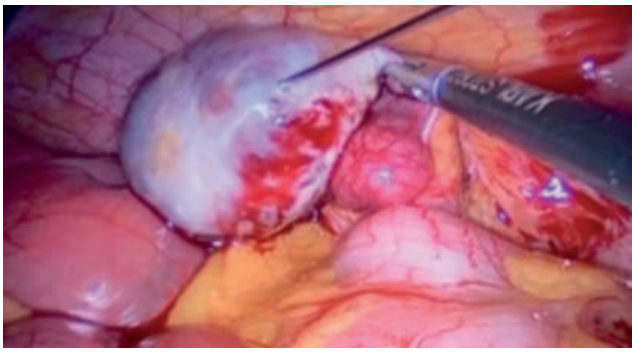

Рис. 5. **Пункция фолликулов в правом яичнике.**
Fig. 5. **Oocytes retrieval in the right ovary.**

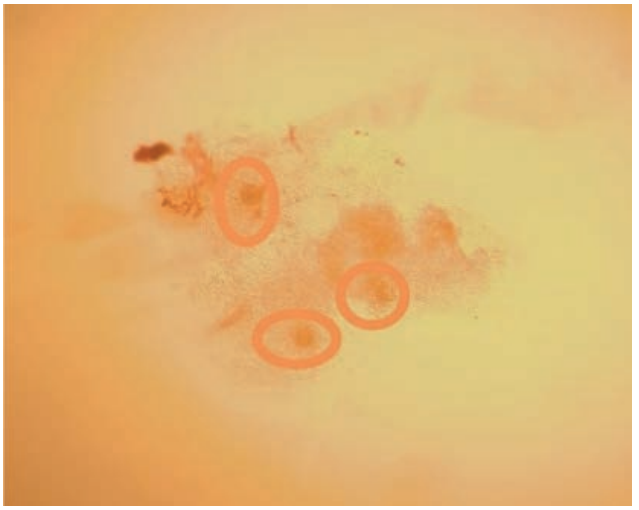

Рис. 6. **Три зрелых ооцита, полученных путем лапароскопического забора.**
Fig. 6. **3 mature oocytes obtained by laparoscopy.**