doi: 10.17116/repro201723154-60

Сравнительный анализ молекулярного состава эктопического и эутопического эндометрия методами масс-спектрометрии и иммуногистохимии у пациентов с наружным генитальным эндометриозом

Асп. А.В. БОРИСОВА[1], д.м.н., проф. А.В. КОЗАЧЕНКО[1], к.б.н., зав. каф. Н.Л. СТАРОДУБЦЕВА[1,2], д.м.н., проф. Е.А. КОГАН[3], к.ф-м.н., ст.н.с. В.В. ЧАГОВЕЦ[1], Д.Ф. САЛИМОВА[3], к.ф.-м.н, н.с. А.С. КОНОНИХИН[1,2], к.ф.-м.н. В.Е. ФРАНКЕВИЧ[1], акад. РАН, д.м.н., проф. Л.В. АДАМЯН[1]

[1]ФГБУ «Научный центр акушерства, гинекологии и перинатологии им. акад. В.И. Кулакова» Минздрава России, Москва, Россия, 117997; [2]Московский физико-технический институт (государственный университет), Долгопрудный, Московская область, 141701; [3]Первый Московский государственный медицинский университет им. И.М. Сеченова Минздрава России, Москва, Россия, 119991

Цель исследования — создание методики неинвазивной экспресс-диагностики наружного генитального эндометриоза, основанной на анализе молекулярного состава эндометриоидных тканей методами масс-спектрометрии и иммуногистохимии.
Материал и методы. Исследование проводилось на операционном материале, полученном от 20 пациенток с установленным во время лапароскопической операции и подтвержденным гистологическим диагнозом наружного генитального эндометриоза. Анализу подвергались перитонеальные очаги эндометриоза, капсулы эндометриоидных кист с прилежащими интактными тканями и соскоб эндометрия. Образцы тканей делились на две части: основная часть тканей отправлялась для морфологического исследования, остальная (меньшая часть) — для масс-спектрометрического анализа. Иммуногистохимическое исследование проводили на парафиновых срезах по стандартному протоколу с использованием мышиных моноклональных антител к нейрофиламентам и Ki-67. Масс-спектрометрический анализ тканей проводили методом электрораспылительной ионизации.
Результаты. При расчете коэффициента корреляции нейрофиламентов и Ki-67 с уровнем липидных пиков наиболее значимыми оказались спектры следующих липидов: PC 38:6, PC 40:6, TG 49:4, DG 44:9, PE O-20:0, SM 34:1, экспрессия которых увеличилась пропорционально в перитонеальных очагах и капсулах эндометриоидных кист и не показала значимости в эутопическом эндометрии. При этом, чем выше содержание нейрофиламентов и Ki-67 в эндометриоидных тканях, тем выше оказались пики вышеперечисленных липидов.
Выводы. Дальнейшая верификация вышеперечисленных липидов в качестве серологических биомаркеров может привести к созданию неинвазивной диагностики для пациентов с подозрением на наружный генитальный эндометриоз, оценить предикторы возникновения рецидива заболевания, повысить безопасность и эффективность хирургического вмешательства, а также уменьшить потребность в диагностической лапароскопии.

Ключевые слова: наружный генитальный эндометриоз, иммуногистохимия, масс-спектрометрия, липидомика, сфинголипиды, фосфолипиды.

Comparative analysis of the molecular composition of ectopic and eutopic endometrium evaluated by mass spectrometry and immunohistochemistry in endometriosis

A.V. BORISOVA[1], A.V. KOZACHENKO[1], N.L. STARODUBTSEVA[1,2], E.A. KOGAN[3], V.V. CHAGOVETS[1], D.F. SALIMOVA[3], A.S. KONONIKHIN[1,2], V.E. FRANKEVICH[1], L.V. ADAMYAN[1]

[1]V.I. Kulakov Research Center for Obstetrics, Gynecology and Perinatology, Ministry of Healthcare of the Russia, Moscow, Russia, 117997; [2]Moscow Institute of Physics and Technology, Dolgoprudny, Moscow Region, Russia, 141701; [3]I.M. Sechenov First Moscow State Medical University Ministry of Healthcare of the Russia, Moscow, Russia, 119991

Objective. To develop a non-invasive method for a fast diagnosis of endometriosis, based on the analysis of the molecular composition of the endometrial tissue either by mass spectrometry and by immunohistochemistry.
Material and methods. Specimens were obtained from 20 patients with confirmed histological diagnosis of endometriosis after laparoscopy. We analyzed lesions from peritoneal endometriosis, capsules of endometrioid ovarian cysts with adjacent intact tissues and eutopic endometrium. Tissue samples were divided into two samplings: the largest part was utilized for morphological studies for the rest part the mass-spectrometric analysis was performed. The immunohistochemical analysis was performed on paraffin sections by standard protocol using mouse monoclonal antibodies against neurofilament and Ki-67. Mass-spectrometric analysis was performed by electro-spray ionization.

© Коллектив авторов, 2017

e-mail: aneta_b@mail.ru

Results. NF and Ki-67 coefficient of correlation was compared to the lipid peaks levels and the spectra of the following lipids were found to be significantly correlated: PC 38:6, PC 40:6, TG 49:4, DG 44:9, PE O-20:0, SM 34:1. The expression of these lipids was increased proportionately to the presence of peritoneal foci and capsules of endometrioid cysts while they showed no significant correlation in the eutopic endometrium. Moreover, the content of neurofilaments and Ki-67 in endometriotic tissue was directly related to the peaks of the measured lipids.

Conclusion. The evaluation of the lipids of interest as serologic biomarkers in future studies may enhance the non-surgical diagnosis of endometriosis in patient at risk, may allow to evaluate some predictors of disease recurrence, and may increase the safety and efficacy of the surgical approach reducing the need of diagnostic laparoscopy in many cases.

Keywords: endometriosis, immunohistochemistry, mass spectrometry, lipidomics, sphingolipids, phospholipids.

Эндометриоз считают одним из самых распространенных и загадочных гинекологических заболеваний женщин репродуктивного возраста. Несмотря на то что данное заболевание диагностируется достаточно часто (согласно статистическим данным, эндометриозом в той или иной степени страдают до 30% женщин репродуктивного возраста), по сей день так и не найдены ответы на вопросы — каков патогенетический механизм развития заболевания, каким способом его лечить, как можно выявлять процесс на ранней стадии, а также существуют ли меры профилактики рецидива наружного генитального эндометриоза (НГЭ) [1, 2].

Согласно данным ряда исследований [3], в ответ на различные патофизиологические стимулы, внешние или генетические сигналы в организме человека закономерно изменяются показатели клеточного метаболизма, в частности, липидный спектр тканей. Однако в сфере выяснения патогенеза эндометриоза данная особенность изучается в весьма ограниченном количестве работ. Действительно, липиды играют неотъемлемую роль в развитии фундаментальных реакций, лежащих в основе практически любого патологического процесса, таких как воспаление, оксидативный стресс, пролиферация, ангиогенез и т.д [4]. В связи с тем, что все вышеперечисленные звенья вовлечены в патогенез эндометриоза, на наш взгляд, целесообразно более подробно изучить роль липидов в инициации, развитии и прогрессии данного заболевания.

В результате ранее проведенного метаболомного масс-спектрометрического анализа эктопического и эутопического эндометрия нами было выявлено значительное увеличение уровня сфингомиелина (SM), фосфатидилхолина (PC), фосфоэтаноламина (PE), ди- и триглицеридов (DG, TG) в эндометриоидных тканях [5].

SM находятся в мембранах клеток различных тканей, но наибольшее их количество содержится в нервной ткани [6]. Так, ряд ученых [7] предполагают, что в эктопическом эндометрии продолжающиеся процессы денервации с последующей реиннервацией вызваны повышением уровня сфингомиелинов и являются одной из причин развития болевого синдрома при эндометриозе. Также было показано, что синдром хронической тазовой боли (ХТБ) при эндометриозе коррелирует с увеличением содержания нейрофиламентов (NF) в эндометриоидных тканях [8]. NF представляют собой компонент цитоскелета нейрона, обеспечивают внутриклеточный транспорт веществ и являются маркером зрелых и жизнеспособных клеток [8].

DG являются предшественниками многих липидов и жирных кислот, в том числе PC, PE, триацилглицеридов [20].

PC и PE являются маркерами повышенной пролиферации клеток, обеспечивают их устойчивость к апоптозу, активизируют ангиогенез, индуцируют морфологические изменения клеток, а также их миграцию [9]. Но существует ли взаимосвязь между количеством этих фосфолипидов и агрессивностью эндометриоидного процесса, до сих пор не изучено. Специфичным и оптимальным для широкого использования в патологоанатомической практике маркером пролиферации является антиген Ki-67. При уровне Ki-67 менее 15% опухоль считается менее агрессивной, при показателе более 30% опухоль считается высокоагрессивной [10].

В научной литературе отсутствует сопоставление нейрональных и пролиферативных маркеров с экспрессией липидов в эндометриоидных тканях, характеризующихся подобными свойствами. Таким образом, иммуногистохимическое (ИГХ) определение содержания нервных окончаний и степени пролиферации эндометриоидных тканей в сравнении с результатами масс-спектрометрии представляет огромный интерес с целью верификации данных биомаркеров. Гистологический анализ требует больше усилий и времени, чем метаболомный анализ [11], так как требует предварительной подготовки образца. Разработка быстрого метода дифференциальной диагностики эндометриоидных тканей во время операции позволила бы избежать удаления здоровых тканей, а также дать возможность для создания экспресс-диагностики НГЭ. Использование методов экспресс-скрининга тканей с применением масс-спектрометрических детекторов позволит оценить пролиферативный потенциал тканей эндометрия, а также, возможно, объяснить патофизиологические аспекты тазовой боли при эндометриозе.

Цель работы — создание методики неинвазивной экспресс-диагностики НГЭ, основанной на анализе молекулярного состава эндометриоидных тканей методами масс-спектрометрии и иммуногистохимии (ИГХ).

МАТЕРИАЛ И МЕТОДЫ

Исследование проводилось на операционном материале (капсулы эндометриоидных кист яичников и очаги перитонеального эндометриоза), полученном от 20 пациенток с установленным во время лапароскопической операции и подтвержденным патоморфологическим диагнозом НГЭ, находившихся на лечении на базе ФГБУ «Научный центр акушерства, гинекологии и перинатологии им. акад. В.И. Кулакова» Минздрава России в 2015 г. Возраст больных составил от 19 лет до 41 года (в среднем 30 лет). При этом 50% пациенток находились в пролиферативной и 50% — в секреторных фазах менструального цикла. Степень распространенности НГЭ оценивалась, согласно пересмотренной классификации Американского общества фертильности (R-AFS), в соответствии с которой 6 пациенток имели II стадию, 9 пациенток — III стадию и 5 пациенток — IV стадию.

Критериями включения в исследование являлись: возраст женщин от 15 до 44 лет, отсутствие гормонального лечения не менее 6 мес до операции, отсутствие воспалительных заболеваний органов малого таза и тяжелой соматической патологии.

У всех пациенток (100%) отмечался выраженный синдром ХТБ (100%), при этом на дисменорею жаловались 13 (65%) женщин, на диспареунию — 2 (10%).

В настощей работе анализу подвергались перитонеальные очаги эндометриоза, капсулы эндометриоидных кист с прилежащими интактными тканями и соскоб эндометрия. Образцы тканей делились на две части: основная часть тканей отправлялась для морфологического исследования, из которых вырезался лишь небольшой участок ткани размером 0,5×0,5 см для масс-спектрометрического анализа.

Для проведения ИГХ-исследования после фиксации в 10% растворе нейтрального формалина в течение 24 ч и стандартного протокола проводки материал заливали в парафин. Далее проводили окрашивание гематоксилином и эозином. Для ИГХ-исследования готовили срезы толщиной 4 мкм, которые наносили на высокоадгезивные стекла и сушили при температуре 37 °С в течение 18 ч. После депарафинизации срезов их регидратировали в батарее спиртов 95°, 80° 70°, инкубируя в каждом растворе по 2 мин. В исследовании использовались мышиные моноклональные антитела к NF (клон 2F11, 1:100, «Dako», Дания) и к маркеру пролиферации Ki-67 (клон MIB-1, RTU, «Dako», Дания). Для визуализации мест связывания антител с антигенами использовали реакцию окисления субстрата 3,3-диаминобензидина пероксидазой хрена в присутствии перекиси водорода с образованием водонерастворимого конечного продукта коричневого цвета системы EnVision («Dako Cytomation»). Для правильной постановки ИГХ-реакций ставили положительные и отрицательные контроли. В качестве отрицательных контролей брали образцы исследуемых срезов, которые подвергались стандартной процедуре ИГХ-реакции, но без добавления первичных антител. Положительные контроли для каждого антитела выбирали в соответствии со спецификациями от фирмы-производителя. Оценка результатов ИГХ-реакций осуществлялась следующим образом: NF оценивались в баллах исходя из критериев: 2 балла — до 20% окрашенных клеток, 4 балла — от 20 до 40%, 6 баллов — более 40%; Ki-67 высчитывался в процентах, также согласно количеству окрашенных клеток (максимально 100%).

Масс-спектрометрический анализ тканей проводили методом электрораспылительной ионизации [5]. Данный метод позволяет получать высокоинформативные масс-спектры молекул (в основном липидов) ткани при минимальной пробоподготовке.

Результаты масс-спектрометрического анализа тканей обрабатывали методами многофакторного анализа частных наименьших квадратов (PLS). В результате была создана статистическая модель, позволяющая дифференцировать эутопический и эктопический эндометрий. На основании созданной модели был выделен список переменных с наиболее значимыми проекциями (variable influence on projection — VIP), соответствующих липидам. Для выявленных таким образом липидов проводился корреляционный анализ их уровня с экспрессией Ki-67 и NF. Выраженность связи оценивалась по величине коэффициента корреляции (линейные корреляции Пирсона).

РЕЗУЛЬТАТЫ

1. ИГХ-анализ

Макроскопически эндометриоидные кисты яичников имели вид полостей, заполненных свежей кровью, размером от 1×3 до 2×4 см. Перитонеальные эндометриоидные очаги были представлены в виде бляшек, заполненных темной кровью или жидкостью дегтеобразного, а иногда белого, желтого или розового цвета, размером от 0,5×0,5 до 1×1 см.

Микроскопически эндометриоидные гетеротопии характеризовались скоплением железистых эндометриоидно-подобных образований, окруженных богатой клеточными элементами цитогенной стромой. Соотношение между стромальными и эпителиальными элементами в эндометриоидных гетеротопиях было неодинаковым в различных образцах.

При микроскопическом исследовании эндометриоидных кист яичников определялись склероз, ге-

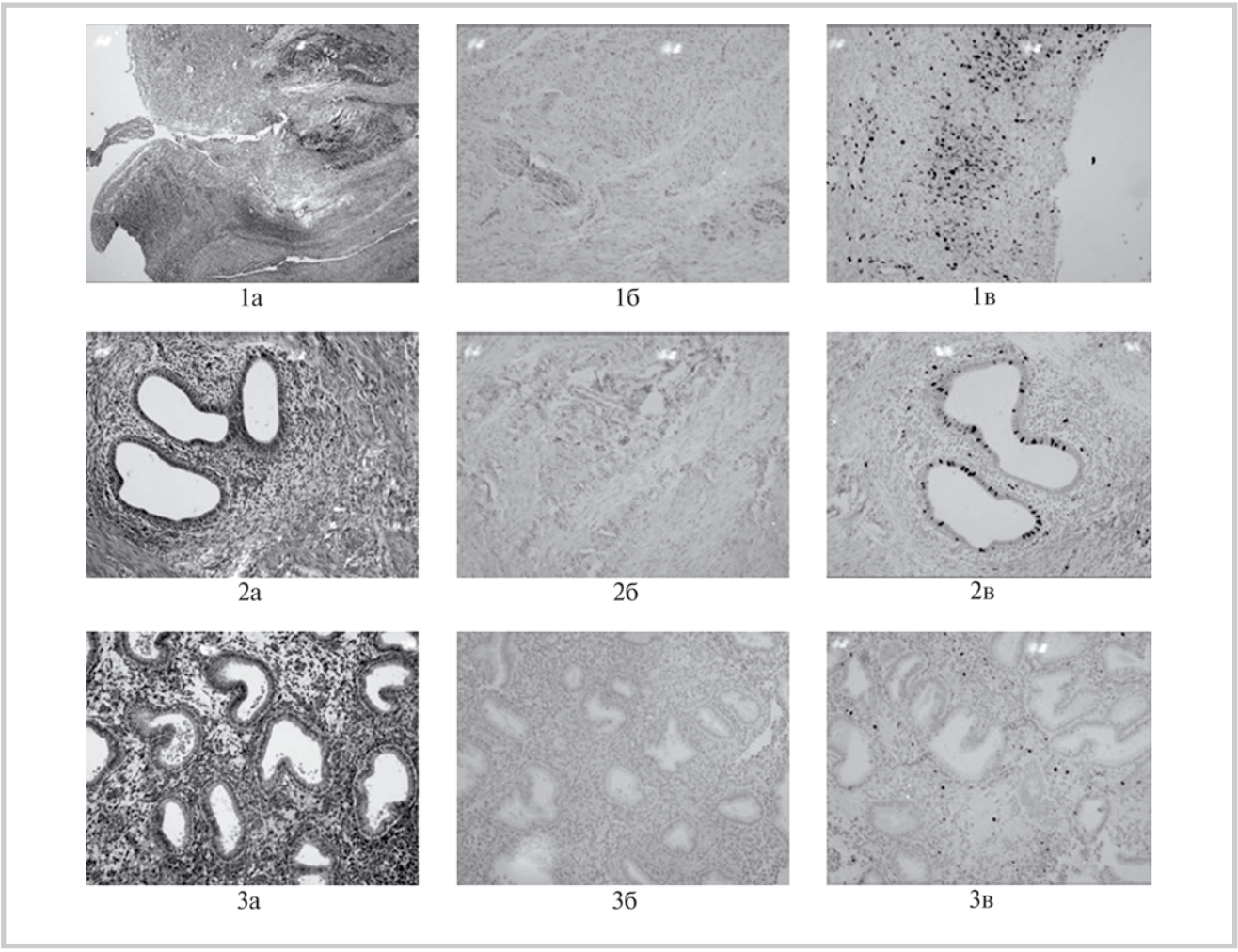

Экспрессия Ki-67 и NF в эктопическом и эутопическом эндометрии. ×200.

1а — стенка эндометриоидной кисты яичника с очагами гемосидероза (окраска гематоксилином и эозином); 1б — пучки NF в стенке эндометриоидной кисты яичника; 1в — Ki-67 в ядрах стромальных и эпителиальных клеток в стенке эндометриоидной кисты яичника; 2а — перитонеальный очаг эндометриоза с признаками активности (окраска гематоксилином и эозином); 2б — NF в строме перитонеального очага; 2в — Ki-67 в ядрах эпителиальных и стромальных клеток перитонеального очага эндометриоза; 3а — эндометрий ранней стадии фазы секреции (окраска гематоксилином и эозином); 3б — отсутствие NF в ткани эндометрия; 3в — Ki-67 в ядрах клеток стромы эндометрия.

мосидероз их стенок и свежие кровоизлияния **(см. рисунок, 1а)**.

Среди перитонеальных очагов эндометриоза преобладали активные очаги (в 75% случаев), представленные активным стромальным компонентом, гемосидерозом, пролиферацией эпителия **(см. рисунок, 2а)**, а в 2 случаях — гиперплазированным эпителием, имеющими периваскулярный, интраваскулярный и периневральный характер роста.

В соскобах эндометрия имелись признаки пролиферативной фазы или ранней стадии фазы секреции **(см. рисунок, 3а)**.

В результате проведенного ИГХ-исследования обнаружены характерные изменения в очагах эктопического эндометрия.

Экспрессия белков NF выявлена только в очагах эктопического эндометрия **(см. рисунок, 1б, 2б, 3б)**. В эутопическом эндометрии содержание маркера приравнивалось к нулю. При этом наибольшее содержание NF отмечалось в перитонеальных очагах (в 10 случаях оценивалось как 4 балла и только в 2 случаях как 2 балла). В капсулах эндометриоидных кист в 9 случаях содержание маркера приравнивалось к 2 баллам и в 3 случаях — к 4 баллам.

О повышенной пролиферативной активности железистого и стромального компонентов свидетельствовали высокие показатели Ki-67 эктопического эндометрия по сравнению с эутопическим эндометрием ($p<0,05$) **(см. рисунок, 1в, 2в, 3в)**. Индекс пролиферации железистого компонента эндометриоидных гетеротопий, согласно экспрессии Ki-67, в 2 случаях составил 20—25%, в остальных случаях не превышал 7%. В стромальном компоненте данный индекс не превышал 15% и в большинстве случаев

Коэффициенты корреляции содержания Ki-67 в железах и строме, а также NF с уровнем различных липидов

Липиды	Очаги эндометриоза на брюшине			Эндометриоидная киста яичника			Эутопический эндометрий	
	железы	строма	NF	железы	строма	NF	железы	строма
PC 40:8	0,14	–0,44	0,01	0,25	0,21	–0,72	0,30	0,59
PC 40:7	0,18	–0,29	0,07	–0,03	–0,09	–0,71	0,23	0,47
TG 52:3	–0,14	–0,08	0,08	–0,04	–0,24	–0,23	0,83	0,47
PCO-42:1	–0,14	–0,08	0,08	–0,03	–0,16	–0,19	0,70	0,44
PC 40:9	0,58	–0,21	0,11	–0,07	0,23	–0,63	0,27	0,44
PC 32:1	0,16	–0,40	0,03	–0,2	0,11	0,06	0,10	0,20
PC 40:6	0,21	–0,33	–0,22	–0,14	0,18	–0,60	0,25	0,13
TG 49:4	0,19	–0,34	–0,04	–0,18	0,22	–0,50	0,19	0,03
PEO-20:0	0,52	–0,01	0,33	0,78	0,28	–0,05	–0,12	–0,13
TG 41:2	0,23	–0,23	0,03	–0,48	–0,12	–0,27	–0,44	–0,17
PC 38:7	0,15	–0,36	0,12	0,24	0,15	–0,82	–0,61	–0,19
PC 38:6	0,17	–0,40	–0,11	0,25	0,56	–0,48	–0,20	–0,23
DG 44:9	0,61	–0,10	0,31	–0,21	0,12	–0,36	–0,16	–0,23
PCO-36:3	0,15	0,32	0,18	0,01	0,17	–0,46	–0,64	–0,25
SM 34:1	0,15	–0,33	0,12	–0,21	–0,05	–0,32	–0,18	–0,28

составил 3—10%. При этом пролиферативная активность, судя по экспрессии Ki-67, в железистом компоненте очагов достоверно выше по сравнению со стромальным (p<0,05).

2. *Масс-спектрометрический анализ*

В **таблице** показаны липиды, уровень которых повышен в эндометриоидных тканях по сравнению с эутопическим эндометрием. Уровень Ki-67 коррелировал в железах перитонеальных очагов с уровнем DG 44:9, PC 40:9, PE O-20:0, в строме перитонеальных очагов с уровнем PCO-36:3, PC 32:1, PC 38:6, PC 38:7, PC 40:6, PC 40:8, TG 49:4, SM 34:1. Уровень NF в перитонеальных очагах коррелировал только с уровнем PEO-20:0 и DG 44:9. В железах капсул эндометриоидных кист яичников оказались значимыми соотношение уровня Ki-67 с уровнем PEO-20:0 и TG 41:2, а в строме эндометриомы только с уровнем PC 38:6. Уровень NF и количество PCO-36:3, PC 38:6, TG 49:4, PC 40:6, PC 40:9, PC 40:7, PC 40:8, PC 38:7, SM 34:1 показали хорошую взаимосвязь. В железах эутопического эндометрия уровень Ki-67 соотносился с уровнем TG 52:3, PCO-42:1, DG 44:9, PC 38:7, PE O-20:0, PCO-36:3, в строме эутопического эндометрия — с уровнем PC 40:8, PC 40:7, TG 52:3, PCO-42:1, PC 40:9.

ОБСУЖДЕНИЕ

В данной работе изучена корреляция содержания липидов с пролиферативной активностью клеток и уровнем NF. Наибольшие коэффициенты корреляции выявлены между экспрессией Ki-67 в строме эндометриоидных очагов на брюшине и уровнем липидов PC 40:8, PC 32:1, PC 40:6, PC 38:7, PC 38:6, PCO-36:3, TG 49:4, а в эндометриоидных кистах яичников обнаружена значительная отрицательная корреляция между уровнями нейрофиламентов и PC 40:8, PC 40:7, PC 40:9, PC 40:6, PC 38:7, PC 38:6, PCO-36:3, TG 49:4. Для SM 34:1 наблюдается наибольшая отрицательная корреляция с уровнем Ki-67 в строме эндометриоидной ткани на брюшине и с уровнем NF в кистах яичников.

При этом наиболее значимыми оказались липиды PC 38:6, PC 40:6, TG 44:9, PEO-20:0, SM 34:1, так как корреляция их уровня с уровнем NF и Ki-67 оказалась значимой в эктопическом эндометрии в отличие от эутопического.

SM, PC, PE и DG являются как компонентами нервной ткани, так и липидами, способствующими повышенной пролиферации клеток.

В настоящее время накоплено множество сведений о том, что сфинголипиды являются важными биологическими сигнальными молекулами и участвуют в разнообразных клеточных процессах. Например, церамид модулирует события, связанные с сигнализацией апоптоза, в то время как при фосфорилировании или гликозилировании его происходит образование митогенных факторов, таких как Cer-1-фосфат (C1P) и глюкозилцерамид (GlcCer) [7]. Повышенный уровень GlcCer зарегистрирован при многих хронических заболеваниях, таких как болезнь Гоше, рак, сахарный диабет 2-го типа, поликистоз почек. Исследования в области почечных эпителиальных клеток, кератиноцитов и ряда раковых клеток дополнительно демонстрируют митогенные свойства GlcCer. GlcCer-синтаза (GCS) — фермент, который катализирует гликозилирование церамида и является первым шагом для биосинтеза высших гликосфинголипидов, также участвующих в клеточной пролиферации [6, 7]. Учитывая повышенные клеточные пролиферативные состояния, связанные с эндометриозом, мы предположили, что нарушения

регуляции в метаболическом пути сфинголипидов могут быть связаны с внутренней усиленной пролиферацией клеток эндометрия, что приводит к росту эндометриоидных гетеротопий и имплантации в эктопических участках.

SM, образующие сложную оболочку нервных волокон, также играют важную роль в процессе проведения нервного импульса. Согласно мнению проф. P. Stratton [12], эндометриоидные поражения сопровождаются ХТБ за счет сдавления и прорастания через близлежащие нервы, в связи с наличием в очагах фактора роста нервов. Имеются научные работы [13], доказывающие корреляцию между плотностью нервных волокон и тяжестью болевого синдрома. Наличие невропатических проявлений у 25% пациенток с эндометриозом может быть обусловлено экспрессией нервных волокон и тесной корреляцией с воспалительным микроокружением в эндометриоидных очагах, в развитии которых принимают также участие SM [13]. Экспрессия NF, которая отмечена только в строме очагов эндометриоза, в отличие от эутологического эндометрия, также свидетельствует о новообразовании нервных волокон и развитии болевого синдрома у пациенток с НГЭ.

PC также является наиболее распространенным фосфолипидом в нейронах. Биосинтез PC происходит по пути Кеннеди, в котором фосфохолин и цитидин-5-дифосфохолин являются основными промежуточными продуктами [9].

PC является субстратом для синтеза фосфолипазы A2 (PA2) — фермента, экспрессия которого усиливается в эндометриоидных очагах [6]. Под действием PA2 из PC образуется лизофосфатидная кислота, которая вместе с сфингазин-1-фосфатом участвует в регуляции различных клеточных процессов, таких как пролиферация, выживание, миграция и дифференцировка [21]. Также имеются данные, что лизофосфолипиды изменяют кривизну, форму и толщину клеточных мембран и, таким образом, регулируют активность каналов и ферментов. Кроме этого, лизофосфатидная кислота имеет биологическую функцию усиления фактора роста нервов и содействует выживанию клеток [21].

Фосфатидилэтаноламин (PEO) является наиболее распространенным глицерофосфолипидом внутренней мембраны клеток, участвует в регуляции различных клеточных процессов, включая пролиферацию клеток, сигнализацию, аутофагию и апоптоз [14]. PEO синтезируется заново из этаноламина и DG через путь цитидинфосфоэтаноламин-Кеннеди и декарбоксилирования фосфатидилсерина в митохондриях [15]. Синтез *de novo* PEO регулируется ферментом Pcyt2. Важность PEO и Pcyt2 активности для роста опухолей также была хорошо изучена во многих исследованиях, в том числе при раке молочной железы [16, 17]. Клетки рака молочной железы имеют сниженную активность Pcyt2 и уровень PEO/плазмалогенов относительно незлокачественных клеток [16], а также показано снижение содержания фермента Pcyt2 при раке печени [18, 19]. Таким образом, связь этого липида с уровнем Ki-67 подтверждает его гиперпролиферативные свойства.

Учитывая участие DG в обмене веществ и сигнальных клеточных путях, поддержание надлежащего уровня DG имеет решающее значение для гомеостаза и развития клеток. Относительная чувствительность или устойчивость к ингибитору синтазы жирных кислот (FASN) приводит к усилению метаболизма DG и активации протеинкиназы C [22]. Усиление образования липидов *de novo*, особенно через повышающую регуляцию основных липогенных ферментов FASN, является одним из главных признаков раковых клеток, которые также коррелирует с плохим прогнозом у пациентов с раком [20]. FASN, как было показано многими исследованиями [22], способствует повышению пролиферации клеток и злокачественной прогрессии через генерацию предшественников жирных кислот, изменяет текучесть мембран, влияет на онкогенную способность трансдукции сигнала и экспрессию генов. Учитывая важность FASN в различных аспектах пролиферации раковых клеток и их прогрессии, фармакологическое ингибирование этого фермента становится все более привлекательной терапевтической стратегией для борьбы с раком.

ЗАКЛЮЧЕНИЕ

Как явствует из полученных результатов, метод прямой масс-спектрометрии может быть использован для дифференциации между эктопическим эндометрием и здоровой тканью, что подтверждается ИГХ-исследованием.

Дальнейшая верификация вышеперечисленных липидов в качестве серологических биомаркеров может привести к созданию неинвазивной диагностики для пациенток с подозрением на НГЭ, оценить предикторы возникновения рецидива заболевания, повысить безопасность и эффективность хирургического вмешательства, а также, возможно, уменьшить потребность в проведении диагностической лапароскопии.

Источники финансирования

Исследования были выполнены при поддержке гранта №16-14-00029 РНФ и частично (идентификация липидов) гранта Министерства образования Российской Федерации №МК-8484.2016.7.

Авторы заявляют об отсутствии конфликта интересов.

ЛИТЕРАТУРА

1. Адамян Л.В., Андреева Е.Н., Аполихина И.А., Беженарь В.Ф., Геворкян М.А., Гус А.И. и др. Эндометриоз: диагностика, лечение, реабилитация. *Федеральные клинические рекомендации по ведению больных*. 2013;2-9.
2. Адамян Л.В., Логинова О.Н., Сонова М.М. Оптимизация лечения наружного генитального эндометриоза с использованием антиоксидантных средств. *Медицинские и фармацевтические науки*. 2012;4:74-76.
3. Калинина Е.А., Зубарева Т.М., Волкунович Т.А., Малушко А.В. Комличенко Э.В., Ситкин С.И., Ткаченко Е.И. Молекулярные методы диагностики гинекологических заболеваний. *Лечение и профилактика*. 2014;2(10):44-53.
4. Титов В.Н. Физиологические основы транспорта в крови жирных кислот. *Лаборатория*. 1997;9:240-255.
5. Борисова А.В., Стародубцева Н.Л., Козаченко А.В., Чаговец В.В., Салимова Д.Ф., Кононихин А.С., Коган Е.А., Адамян Л.В., Франкевич В.Е., Сухих Г.Т. Исследование эндометриоза различной локализации методом прямой масс-спектрометрии. *Акушерство и гинекология*. 2016;9:101-108.
6. Vouk K, Hevir N, Ribic-Pucelj M, Haarpaintner G, Scherb H, Osredkar J. Discovery of phosphatidylcholines and sphingomyelins as biomarkers for ovarian endometriosis. *Human Reprod*. 2012;27: 2955-2965.

   doi: 10.1093/humrep/des152
7. Lee Y, Tan C, Venkatratnam A, Tan C, Cui L, Loh S, Griffith L, Tannenbaum S, Chan J. Dysregulated Sphingolipid Metabolism in Endometriosis. *J Clin Endocrinol Metab*. 2014;99(10):E1913-E1921.

   doi: 10.1210/jc.2014-1340
8. Коган Е.А., Парамонова Н.Б., Демура Т.А., Файзуллина Н.М., Овакимян А.С., Адамян Л.В. Морфологический субстрат и патогенетические механизмы синдрома тазовой боли при эндометриозе. *Архив патологии*. 2014;6:37-43.
9. Vouk K, Ribič-Pucelj M, Adamski J, Rižner T. Altered levels of acylcarnitines, phosphatidylcholines, and sphingomyelins in peritoneal fluid from ovarian endometriosis patients. *J Steroid Biochem Mol Biol*. 2016;159:60-69.

   doi: 10.1016/j.jsbmb.2016.02.023
10. Аскольская С.И., Коган Е.А., Попов Ю.В., Соломахина М.А., Файзуллина Н.М. Клинико-морфологические особенности и прогностическое значение содержания PD-ECGF, TGF-β, Ki-67 в эндометрии при лейомиоме матки больших размеров. *Клиническая практика*. 2016;1:29-33.
11. Woolf C. Central sensitization: Implications for the diagnosis and treatment of pain. *Pain*. 2011;152(3):2-15.

    doi: 10.1016/j.pain.2010.09.030
12. Stratton P, Berkley K. Chronic pelvic pain and endometriosis: translational evidence of the relationship and implications. *Hum Reprod Update*. 2011;17(3):327-346.

    doi: 10.1093/humupd/dmq050
13. Yan D, Liu X, Guo S. Nerve fibers and endometriotic lesions: partners in crime in inflicting pains in women with endometriosis. *Eur J Obstet Gynecol Reprod Biol*. 2016;28.S0301-2115(16)30299-8:2-11.

    doi: 10.1016/j.ejogrb.2016.06.017
14. Gibellini F, Smith T. The Kennedy pathway-De novo synthesis of phosphatidylethanolamine and phosphatidylcholine. *IUBMB Life*. 2010;62(6):414-428.

    doi: 10.1002/iub.337
15. Pavlovic Z, Bakovic M. Regulation of Phosphatidylethanolamine Homeostasis—The Critical Role of CTP: Phosphoethanolamine Cytidylyltransferase (Pcyt2). *Int J Mol Sci*. 2013;4(2):2529-2550.

    doi: 10.3390/ijms14022529
16. Bleijerveld O, Klein W, Vaandrager A, Helms J, Houweling M. Control of the CDPethanolamine pathway in mammalian cells: effect of CTP:phosphoethanolamine cytidylyltransferase overexpression and the amount of intracellular diacylglycerol. *Biochem J*. 2004;379(3):711-719.
17. Lee J, Johnson J, Ding Z, Paetzel M, Cornell R. Crystal structure of a mammalian CTP: phosphocholine cytidylyltransferase catalytic domain reveals novel active site residues within a highly conserved nucleotidyltransferase fold. *J Biol Chem*. 2009;284(48):33535-33548.

    doi: 10.1074/jbc.M109.053363
18. Fullerton M, Bakovic M. Complementation of the metabolic defect in CTP: phosphoethanolamine cytidylyltransferase (Pcyt2)-deficient primary hepatocytes. *Metabolism*. 2010;59(12):1691-1700.

    doi: 10.1016/j.metabol.2010.03.022
19. Leonardi R, Frank M, Jackson P, Rock C, Jackowski S. Elimination of the CDP-ethanolamine pathway disrupts hepatic lipid homeostasis. *J Biol Chem*. 2009;284(40):27077-27089.

    doi: 10.1074/jbc.M109.031336
20. Currie E, Schulze A, Zechner R, Walther T, Farese R. Cellular Fatty Acid Metabolism and Cancer. *Cell Metab*. 2013;18(2):153-161.

    doi: 10.1016/j.cmet.2013.05.017
21. Ye X, Chun J. Lysophosphatidic acid (LPA) signaling in vertebrate reproduction. *Trends Endocrinol Metab*. 2010;21(1):17-24.

    doi: 10.1016/j.tem.2009.08.003
22. Peck B, Schug Z, Zhang Q, Dankworth B, Jones D, Smethurst E. Inhibition of fatty acid desaturation is detrimental to cancer cell survival in metabolically compromised environments. *Cancer & Metabolism*. 2016;4:6.

    doi: 10.1186/s40170-016-0146-8