doi: 10.17116/repro201723129-36

Хронический эндометрит с нормальным и тонким эндометрием в динамике реабилитации пациенток репродуктивного возраста: ультразвуковые и гистологические корреляции

Д.м.н., проф. И.О. МАРИНКИН[1], Н.В. ТРУНЧЕНКО[1], Ю.В. СЕРЯПИНА[2], к.м.н. Е.В. НИКИТЕНКО[3], д.м.н. К.Ю. МАКАРОВ[1], д.м.н., проф. В.М. КУЛЕШОВ[1], д.б.н., проф. С.В. АЙДАГУЛОВА[1]

[1]ФГБОУ ВО «Новосибирский государственный медицинский университет» Минздрава России, Новосибирск, Россия, 630091; [2]ФГБУН «Институт химической биологии и фундаментальной медицины» Сибирского отделения Российской академии наук, Новосибирск, Россия, 630090; [3]ГБУЗ Новосибирской области «Новосибирский городской клинический перинатальный центр», Новосибирск, Россия, 630089

Цель исследования — изучить эхографические и гистологические особенности хронического эндометрита (ХЭ) с нормальным и тонким эндометрием в динамике двух схем терапии.
Материал и методы. Обследованы 240 женщин (в возрасте 27,0±2,9 года) с ХЭ, леченные с помощью витамино-физиотерапии (1-я схема) и в сочетании с пелоидами (2-я схема) озера Карачи (Новосибирская область). Ультразвуковое исследование (УЗИ) с оценкой в баллах по шкале М.Н. Буланова и пайпель-биопсию эндометрия проводили в пролиферативную фазу цикла до и после лечения. В 81 случае выполнено иммуногистохимическое (ИГХ) изучение экспрессии CD138-плазмоцитов и CD20-В-лимфоцитов.
Результаты. До лечения во всех случаях сумма баллов по УЗИ ≥4; после лечения эта сумма баллов сохранилась у 167 из 240 женщин, из них у 80 с нормальной толщиной эндометрия (1-я и 2-я группы) и у 87 — с «тонким» эндометрием (3-я и 4-я группы), т.е. у пациенток с нормальным и «тонким» эндометрием отмечен регресс ультразвуковых симптомов ХЭ (p<0,0001). Сумма баллов по УЗИ ≥4 и отсутствие гистологических маркеров ХЭ в эндометрии являлись основанием для выполнения ИГХ на маркеры CD138 и/или CD20. Диагностическая информативность балльной шкалы УЗИ-оценки ХЭ наибольшая в 1-й группе — чувствительность 93,33%, точность 73,58%, специфичность 28,21%.
Выводы. Подтверждены диагностическая ценность и воспроизводимость разработанной М.Н. Булановым балльной УЗИ-оценки эндометрия при ХЭ в пролиферативную фазу цикла. Метод является высокочувствительным (93%) при нормальной толщине эндометрия у пациенток репродуктивного возраста. Предложены показания гистологического исследования эндометрия у пациенток с ХЭ. Необходимо исследование на большем количестве клинических наблюдений.

Ключевые слова: хронический эндометрит, ультразвуковая диагностика, пайпель-биопсия, CD138, CD20, пелоидотерапия.

Chronic endometritis with normal and thin endometrium during treatment of reproductive-age women: ultrasound and histological correlations

I.O. MARINKIN[1], N.V. TRUNCHENKO[1], YU.V. SERYAPINA[2], E.V. NIKITENKO[3], K.YU. MAKAROV[1], V.M. KULESHOV[1], S.V. AIDAGULOVA[1]

[1]Novosibirsk State Medical University, Novosibirsk, Russia, 630091; [2]Institute of Chemical Biology and Fundamental Medicine, Novosibirsk, Russia, 630090; [3]State Budget Health Foundation of Novosibirsk Region «Novosibirsk City Clinical Perinatal Center», Novosibirsk, Russia, 630089

Objective. To study sonographic and histological features of chronic endometritis (CE) with normal and thin endometrium during two schemes of treatment.
Material and methods. The study included 240 women (27.0±2.9 years) with CE who were treated with the help of vitamin- and physiotherapy (1st schema) and in combination with peloids (2nd schema) of Karachi-lake (Novosibirsk region). Ultrasound studies according with M.N. Bulanov's CE scale scores and endometrial pipelle-biopsies were performed in the proliferative phase before and after treatment. Immunohistochemical (IHC) study of 81 cases was performed concerning the expression of CD138-positive plasma cells and CD20-positive B-lymphocytes.
Results. Before the treatment in all clinical cases the sum of points on the quantitative ultrasound study was ≥4; after treatment, this score was preserved in 167 of 240 women, of whom 80 with normal endometrium (the 1st and 2nd groups) and 87 cases with «thin» endometrium (the 3rd and 4th groups); it means that women with normal and «thin» endometrium were characterized by marked regress of CE ultrasound symptoms (p<0.0001). The sum of points on the ultrasound ≥4 and a lack of histological endometrial markers of CE were considered as the reference for the implementation of IHC study for CD138 and/or CD20 molecular markers. Diagnostic informative value of the ultrasound point scale estimation of CE was the largest in the 1st group with the sensitivity 93.33%, accuracy 73.58%, and specificity 28.21%.
Conclusions. It was confirmed the diagnostic value and reproducibility of M.N.Bulanov's scoring CE ultrasound evaluation of the endometrium in women with CE during the proliferative phase. The method is highly sensitive (93%) in reproductive-age women with normal endometrial thickness. We have been proposed referencies for histological examination of the endometrium in patients with CE. It is necessary to continue the study on a larger number of clinical cases.

Keywords: chronic endometritis, ultrasound diagnostics, pipelle-biopsy, CD138, CD20, peloidotherapy.

© Коллектив авторов, 2017

e-mail: a_sv@ngs.ru

Хронический эндометрит (ХЭ) — персистирующий воспалительный процесс, характеризующийся наличием плазмоцитов в слизистой оболочке матки в пролиферативную фазу цикла [1]. ХЭ рассматривают как одну из ведущих причин привычного невынашивания беременности и рецидива неудачи имплантации, отводя ему этиологическую и патогенетическую роль в случаях «тонкого» эндометрия [2] и при отсутствии других доказанных патологических процессов, приводящих к первичному и вторичному бесплодию [3—5].

ХЭ протекает бессимптомно или слабо манифестирует дискомфортом в тазовой области, лейкореей или скудными межменструальными кровотечениями. Как правило, пациентки неоднократно принимают антимикробные препараты без достижения значимого клинического эффекта. Для оценки результатов лечения, как и для диагностики, отсутствуют надежные лабораторные тесты и инструментальные параметры. Для постановки диагноза необходимо гистологическое и иммуногистохимическое (ИГХ) исследование биоптата с поиском в строме эндометрия CD138-позитивных плазматических клеток («золотой стандарт») [6, 7].

Процедура забора ткани эндометрия является инвазивной манипуляцией и может быть фактором развития ХЭ [8]. Кроме того, востребованность частого мониторинга за эндометрием пациенток привела к усовершенствованию инструментального метода визуализации — ультразвукового исследования (УЗИ) с разработкой балльной шкалы оценки эндометрия и сосудов матки по 8 параметрам, что позволило объективизировать ультразвуковую (УЗ) диагностику ХЭ [9]. На основе УЗ-критериев ХЭ возможна выработка более четких показаний к проведению гистологической диагностики; с другой стороны, на сегодняшний день именно результаты изучения биопсийного материала служат окончательным подтверждением диагноза ХЭ.

Цель исследования — изучить эхографические и гистологические особенности ХЭ с нормальным и «тонким» эндометрием в динамике двух схем терапии и разработать алгоритм дифференциальной диагностики ХЭ на основе использования данных УЗИ и комплексного гистологического исследования.

МАТЕРИАЛ И МЕТОДЫ

Клинические наблюдения. Выполнено «случай—контроль» клинико-инструментальное исследование с охватом 240 пациенток репродуктивного возраста (27,0±2,9 года) с клиническим диагнозом ХЭ, подтвержденным гистологическим исследованием пайпель-биоптатов. Пациентки обследованы врачом-гинекологом с детальным изучением анамнеза; проведено цитологическое и микробиологическое исследования отделяемого из цервикального канала, а также биохимическое и гемостазиологическое исследования образцов крови.

Критерии включения в исследование: симптомокомплекс ХЭ (в том числе первичное и вторичное бесплодие, неудачные попытки ЭКО, отягощенный акушерско-гинекологический анамнез), возраст до 45 лет с сохранением менструальной функции, отсутствие гиперплазии и полипов эндометрия, а также информированное согласие пациентки на обследование и лечение ХЭ. Исследование выполнено в соответствии с положениями Хельсинкской декларации по соблюдению прав пациентов и одобрено локальным этическим комитетом Новосибирского государственного медицинского университета (протокол №63 от 27.03.14).

Критериями исключения из исследования являлись беременность и острые или хронические заболевания, при которых противопоказано санаторно-курортное лечение, в том числе миома матки, наружный генитальный эндометриоз, инфекции, передаваемые половым путем, гормонотерапия (как минимум за 3 мес до исследования), тяжелые соматические заболевания и неопластические процессы.

Пациентки разделены на четыре группы, репрезентативные по возрасту, длительности заболевания, паритету, гинекологическому и соматическому анамнезу в зависимости от показателя М-эхо эндометрия в пролиферативную фазу цикла: 1-я и 2-я группы — с нормальной толщиной эндометрия; 3-я и 4-я группы — с «тонким» эндометрием (<6 мм).

Пациентки 1-й и 3-й группы (n=108, средний возраст 28,3±3,6 года) получали стандартную терапию ХЭ (согласно приказу Минздрава России №1502н от 24.12.12) — витамино- и физиотерапию с 1% раствором цинка **(табл. 1)**.

Пациентки 2-й и 4-й группы (n=132, средний возраст 26,7±2,8 года) в дополнение к стандартной реабилитации получали илово-сульфидные пелоиды в условиях санатория на оз. Карачи (Новосибирская область), аналогичные пелоидам Мертвого моря [10]. Ежедневные или через день аппликации (№10) на нижнюю половину туловища сочетались с применением в течение 15 мин интравагинальных и ректальных тампонов, нагретых до 38—42 °С. Группы сопоставимы по возрасту (p>0,1).

УЗИ органов малого таза пациенток до лечения на 7—9-й день менструального цикла с балльной оценкой УЗ-признаков ХЭ по М.Н. Буланову [9] и на следующий или через цикл после лечения проводили два врача УЗИ с консенсусом по каждой пациентке. Использовали аппарат VolusonE8 с абдоминальным датчиком RAB4-8D частотой 4—8 МГц и вагинальным датчиком RIC6-12D.

Гистологическую обработку пайпель-биоптатов выполняли по стандартной схеме, с изучением парафиновых срезов толщиной 4 мкм, окрашенных гематоксилином и эозином. При ИГХ изучали экспрессию маркеров CD138 — плазматические клетки

Таблица 1. **Сумма баллов по шкале УЗ-диагностики ХЭ в пролиферативную фазу цикла в динамике реабилитации у пациенток с нормальным и «тонким» эндометрием (*n*=240)**

Толщина эндометрия	Группа, лечение ХЭ	Сумма баллов		*p*
		до лечения	после лечения	
Нормальная (*n*=118)	1-я (*n*=53), стандартное	5,08±1,19	4,21±1,04	<0,0001
			***p*=0,0368**	
	2-я (*n*=65), стандартное + пелоиды	4,89±0,89	3,80±1,01	<0,0001
<6 мм («тонкий») (*n*=122)	3-я (*n*=55) стандартное	4,95±1,04	4,18±0,96	<0,0001
			***p*=0,5018**	
	4-я (*n*=67), стандартное + пелоиды	5,10±1,10	4,04±1,15	<0,0001

(Monoclonal Mouse Anti-Human CD138 Clone M115. Code IS642, «Dako», готовые к использованию) и CD20 — В-лимфоциты (Monoclonal Mouse Anti-Human CD20cy Clone L26. Code M0755, «Dako», разведение 1:200). Результаты интерпретировали как ХЭ при наличии более одного CD138-позитивного плазмоцита и более трех CD20-позитивных В-клеток в пяти неперекрывающихся полях зрения при увеличении 400 с помощью микроскопа Axio Scope.A1 с фотокамерой AxioCam MRc5 и программным обеспечением ZEN blue («C. Zeiss»).

Статистический анализ. Проверка данных в выборках на нормальность распределения выполнена с помощью критерия Колмогорова—Смирнова, все выборки не соответствовали нормальному распределению ($p<0,05$). Сравнение результатов парных измерений в группах выполнено с помощью критерия Вилкоксона. Данные независимых выборок сравнивали с помощью критерия Манна—Уитни. Выборочные параметры имеют следующие обозначения: *n* — объем анализируемой подгруппы; *p* — достигнутый уровень значимости. Для сравнения групп по качественному признаку использовали критерий χ^2. Критическое значение уровня значимости принималось равным 0,05. Статистическая обработка данных с определением чувствительности, специфичности и точности УЗИ-диагностики ХЭ выполнена с помощью пакета прикладных программ Microsoft Excel 2010; статистическая обработка с использованием непараметрических методов выполнена с помощью пакета прикладных статистических программ StatSoft, Inc. (2001) Statistica v.6.

В качестве параметров диагностической ценности УЗ-диагностики ХЭ рассчитывали следующие показатели: чувствительность (Se), специфичность (Sp) и точность (Acc) метода, отношение правдоподобия положительного (LR+) и отрицательного (LR–) результатов, а также прогностическую ценность положительного (PVP) и отрицательного (PVN) результатов.

РЕЗУЛЬТАТЫ

При УЗИ органов малого таза суммирование баллов производили по результатам балльной оценки данных В-режима и цветового допплеровского картирования в пролиферативную фазу цикла **(рис. 1, 2)**: толщина эндометрия менее 6 мм (1 балл), неровность его наружного контура (1) и линии смыкания переднего и заднего листков (1), неравномерность повышения эхогенности эндометрия (1), гиперэхогенные включения в проекции базального слоя (2), неравномерность расширения полости матки (1), синехии в полости матки (2) и расширение вен миометрия >3 мм (1) [9].

Сумма баллов у каждой пациентки до реабилитации составила 4 и более, что соответствовало диагнозу ХЭ по балльной шкале оценки и сопровождалось наличием комплекса гистологических маркеров ХЭ в пайпель-биопсии эндометрия. Ведущий маркер ХЭ — наличие плазматических клеток (как правило, при наличии их клеток-предшественников В-лимфоцитов) сочетался с неспецифическими структурными характеристиками эндометрия [1]: нерегулярностью желез, скоплениями вытянутых стромальных клеток, расцениваемыми как проявление фиброза, а также очаговым отеком стромы и геморрагиями при отсутствии нейтрофилов.

После лечения во всех группах пациенток с нормальным и «тонким» эндометрием сумма баллов при УЗИ снизилась **(см. рис. 1, 2 и табл. 1)** с высоким уровнем достоверности ($p<0,0001$).

При сравнении результатов лечения различными схемами — стандартной и с применением пелоидов оз. Карачи — у пациенток с нормальной толщиной эндометрия выявлено достоверное уменьшение суммы баллов по данным УЗИ в группе, использовавшей пелоиды ($p=0,0368$). Однако у пациенток с «тонким» эндометрием значимых различий сумм баллов после реабилитации не обнаружено ($p=0,5018$).

В целом после лечения сумма баллов ⩾4 сохранилась у 167 пациенток из 240, у остальных 73 женщин она составила менее 4 **(табл. 2)**.

Поскольку установлено расхождение выводов УЗИ и гистологического заключения, диагноз ХЭ верифицировали в 81 наблюдении с помощью ИГХ-исследования. Далее изучили диагностическую значимость балльной шкалы УЗИ при оценке результатов лечения ХЭ у пациенток с нормальным и редуцированным М-эхо, поставив задачу проанализи-

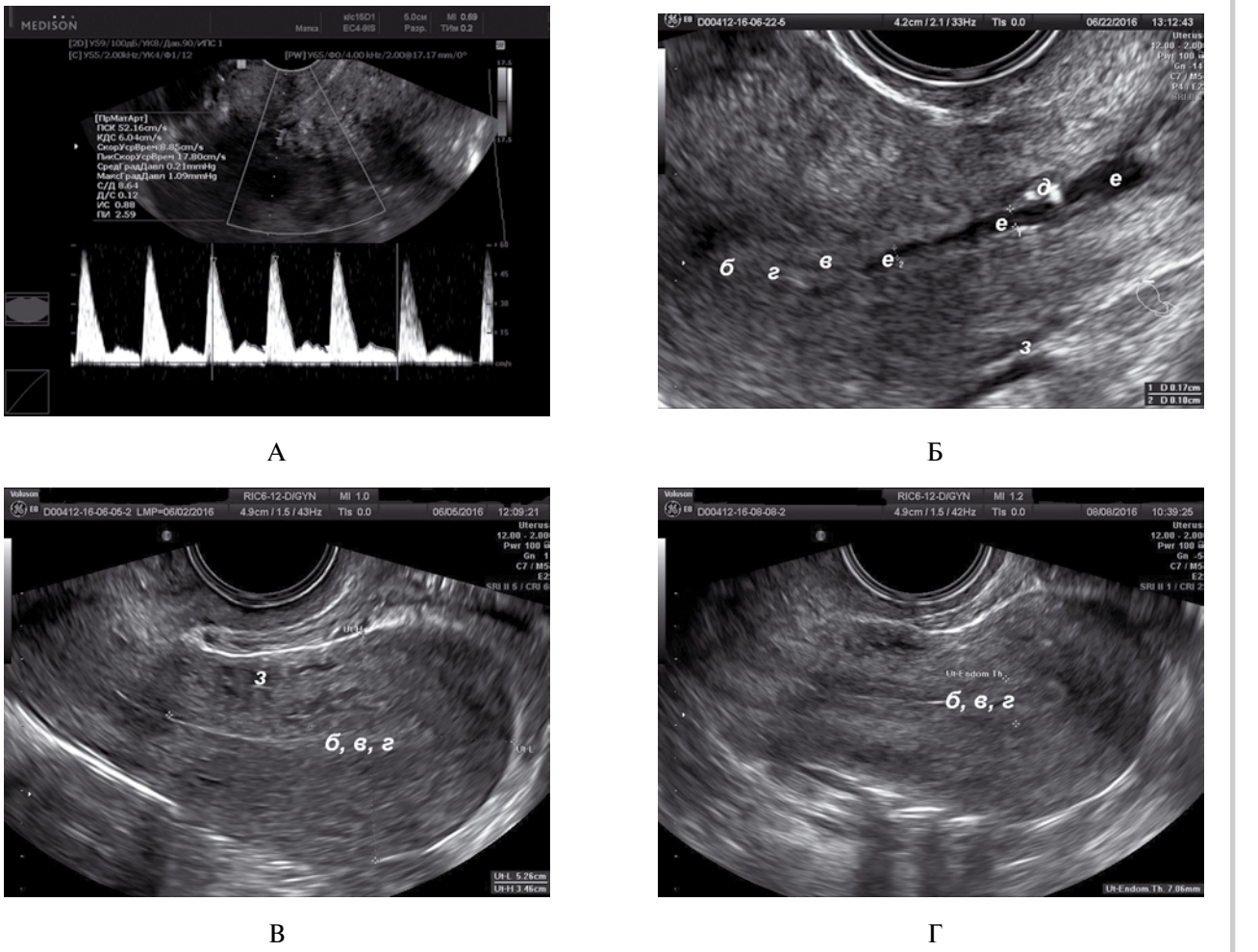

Рис. 1. **УЗ-характеристика ХЭ с нормальной толщиной эндометрия до (А, Б) и после стандартной терапии (В) и сочетания стандартной терапии с пелоидами (Г).**

А — высокий индекс резистентности (IR=0,88); Б — неровный наружный контур эндометрия (б, 1 балл), неровность линии смыкания переднего и заднего листков эндометрия (в, 1 балл), неравномерное повышение эхогенности эндометрия (г, 1 балл), гиперэхогенные включения в проекции базального слоя (д, 2 балла), неравномерное расширение полости матки (е, 1 балл), расширение вен миометрия ⩾3 мм (з, 1 балл). В — неровный наружный контур эндометрия (б, 1 балл), неровность линии смыкания переднего и заднего листков эндометрия (в, 1 балл), неравномерное повышение эхогенности эндометрия (г, 1 балл); Г — неровный наружный контур эндометрия (б, 1 балл), неровность линии смыкания переднего и заднего листков эндометрия (в, 1 балл).

Таблица 2. **Сравнительное УЗИ и комплексное гистологическое исследование эндометрия в пролиферативную фазу цикла у пациенток с ХЭ**

Толщина эндометрия, 11-й день менструального цикла	Группа, лечение ХЭ	Сумма баллов ⩾4			Сумма баллов <4		
		гистологическое (+) (*n*=117)	гистологическое (–)		гистологическое (+)		гистологическое (–) (*n*=42)
			CD138+, CD20+ (*n*=26)	CD138–, CD20– (*n*=24)	CD138+, CD20+ (*n*=5)	CD138–, CD20– (*n*=26)	
Нормальная (*n*=118)	1-я (*n*=53), стандартное	28	1	11	0	2	11
	2-я (*n*=65), стандартное + пелоиды	25	11	4	2	9	14
<6 мм «тонкий» (*n*=122)	3-я (*n*=55), стандартное	36	4	2	1	4	8
	4-я (*n*=67), стандартное + пелоиды	28	10	7	2	11	9

ровать, является ли метод УЗИ более объективным для диагностики ХЭ, особенно при нередком расхождении результатов УЗИ и гистологического исследования.

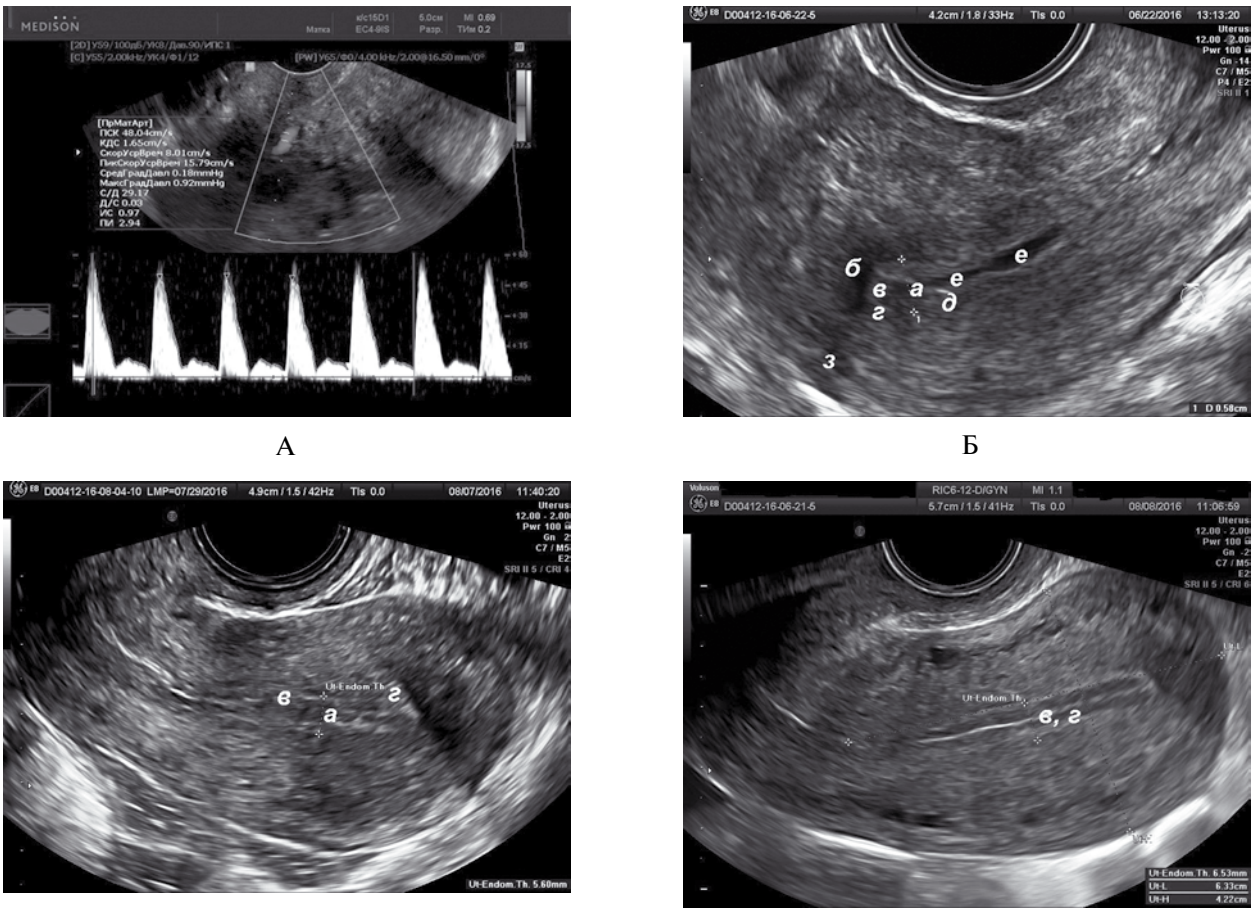

Рис. 2. **УЗ-характеристика ХЭ с «тонким» эндометрием до (А, Б) и после стандартной терапии (В) и сочетании стандартной терапии с пелоидами (Г).**

А — высокий индекс резистентности (IR=0,97); Б — М-эхо <6 мм (а, 1 балл), неровный наружный контур эндометрия (б, 1 балл), неровность линии смыкания переднего и заднего листков эндометрия (в, 1 балл), неравномерное повышение эхогенности эндометрия (г, 1 балл), гиперэхогенные включения в проекции базального слоя (д, 2 балла), расширение вен миометрия ⩾ 3 мм (ж, 1 балл); В — толщина эндометрия <6 мм (а, 1 балл), неровность линии смыкания переднего и заднего листков эндометрия (в, 1 балл), неравномерное повышение эхогенности эндометрия в пролиферативную фазу (г, 1 балл); Г — неровность линии смыкания переднего и заднего листков эндометрия (в, 1 балл), неравномерное повышение эхогенности эндометрия (г, 1 балл).

У пациенток с отсутствием вторичных гистологических маркеров ХЭ (гистология «–») наблюдались две ситуации — с наличием экспрессирующих маркер CD138 плазмоцитов и их клеток-предшественников — В-лимфоцитов, экспрессирующих CD20 (26 клинических наблюдений), либо положительная ИГХ-реакция отсутствовала (24 случая). С другой стороны, у пациенток с отсутствием данных о ХЭ по сумме баллов УЗИ (<4) в пайпель-биоптатах структурные изменения эндометрия можно было расценивать как свойственные ХЭ, но ИГХ-анализ подтвердил УЗ-диагноз лишь в 5 случаях из 31.

Диагностические результаты изолированного использования УЗИ для верификации ХЭ представлены в **табл. 3**.

Истинно положительными считали случаи с гистологически и УЗ-верифицированными критериями ХЭ, истинно отрицательными — с отсутствием признаков ХЭ по результатам обоих методов, ложноотрицательными — при наличии критериев ХЭ гистологически и сумме баллов <4 по УЗИ, ложноположительными — при отрицательном результате гистологии и сумме баллов ⩾4 по УЗИ.

Показатели диагностической информативности УЗИ представлены в **табл. 4**. По результатам исследования не было получено очень высоких показателей чувствительности, специфичности и точности УЗ-диагностики ХЭ во всех четырех группах. Значения, наиболее близкие к продемонстрированным авторами методики балльной оценки УЗИ при опухолях яичников (95—96 и 90—92%) [11], получены в 1-й группе — чувствительность и точность 93,33 и 73,58% соответственно. Однако при весьма высокой чувствительности в этой груп-

***Таблица 3*. Интерпретация показателей ультразвуковой диагностики ХЭ с помощью комплексного гистологического исследования пайпель-биоптатов эндометрия (*n*=240)**

Результат	Группа				Все пациентки
	1-я	2-я	3-я	4-я	
Истинно отрицательные	13	23	12	20	68
Истинно положительные	29	36	40	38	143
Ложноотрицательные	0	2	1	2	5
Ложноположительные	11	4	2	7	24

***Таблица 4*. Информативность метода балльной УЗ-диагностики ХЭ (*n*=240)**

Группа	Параметр метода УЗИ, баллы						
	SE	Sp	Acc	LR+	LR–	PVP	PVN
Все пациентки	0,8452	0,2487	0,7875	1,1250	0,6224	0,8503	0,3562
1-я	0,9333	0,2821	0,7358	1,3000	0,2364	0,7000	0,1538
2-я	0,8571	0,3455	0,8462	1,3095	0,4136	0,9000	0,2400
3-я	0,8889	0,1667	0,8727	1,0667	0,6665	0,9524	0,3846
4-я	0,7451	0,1915	0,7015	0,9216	1,3311	0,8444	0,5909

пе метод балльной оценки имел низкую специфичность — 28,21%.

Во 2-й и 3-й группах чувствительность и точность имели сопоставимые значения – более 80%, что не позволяло рассматривать метод балльной оценки как информативный. Специфичность метода для 2-й группы составила 34,55%, что в 2 раза больше, чем в 3-й группе, — 16,67%.

Наименьшие значения чувствительности, специфичности и точности получены в 4-й группе — 74,51, 19,15 и 70,15% соответственно, поэтому метод УЗИ у пациенток с «тонким» эндометрием расценивали как неинформативный.

Несмотря на высокие показатели чувствительности УЗ-метода балльной оценки в 1-й группе, в общем случае (сумма групп) диагностическая информативность не достигала целевых значений. Значения чувствительности — 84,52% и специфичности — 24,87% демонстрировали недостаточную информативность балльной оценки УЗИ по сравнению с «золотым стандартом» — гистологическим исследованием эндометрия.

ОБСУЖДЕНИЕ

Получены значения чувствительности, специфичности и точности метода УЗИ в группах женщин репродуктивного возраста с нормальным и «тонким» эндометрием в пролиферативную фазу цикла, которые по уровню диагностической информативности ниже значений, полученных при использовании балльной шкалы для УЗ-диагностики опухолей яичников [11]. Вероятно, это обусловлено вкладом субъективной оценки экспертов-разработчиков метода в «объективизированную» балльную оценку УЗ-картины ХЭ. В нашем исследовании субъективная оценка была исключена участием двух врачей УЗИ. Тем не менее полученные данные являются обнадеживающими в отношении увеличения диагностической информативности балльной оценки УЗ-метода, поскольку распределение диагнозов в группах оказалось неравномерным, и увеличение выборки способно статистически повлиять на приведенные показатели.

Важно отметить, что толщина эндометрия является важным предиктором в успехе имплантации, в том числе в протоколах ЭКО, и увеличение показателя М-эхо при лечении бесплодия различного генеза считается важнейшим прогностическим критерием [12, 13]. Например, проведено исследование по оценке эффективности и безопасности применения газовой смеси (CO_2 и N_2) для подготовки «тонкого» эндометрия к программе ЭКО у 65 пациенток репродуктивного возраста с первичным или вторичным бесплодием и «тонким» эндометрием, не поддающимся лечению другими методами и не «отвечающим» на гормональную стимуляцию в циклах за 3—4 мес до начала исследования. Применение метода орошения газовой смесью в период одного менструального цикла позволило существенно увеличить толщину эндометрия и показатели ЭКО [14].

В связи с этим такой критерий, как толщина эндометрия, в шкале балльной оценки ХЭ нам представляется недооцененным. С целью усиления диагностической значимости толщины М-эхо нами было присвоено 2 балла вместо 1 в случаях «тонкого» эндометрия после лечения. Соответственно, при пересчете данных соотношение диагнозов в 3-й и 4-й группах, а также распределение в интерпретации диагнозов по УЗИ изменились **(табл. 5 и 6)**.

Показатели диагностической информативности УЗИ в 3-й и 4-й группах по модифицированной балльной шкале оценки представлены в **табл. 7**. В 3-й группе после увеличения диагностической цен-

Таблица 5. **Сравнительное УЗИ и комплексное гистологическое исследование эндометрия в пролиферативную фазу цикла у пациенток с ХЭ после пересчета данных**

Толщина эндометрия 11-й день менструального цикла	Группа, лечение ХЭ	Сумма баллов ⩾4			Сумма баллов <4		
		гистологическое + (*n*=117, *n*=132)	гистологическое –		гистологическое +		гистологическое – (*n*=42)
			CD138+, CD20+ (*n*=26)	CD138–, CD20– (*n*=24)	CD138+, CD20+ (*n*=5, *n*=4)	CD138–, CD20– (*n*=26, *n*=12)	
Нормальная (*n*=118)	1-я (*n*=53), стандартное	28	1	11	0	2	11
	2-я (*n*=65), стандартное + пелоиды	25	11	4	2	9	14
<6 мм «тонкий» (*n*=122)	3-я (*n*=55), стандартное	36—40	4	2	1—1	4—0	8
	4-я (*n*=67), стандартное + пелоиды	28—39	10	7	2—1	11—1	9

Таблица 6. **Интерпретация показателей УЗ-диагностики ХЭ с помощью комплексного гистологического исследования пайпель-биоптатов эндометрия после пересчета данных (*n*=240)**

Результат	Группа				Все пациентки
	1-я	2-я	3-я	4-я	
Истинно отрицательные	13	23	12—8	20—10	68—54
Истинно положительные	29	36	40—44	38—49	143—158
Ложноотрицательные	0	2	1—1	2—1	5—4
Ложноположительные	11	4	2	7	24

Таблица 7. **Информативность метода балльной УЗ-диагностики ХЭ после пересчета (*n*=240)**

Группа	Параметр метода УЗИ, баллы						
	Se	Sp	Acc	LR+	LR–	PVP	PVN
Все пациентки	0,8452	0,2487	0,7875	1,1250	0,6224	0,8503	0,3562
1-я	0,9333	0,2821	0,7358	1,3000	0,2364	0,7000	0,1538
2-я	0,8571	0,3455	0,8462	1,3095	0,4136	0,9000	0,2400
3-я	1,000	0,1509	0,9636	1,1777	0	0,9574	0
4-я	0,8704	0,1607	0,8358	1,0371	0,8687	0,9216	0,4375

ности критерия «тонкого» эндометрия до 2 баллов чувствительность возросла до 100% при низкой специфичности — 15,09%, что отражало ситуацию неспецифичности ряда клинико-морфологических признаков ХЭ. Точность составила 96,36%, что позволяло рассматривать метод балльной оценки как информативный при ХЭ с толщиной М-эхо 6 мм и менее.

После модификации оценки критерия «тонкого» эндометрия получены новые данные и для 4-й группы. Значения чувствительности, специфичности и точности увеличились и составили 87,04, 16,07 и 83,58% соответственно, поэтому с учетом данных 3-й группы использование метода УЗИ у пациенток с «тонким» эндометрием также можно считать информативным.

Таким образом, при использовании модифицированной шкалы балльной оценки УЗИ при ХЭ значения чувствительности и точности существенно возрастали, увеличивая диагностическую информативность метода. Оценка в 2 балла вместо 1 такого критерия, как толщина эндометрия 6 мм и менее, по-видимому, будет способствовать уточнению диагноза при использовании лишь метода УЗИ, что в перспективе может позволить обоснованно снизить частоту инвазивных вмешательств.

На основании полученных результатов (с рекомендованной ранее [9] оценкой 1 балл «тонкого» эндометрия) нами предложен алгоритм диагностики ХЭ для пациенток в репродуктивном возрасте с ХЭ, сочетающий использование балльной шкалы УЗИ М.Н. Буланова [9] и комплексного гистологического исследования:

1. До лечения при положительном результате УЗИ (т.е. при сумме баллов ⩾4) вне зависимости от толщины эндометрия верифицирован диагноз ХЭ.

2. После лечения при сумме баллов УЗИ <4 и нормальной толщине эндометрия делается заключение о том, что данных о ХЭ нет.

3. После лечения при положительном результате УЗИ (⩾4) сохраняется диагноз ХЭ без гистологического подтверждения. Отрицательные результаты комплексного гистологического исследования отчасти могут быть расценены как погрешности методики; кроме того, невысокая специфичность УЗИ в некоторых случаях может стать поводом для дополнительного обследования с целью дифференциальной диагностики.

Полученные результаты диагностической информативности УЗИ акцентируют значимость данного метода при ХЭ, который позволяет ускорить постановку диагноза и снизить затраты. Использование метода балльной диагностики улучшает контроль лечения ХЭ в динамике. Для объективизации результатов очень важно обращать особое внимание на УЗ-особенности эндометрия, на толщину М-эхо, и для пациенток с ХЭ, в том числе планирующих беременность, отдельно описывать состояние эндометрия.

ВЫВОДЫ

Балльная система УЗ-диагностики ХЭ позволяет оценивать эффективность лечения в динамике и представляет собой объективный надежный метод исследования эндометрия в пролиферативную фазу цикла.

Метод балльной оценки УЗИ при ХЭ является высокочувствительным в случаях нормальной толщины эндометрия (93%) у пациенток репродуктивного возраста, однако результаты неспецифичны.

У пациенток с «тонким» эндометрием изолированное проведение УЗИ с применением балльной оценки не является достаточно информативным для установления диагноза ХЭ. Однако при использовании модифицированной шкалы балльной оценки с присвоением критерию «тонкого» эндометрия 2 баллов вместо 1 параметры диагностической информативности позволяют применять данную методику изолированно, без гистологического подтверждения. Тем не менее специфичность метода остается низкой.

В целом предложен алгоритм дифференциальной диагностики ХЭ до и после лечения на основании балльной оценки результатов УЗИ, позволяющий в определенных случаях обойтись без инвазивного вмешательства.

Авторы заявляют об отсутствии конфликта интересов.

ЛИТЕРАТУРА

1. Vidyavathi K, Harendra KML, Venigalla S. Evaluation of endometrium for chronic endometritis by using Syndecan-1 in abnormal uterine bleeding. *Journal of Laboratory Physicians*. 2012;4(2):69-73. doi: 10.4103/0974-2727.105584
2. Краснопольская К.В., Назаренко Т.А., Левиашвили М.М., Ершова И.Ю. Клинические исходы стандартных программ ЭКО у пациенток с ультразвуковыми признаками «тонкого» эндометрия и влияние на его рецептивность интенсивной поддержки эстрогенами. *Проблемы репродукции*. 2016;22(3):57-62. doi: 10.17116/repro201622357-62
3. Шаклеин А.В., Бгатова Н.П., Кулешов В.М., Маринкин И.О. Морфологические критерии восстановления менструальной функции у пациенток с неразвивающейся беременностью. *Бюллетень экспериментальной биологии и медицины*. 2002;134(11):585-589. doi: 10.1023/A:1022615003246
4. Илизарова Н.А., Маринкин И.О., Агеева Т.А., Бгатова Н.П., Кулешов В.М., Айдагулова С.В. Ультраструктурные и гистохимические маркеры индукции секреторной активности эндометрия при привычном невынашивании беременности. *Бюллетень экспериментальной биологии и медицины* 2009;148(10):468-472. doi: 10.1007/s10517-010-0790-x
5. Timeva T, Shterev A, Kyurkchiev S. Recurrent implantation failure: the role of the endometrium. *J Reprod Infertil*. 2014;15(4):173-183. https://www.ncbi.nlm.nih.gov/pmc/articles/PMC4227974/
6. Smith M, Hagerty KA, Skipper B, Bocklage T. Chronic endometritis: a combined histopathologic and clinical review of cases from 2002 to 2007. *Int J Gynecol Pathol*. 2010;29(1):44-50. doi: 10.1097/PGP.0b013e3181ae81bb
7. Cicchiello LA, Hamper UM, Scoutt LM. Ultrasound evaluation of gynecologic causes of pelvic pain. *Obstet Gynecol Clin North Am*. 2011;38(1):85-114. doi: 10.1016/j.ogc.2011.02.005
8. Potdar N, Gelbaya T, Nardo LG. Endometrial injury to overcome recurrent embryo implantation failure: a systematic review and meta-analysis. *Reprod Biomed Online*. 2012;6:561-571. doi: 10.1016/j.rbmo.2012.08.005
9. Буланов М.Н. Ультразвуковая гинекология. В 2 т. М.: Видар-М. 2012.
10. Дикке Г.Б. Повышение эффективности лечения женщин с нарушением репродуктивной функции при использовании лечебных грязей Мертвого моря во внекурортных условиях. *Акушерство и гинекология*. 2015;12:31-38. http://www.aig-journal.ru/ru/archive/article/32335
11. Борисова Е.А., Буланов М.Н., Пашов А.И., Макаренко Т.А., Наркевич А.Н. Возможности комплексного использования эхографии и онкомаркеров (CA125, HE4, ROMA) для дифференциальной диагностики опухолей яичников. *Ультразвуковая и функциональная диагностика*. 2015;6:36-52. http://vidar.ru/Article.asp?fid=USFD_2015_6_36
12. Cicinelli E, Tinelli R, Lepera A, Pinto V, Fucci M, Resta L. Correspondence between hysteroscopic and histologic findings in women with chronic endometritis. *Acta Obstet Gynecol Scand*. 2010;89(8):1061-1065. doi: 10.3109/00016349.2010.498496
13. Casper RF. It's time to pay attention to the endometrium. *Fertil Steril*. 2011;96:519-521. doi: 10.1016/j.fertnstert.2011.07.1096
14. Шнейдерман М.Г., Левков Л.А., Калинина Е.А., Смольникова В.Ю., Павлович С.В., Мишиева Н.Г., Абубакиров А.Н., Алиева К.У., Казарян Л.М., Аксененко А.А., Куземин А.А., Дюжева Е.В., Беляева Н.А., Фатхудинов Т.Х., Макаров А.В., Афян А.И., Владимирова И.В. Новый способ прегравидарной подготовки «тонкого» эндометрия – альтернатива гормональному лечению. *Акушерство и гинекология*. 2015;1:51-57. http://www.aig-journal.ru/ru/archive/article/30739