

Расстройства баланса натрия у ребенка с тяжелой черепно-мозговой травмой

© Ю.С. Александрович¹, К.В. Пшениснов^{1*}, А.С. Устинова², В.В. Копылов^{1,2}, И.В. Александрович³, В.И. Гордеев¹

¹ФГБОУ ВО «Санкт-Петербургский государственный педиатрический медицинский университет» Минздрава России, Санкт-Петербург, Россия;

²СПб ГБУЗ «Детский городской многопрофильный клинический центр высоких медицинских технологий им. К.А. Раухфуса», Санкт-Петербург, Россия;

³ФГБОУ ВО «Северо-Западный государственный медицинский университет им. И.И. Мечникова» Минздрава России, Санкт-Петербург, Россия

Представлен случай синдрома церебральной потери соли у мальчика 12 лет с тяжелой черепно-мозговой травмой. С момента травмы у ребенка отмечалась рефрактерная внутричерепная гипертензия, что послужило причиной выполнения декомпрессивной трепанации черепа на 7-е сутки после травмы. На фоне инфузии гипертонических растворов хлорида натрия с 5-х суток пребывания в ОРИТ у пациента отмечалась гипернатриемия, с 11-х суток присоединилась полиурия и гиповолемия, что было расценено как проявления несахарного диабета центрального генеза. С 17-х суток после травмы была отмечена стойкая гипонатриемия, в связи с чем на 18-е сутки в терапию добавлен флудрокортизон в дозе 100 мкг/сут с повышением дозы до 150 мкг/сут, без значимого эффекта. С 30-х суток терапии флудрокортизон отменен, однако с 54-х суток он был назначен вновь в дозе 400 мкг/сут. На этом фоне полиурия постепенно уменьшилась до 4–5 л/сут, концентрация натрия в плазме оставалась в пределах референсных значений. С 66-х суток доза флудрокортизона увеличена до 600 мкг/сут. Ребенок был переведен в профильное отделение на 67-е сутки с момента травмы. С 94-х суток в условиях отделения нейрохирургии начато постепенное снижение дозы флудрокортизона с полной отменой на 122-е сутки от момента травмы. На 132-е сутки посттравматического периода пациент был переведен в другой стационар для реабилитационной терапии.

Ключевые слова: черепно-мозговая травма, натрий, гипонатриемия, гипернатриемия, внутричерепная гипертензия, отек головного мозга, синдром церебральной потери соли, дети, клинический случай.

Sodium balance impairment in a child with severe traumatic brain injury

© Yuriy S. Aleksandrovich¹, Konstantin V. Pshenisnov^{1*}, Anastasiya S. Ustinova², Vladimir V. Kopylov^{1,2}, Irina V. Aleksandrovich³, Vladimir I. Gordeev¹

¹Saint-Petersburg State Pediatric Medical University, Saint-Petersburg, Russia;

²Children's City Versatile Clinical Center of High Medical Technologies of K.A. Raikhfus, Saint-Petersburg, Russia;

³North Western State Medical University Named After I.I. Mechnikov, Saint-Petersburg, Russia

We report a case of cerebral salt-wasting syndrome in a 12-year-old boy with severe traumatic brain injury. The child developed refractory intracranial hypertension at the time of injury, which required decompressive craniectomy on the 7th day after injury. Infusion of hypertonic sodium chloride solutions performed at the intensive care unit resulted in hypernatremia on the 5th day and polyuria and hypovolemia on the 11th day, which was regarded as manifestations of central diabetes insipidus. Persistent hyponatremia developed on the 17th day after injury; on the next day, the therapy was supplemented with Fludrocortisone at a dose of 100 µg/day, followed by an increase in the dose to 150 µg/day, which had no significant effect. Fludrocortisone was discontinued on the 30th day of therapy, but it was re-used at a dose of 400 µg/day from the 54th day. During this treatment, polyuria gradually decreased to 4 to 5 l/day, and the plasma sodium concentration remained within the reference values. The dose of Fludrocortisone was increased to 600 µg/day since the 66th day. The child was transferred to a specialized department on the 67th day after injury. At the Department of Neurosurgery, the dose of Cortineff was gradually reduced starting with the 94th day and completely discontinued on the 122nd day after injury. On day 132th of the post-traumatic period, the patient was transferred to another hospital for rehabilitation therapy.

Keywords: traumatic brain injury, sodium, hyponatremia, hypernatremia, intracranial hypertension, brain edema, cerebral salt-wasting syndrome, children, clinical case.

Заболевания и повреждения головного мозга сопровождаются нарушениями водно-электролитного баланса, среди которых наиболее часто встречаются расстройства натриевого гомостаза. Как гипо-, так и гипернатриемия являются состояниями, непосредственно угрожающими жизни пациента [1].

Гипернатриемия достаточно часто диагностируется у пациентов с заболеваниями ЦНС и давно из-

вестна как фактор риска неблагоприятного исхода тяжелого поражения ЦНС, тогда как гипонатриемия отмечается в единичных случаях, легко поддается коррекции и в большинстве случаев не сопровождается тяжелыми неврологическими осложнениями. В рутинной клинической практике ей не уделяется должного внимания [2], что и послужило основанием для описания данного случая.

Дифференциальная диагностика причин гипонатриемии на фоне острого повреждения головного мозга, как правило, проводится между неадекватной инфузионной терапией, побочными эффектами лекарственных препаратов, синдромом неадекватной секреции антидиуретического гормона и сольтеряющими синдромами, в частности синдромом церебральной потери соли [1–4].

Синдром церебральной потери соли (СЦПС) впервые был описан J. Peters и соавт. [3] в 50-е гг. XX века. У 3 пациентов с различными вариантами поражения головного мозга (энцефалит, внутримозговое кровоизлияние и бульбарная форма полиомиелита) регистрировались натрийурез и гиповолемиа.

Патогенез СЦПС окончательно не выяснен. Предполагается роль повышенного уровня натрийуретических пептидов и изменений в симпатической нервной системе, ренин-ангиотензин-альдостероновой системе и уровне адреномедуллина [5].

Частота СЦПС у взрослых пациентов варьирует в диапазоне от 0,8 до 36,4%. Наибольшее число случаев зарегистрировано в исследовании, включавшем пациентов с оценкой по шкале комы Глазго ниже 9 баллов [6, 7]. У взрослых пациентов СЦПС чаще встречается на фоне субарахноидальных кровоизлияний, тогда как в педиатрической практике в большинстве случаев он развивается при черепно-мозговой травме, опухолях головного мозга различной локализации, туберкулезных менингоэнцефалитах, энцефалопатии Вернике, судорогах, а также после краниофациальных операций [8–15].

В обзорах литературы в основном представлены данные по эпидемиологии, этиопатогенезу и биохимическим изменениям при СЦПС; методы его коррекции, особенно у детей, практически не описаны, поскольку соответствующие исследования единичны [16].

Диагностика СЦПС основывается преимущественно на наличии гипонатриемии, гипернатриурии, полиурии с последующим развитием гиповолемии. Как правило, клинические проявления синдрома отмечаются уже в первую неделю после травмы (операции), сохраняются в течение 2–4 нед и регрессируют спонтанно, хотя возможно и более длительное течение [4].

Большинство рекомендаций по лечению СЦПС предусматривают симптоматическую терапию в виде возмещения жидкости изотоническим и/или гипертоническим раствором натрия (в зависимости от выраженности гипонатриемии), однако описаны случаи успешного лечения препаратами флудрокортизона [13, 16, 18–20].

Описание случая

Мальчик В., 12 лет, доставлен в ОРИТ ДГБ №19 им. К.А. Раухфуса с места дорожно-транспортного

происшествия 29.11.15 с диагнозом скорой медицинской помощи: автотравма. Открытая черепно-мозговая травма. Перелом основания и костей свода черепа. Церебrogenная кома. Аспирационный синдром.

На догоспитальном этапе внутривенно введено 0,5 мг 0,1% раствора атропина сульфата, 20 мг 0,5% раствора реланиума, 4 мг ардуана, выполнена интубация трахеи, начата искусственная вентиляция легких. При санации верхних дыхательных путей и трахеобронхиального дерева получено геморрагическое отделяемое. Со слов врача скорой помощи, угнетение сознания до уровня комы было зарегистрировано до проведения терапевтических мероприятий.

При поступлении состояние ребенка крайне тяжелое. Сознание медикаментозно угнетено до уровня глубокой комы, кашлевой рефлекс отсутствует, отмечается анизокория (OD>OS), фотореакция отсутствует. По данным рентгенологического обследования и компьютерной томографии диагностированы множественные переломы костей черепа и контузионно-геморрагические очаги, признаки диффузно-аксонального повреждения и массивного субарахноидального кровоизлияния. Со стороны сердечно-сосудистой системы отмечались выраженные нарушения микроциркуляции, признаки гиповолемического шока: ЧСС = 130/мин; А/Д = 103/55 мм рт.ст. По данным анализа газового состава и КОС крови — декомпенсированный смешанный ацидоз, гиперлактатемия, гипергликемия (табл. 1).

Дыхание с респираторной поддержкой, ИВЛ в режиме Volume Control Ventilation со следующими параметрами: FiO₂ = 0,3, Vt = 250 ml, f = 18/мин; РЕЕР = 4 см H₂O, I:E = 1:2.

Из трахеобронхиального дерева санировалось обильное геморрагическое отделяемое. При компьютерной томографии и фибробронхоскопии данных за ушиб легких не выявлено, поэтому симптом был расценен как проявление аспирационного синдрома. Со стороны внутренних органов патологических изменений не выявлено.

При исследовании показателей системы гемостаза была выявлена гипокоагуляция (табл. 2).

Таблица 1. Показатели газового состава и КОС капиллярной крови на момент поступления

Показатель	Значение
pH	7,24
pCO ₂ , мм рт.ст.	46,6
pO ₂ , мм рт.ст.	99
HCO ₃ , ммоль/л	18,4
BE, ммоль/л	–6,9
Na ⁺ , ммоль/л	136
K ⁺ , ммоль/л	2,9
Глюкоза крови, ммоль/л	15,3
Лактат, ммоль/л	3,7
Сатурация, %	96,7

Таблица 2. Показатели коагулограммы на момент поступления

Показатель	Значение
Протромбиновый индекс, %	64
Фибриноген, г/л	2,0
Активированное парциальное тромбиновое время, с	35,7
МНО	1,33

Сразу после поступления проведено комплексное обследование, в результате которого был сформулирован следующий диагноз: автотравма. Открытая черепно-мозговая травма. Ушиб головного мозга тяжелой степени. Контузионные очаги полюса правой височной доли, базальных отделов лобных долей, базальных ганглиев слева, множественные линейные переломы свода черепа. Перелом основания черепа в области передней и средней черепной ямок. Перелом решетчатой кости. Перелом пирамиды правой височной кости. Гематосинус клеток решетчатого лабиринта. Первичный ушиб ствола головного мозга. Диффузно-аксональное повреждение. Массивное субарахноидальное кровоизлияние. Пневмоцефалия. Отек головного мозга. Назоликворея. Аспирационный синдром.

Проводилась инфузионная терапия, гемодинамическая поддержка (дофамин 10 мкг/кг/мин), ИВЛ, седация и аналгезия (тиопентал натрия 2,0–2,5 мг/кг/ч, 0,005% раствор фентанила 3,3–2,5 мкг/кг/ч).

С целью коррекции гипокоагуляции неоднократно проводилась трансфузия свежезамороженной плазмы.

Учитывая наличие анизокории, признаков дислокационного синдрома и явлений шока был установлен датчик внутричерепного давления (ВЧД), которое при первичном измерении составило 4 мм рт.ст., однако в дальнейшем отмечалось его увеличение до 20 мм рт.ст. и выше.

Несмотря на агрессивную терапию, направленную на коррекцию внутричерепного давления, признаки отека головного мозга сохранялись в течение первых 7 сут после травмы, периодически отмечалось повышение ВЧД до 40 мм рт.ст. (рис. 1).

В связи с отсутствием эффекта консервативной терапии на 7-е сутки выполнена декомпрессивная трепанация черепа, после которой отмечена нормализация ВЧД.

На 11-е сутки после травмы была отменена седация; на этом фоне развилась выраженная картина дисэнцефально-катаболического синдрома, который был купирован назначением нейролептиков (дроперидол), бензодиазепинов (реланиум) и финлепсина. Несмотря на отмену седативной терапии, сознание было по-прежнему угнетено до уровня комы, в последующем развилось вегетативное состояние с тетрапарезом.

Необходимо отметить, что с 5-х суток после травмы отмечалась тенденция к гипернатриемии до 175 ммоль/л (рис. 3).

С 11–12-х суток отмечались явления полиурии (до 4,5–5 мл/кг/ч) на фоне нормальной или повышенной концентрации натрия. Показатели мочевины и креатинина оставались на нормальных значениях, признаки повреждения почек отсутствовали, в

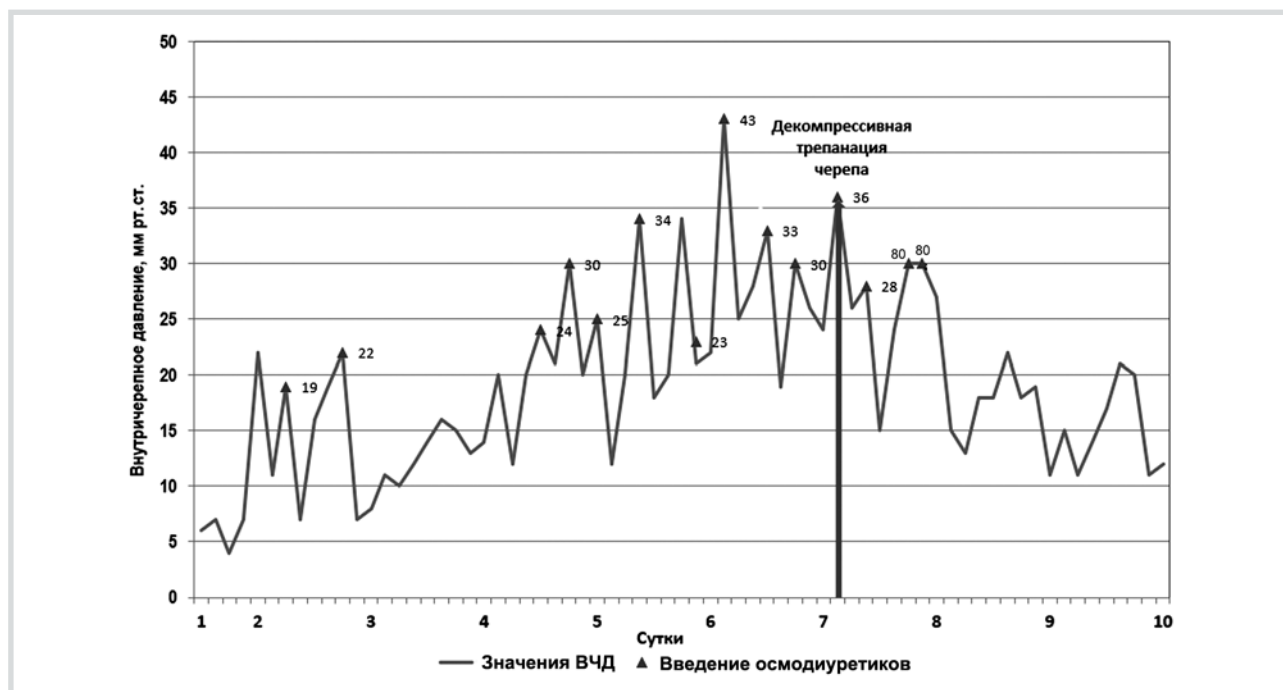


Рис. 1. Динамика внутричерепного давления в течение 10 сут после травмы.

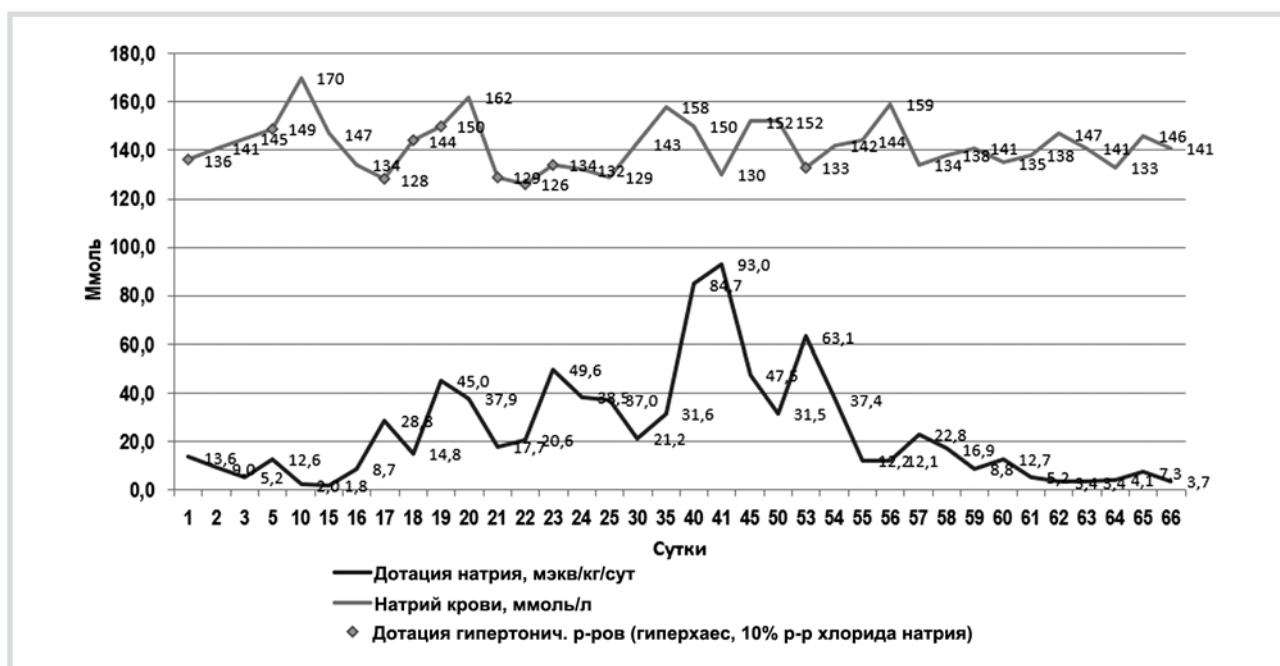

Рис. 2. Динамика концентрации натрия в плазме.

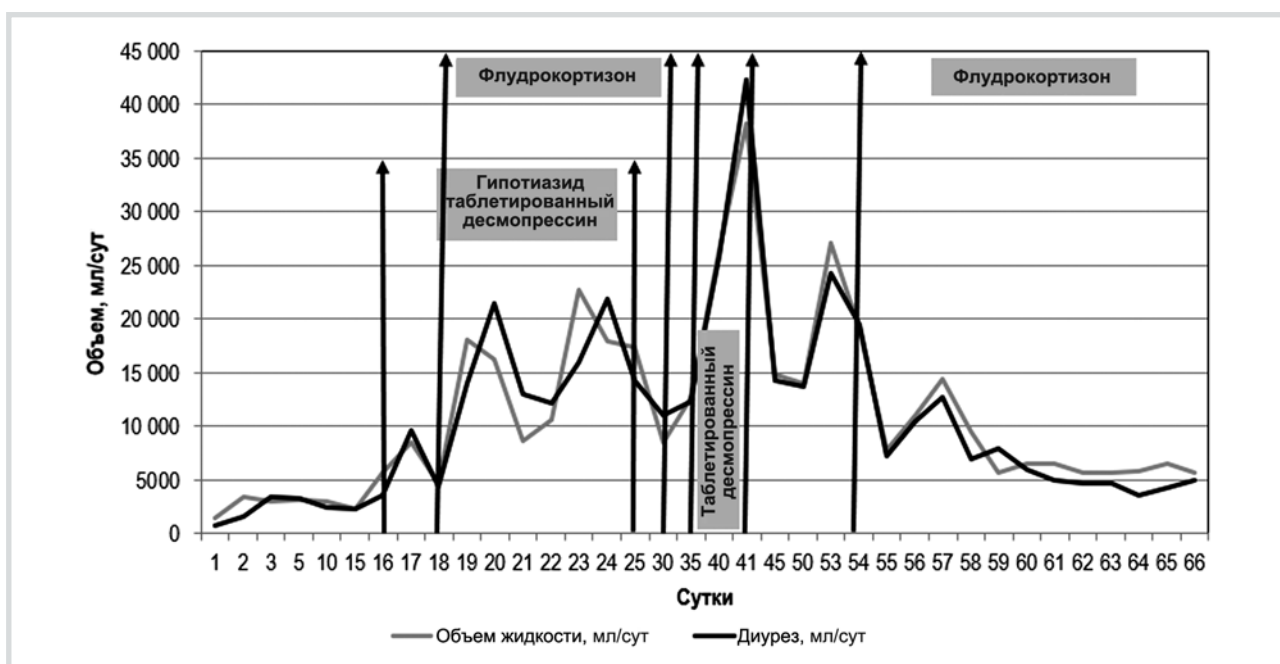


Рис. 3. Суточный диурез и объем восполняемой жидкости на фоне терапии таблетированным десмопрессин, гипотиазидом и флудрокортизоном.

связи с чем данное состояние было расценено как проявления несахарного диабета центрального генеза. Эпизодически на фоне полиурии и высокой гипернатриемии пациент получал десмопрессин в дозе 25 мкг с хорошим эффектом.

С 17-х суток полиурия сопровождалась гипонатриемией (около 126–128 ммоль/л), требовавшей коррекции гипертоническим раствором натрия. Плот-

ность мочи была в пределах физиологических значений или повышена (от 1010 до 1025 г/л). Потери натрия с мочой на 22-е сутки достигали 127 ммоль/л, что при диурезе 12,8 л/сут составило 1625 ммоль/сут (рис. 2).

Сохранялись высокие темпы почасового диуреза (до 30 мл/кг/ч), при этом суточный объем мочи достигал 22 л, что требовало инфузии больших объ-

емов жидкости. Попытки ограничения инфузионной терапии приводили к быстрому появлению признаков гиповолемии и дегидратации. Восполнение жидкости проводилось кристаллоидными растворами и растворами на основе желатина, кроме того, проводилась энтеральная регидратация (до 3 л/сут). Водный баланс рассчитывался за 1 сут; при нарастании темпа диуреза более 5 мл/кг/ч проводились почасовой учет диуреза и коррекция инфузионной терапии. Периодически на фоне инфузии солевых растворов отмечалась гипернатриемия до 150 ммоль/л.

С 18-х суток пребывания в ОРИТ по согласованию с эндокринологом в терапию добавлен флудрокортизон в дозе 100 мкг/сут с повышением дозы до 150 мкг/сут без значимого эффекта. В то же время проводились попытки терапии *ex juvantibus* гипотиазидом в дозе до 6 мг/кг/сут (учитывая положительный эффект данного препарата при нефрогенном несахарном диабете). В дальнейшем гипотиазид и флудрокортизон были отменены в связи с отсутствием эффекта (см. рис. 3).

После отмены терапии сохранялась выраженная полиурия: пациент выделял в среднем около 18–23 л мочи в сутки (максимально на 41-е сутки — 42,5 л) при массе тела около 30–32 кг. На фоне крайне высоких темпов диуреза отмечались эпизоды гипокалиемии (до 2,9 ммоль/л), которая корригировалась введением 4% раствора калия хлорида в дозе 0,5 ммоль/кг/ч (см. рис. 3).

С 54-х суток пребывания в ОРИТ в терапию вновь добавлен флудрокортизон в дозе 400 мкг/сут; на этом фоне полиурия постепенно уменьшилась до 4–5 л/сут, концентрация натрия в плазме крови оставалась в пределах референсных значений (рис. 3).

С 66-х суток с целью дальнейшего снижения объема диуреза до целевых значений (2–2,5 л/сут) доза флудрокортизона была увеличена до 600 мкг/сут.

Регидратация на этом этапе производилась преимущественно энтерально (до 5 л/сут). Уровень натрия на фоне приема флудрокортизона стабилизировался на нормальных значениях.

Ребенок был переведен в профильное отделение на 67-е сутки с момента травмы. На 84-е сутки в связи с дыхательной недостаточностью на фоне обтурации трахеостомической канюли — повторная госпитализация в ОАР. Проявления СЦПС в виде умеренно выраженной полиурии без электролитных нарушений на фоне плановой терапии флудрокортизоном в прежней дозе (600 мкг/сут = 20 мкг/кг/сут) сохранялись. На 87-е сутки пациент вновь был переведен в профильное отделение.

С 94-х суток в отделении нейрохирургии начато постепенное снижение дозы флудрокортизона с полной отменой на 122-е сутки после травмы; на этом фоне сохранялись нормальные темпы диуреза (около 2,5 мл/кг/ч) и концентрация натрия. На 132-е сутки

пациент был переведен в другой стационар для реабилитационной терапии.

Обсуждение

До настоящего времени не существует единого подхода к лечению пациентов с расстройствами баланса натрия после тяжелой черепно-мозговой травмы. Это особенно справедливо для СЦПС, который встречается крайне редко и малоизвестен клиницистам.

Особенностью представленного случая явилось крайне тяжелое течение СЦПС у ребенка с черепно-мозговой травмой. Все широко известные мероприятия интенсивной терапии оказались малоэффективными, что потребовало системного применения кортикостероидов [17].

Хотя в ряде случаев для нормализации концентрации натрия и волемического статуса при СЦПС достаточно возмещения жидкости изотоническим раствором натрия в соотношении 1:1 с патологическим диурезом, в данном случае это не привело к положительному результату, что и явилось основанием для назначения минералокортикоидов.

Флудрокортизон является фторированным производным гидрокортизона, обладающим высокой минералокортикоидной активностью. Флудрокортизон усиливает реабсорбцию натрия и воды в почечных канальцах, а также увеличивает выделение калия и ионов водорода. Как правило, он является препаратом выбора для заместительной гормонотерапии при первичной и вторичной недостаточности коры надпочечников, при адреногенитальном синдроме. Рекомендуемые дозы у детей могут достигать 300 мкг/сут; поддерживающая доза составляет около 50–100 мкг/сут [17].

Первые данные о применении флудрокортизона при СЦПС у взрослых были опубликованы в 80-е гг. XX века, рекомендуемые дозы составили 0,1–0,4 мг/сут [18].

В педиатрической практике применение минералокортикоидов рекомендуется при тяжелых формах синдрома, когда длительно сохраняются полиурия и гипонатриемия на фоне возмещения жидкости и натрия [16, 18–20]. Так, С. Tarplin и соавт. [20] описали 4 детей, назначение которым флудрокортизона в дозе 0,2–0,4 мг/сут привело к быстрой нормализации уровня электролитов; длительность терапии составляла 4–125 дней, при этом в 3 случаях имела место гипокалиемия и в одном случае развилась артериальная гипертензия, в связи с чем флудрокортизон был отменен [20]. М. Choi и соавт. [16] описали случай СЦПС у ребенка с шунтированной порэнцефалической кистой, у которого на фоне больших объемов инфузионной терапии сохранялись гипонатриемия и полиурия. После назначения флудрокортизона в дозе 5 мкг/кг/сут эффекта отмечено не было, что потребо-

вало увеличения дозы до 7,5 мкг/кг/сут. На фоне коррекции дозы препарата был получен удовлетворительный результат в виде нормализации уровня натрия и темпов диуреза.

В нашем случае также была использована стартовая доза 5 мкг/кг/сут, что составило 0,15 мг Кортинеффа. Отсутствие положительной динамики было ошибочно расценено нами как неэффективность препарата, поэтому терапия была прервана. Однако в связи с длительно сохраняющимися проявлениями СЦПС и крайне высокими темпами диуреза был повторно назначен флудрокортизон с увеличением дозировки до 13 мкг/кг/сут (0,4 мг/сут), а стойкого снижения темпа диуреза удалось достичь только при использовании дозы 20 мкг/кг/сут (0,6 мг/сут).

Большую часть времени, когда наблюдались проявления синдрома, уровень натрия оставался в пределах нормальных значений или был даже повышенным. Вероятнее всего, это связано с тем, что содержание натрия в растворах, которыми проводилась регидратация (более 20 л/сут), превышало потери натрия с мочой.

Снижение концентрации натрия в плазме отмечалось преимущественно в те дни, когда не удавалось достичь положительного гидробаланса. После снижения темпов диуреза на фоне терапии флудрокортизоном колебания концентрации натрия в плазме стали менее выраженными. Отдельные эпизоды гипонатриемии отмечались лишь на высоте полиурии и не были связаны с назначением флудрокортизона. Нами не зарегистрировано значимых побочных эф-

фектов минералокортикоидной терапии. Длительность СЦПС у нашего пациента (от момента первых проявлений до полной отмены флудрокортизона) составила 106 дней.

Заключение

Представленный клинический случай является примером тяжелого и достаточно длительного течения синдрома церебральной потери соли у ребенка с тяжелой черепно-мозговой травмой. Учитывая отсутствие рекомендаций по применению препаратов флудрокортизона, терапия была назначена эмпирически; при этом требовался индивидуальный подбор дозы препарата, который позволил устранить проявления СЦПС.

Дополнительная информация

Согласие пациента: мать пациента добровольно подписала информированное согласие на публикацию персональной медицинской информации в обезличенной форме в журнале «Проблемы эндокринологии».

Конфликт интересов: авторы декларируют отсутствие явных и потенциальных конфликтов интересов, связанных с публикацией настоящей статьи.

Благодарность: авторы выражают искреннюю благодарность Дубовой Екатерине Викторовне за бесценную помощь, оказанную при подготовке статьи к публикации.

Участие авторов: анализ первичной медицинской документации, формулировка тезисов статьи — Устинова А.С., Копылов В.В., Александрович И.В.; редактирование статьи — Александрович Ю.С., Пшениснов К.В., Гордеев В.И., подготовка к публикации — Пшениснов К.В.

ЛИТЕРАТУРА | REFERENCES

1. Пшениснов К.В., Александрович Ю.С. Расстройства баланса натрия и его коррекция у детей с тяжелой сочетанной травмой. // *Российский вестник детской хирургии, анестезиологии и реаниматологии*. — 2014. — Т. 4. — №2. — С. 64-71. [Pshenisnov KV, Aleksandrovich YuS. Balance disorders of sodium and its correction in children with severe combined trauma. *Rossiyskiy Vestnik Detskoy Khirurgii, Anesteziologii I Reanimatologii*. 2014;4(2):64-71. (In Russ.)].
2. Курек В.В., Кулагин А.Е. *Анестезиология и интенсивная терапия детского возраста*. М.: МИА, 2011. [Kurek VV, Kulagin AE. *Anesteziologiya i intensivnaya terapiya detskogo vozrasta*. Moscow: MIA, 2011. (In Russ.)].
3. Peters JP, Welt LG, Sims EA, et al. A Salt-wasting syndrome associated with cerebral disease. *Trans Assoc Am Physicians*. 1950;63:57-64.
4. Medscape.Com [Internet]. Cerebral salt-wasting syndrome [Cited 2018 Dec 30]. Available From: <https://emedicine.medscape.com/article/919609-overview>.
5. Yee Ah, Burns JD, Wijdicks EF. Cerebral salt wasting: pathophysiology, diagnosis, and treatment. *Neurosurg Clin N Am*. 2010; 21(2):339-352. doi: <https://doi.org/10.1016/j.nec.2009.10.011>
6. Leonard J, Garrett RE, Salottolo K, et al. Cerebral salt wasting after traumatic brain injury: a review of the literature. *Scand J Trauma Resusc Emerg Med*. 2015;23:98. doi: <https://doi.org/10.1186/s13049-015-0180-5>
7. Costa KN, Nakamura HM, Cruz LRD, et al. Hyponatremia and brain injury: absence of alterations of serum brain natriuretic peptide and vasopressin. *Arq Neuropsiquiatr*. 2009;67(4):1037-1044. doi: <https://doi.org/10.1590/s0004-282x2009000600014>
8. Jimenez R, Casado-Flores J, Nieto M, Garcia-Teresa MA. Cerebral salt wasting syndrome in children with acute central nervous system injury. *Pediatr Neurol*. 2006;35(4):261-263. doi: <https://doi.org/10.1016/j.pediatrneurol.2006.05.004>
9. Bettinelli A, Longoni L, Tammara F, et al. Renal salt-wasting syndrome in children with intracranial disorders. *Pediatr Nephrol*. 2012;27(5):733-739. doi: <https://doi.org/10.1007/s00467-011-209-5>
10. Ahmad S, Majid Z, Mehdi M, Mubarak M. Cerebral salt wasting syndrome due to tuberculous meningitis: a case report. *J Renal Inj Prev*. 2016;5(1):53-54. doi: <https://doi.org/10.15171/jrip.2016.12>
11. Zaki SA, Lad V, Shanbag P. Cerebral salt wasting following tuberculous meningoencephalitis in an infant. *Ann Indian Acad Neurol*. 2012;15(2):148-150. doi: <https://doi.org/10.4103/0972-2327.95004>
12. Celik T, Tolunay O, Tolunay I, Celik U. Cerebral salt wasting in status epilepticus: two cases and review of the literature. *Pediatr Neurol*. 2014;50(4):397-399. doi: <https://doi.org/10.1016/j.pediatrneurol.2013.11.019>

13. Han MJ, Kim SC, Joo Cu, Kim SJ. Cerebral salt-wasting syndrome in a child with Wernicke encephalopathy treated with fludrocortisone therapy: a case report. *Medicine (Baltimore)*. 2016; 95(36):E4393. doi: <https://doi.org/10.1097/md.0000000000004393>
14. Levine JP, Stelnicki E, Weiner HL, et al. Hyponatremia in the postoperative craniofacial pediatric patient population: a connection to cerebral salt wasting syndrome and management of the disorder. *Plast Reconstr Surg*. 2001;108(6):1501-1508. doi: <https://doi.org/10.1097/00006534-2001111000-00009>
15. Berkenbosch JW, Lentz CW, Jimenez DF, Tobias JD. Cerebral salt wasting syndrome following brain injury in three pediatric patients: suggestions for rapid diagnosis and therapy. *Pediatr Neurosurg*. 2002;36(2):75-79. doi: <https://doi.org/10.1159/000048356>
16. Choi MJ, Oh YS, Park SJ, et al. Cerebral salt wasting treated with fludrocortisone in a 17-year-old boy. *Yonsei Med J*. 2012;53(4):859-862. doi: <https://doi.org/10.3349/ymj.2012.53.4.859>
17. Иванов Д.О., Сурков Д.Н., Мавропуло Т.К. *Водно-электролитные и эндокринные нарушения у детей раннего возраста*. — СПб.: Информ-Навигатор, 2013. [Ivanov DO, Surkov DN, Mavropulo TK. *Vodno-elektrolitnye i endokrinnye narusheniya u detey rannego vozrasta*. Saint-Petersburg: Inform-Navigator, 2013. (In Russ.)].
18. Ishikawa S-E. Hyponatremia responsive to fludrocortisone acetate in elderly patients after head injury. *Ann Intern Med*. 1987; 106(2):187. doi: <https://doi.org/10.7326/0003-4819-106-2-187>
19. Kinik ST, Kandemir N, Baykan A, et al. Fludrocortisone treatment in a child with severe cerebral salt wasting. *Pediatr Neurosurg*. 2001;35(4):216-219. doi: <https://doi.org/10.1159/000050424>
20. Taplin CE, Cowell CT, Silink M, Ambler GR. Fludrocortisone therapy in cerebral salt wasting. *Pediatrics*. 2006;118(6):E1904-E1908. doi: <https://doi.org/10.1542/peds.2006-0702>

Рукопись получена: 15.05.18

Одобрена к публикации: 19.12.18

ИНФОРМАЦИЯ ОБ АВТОРАХ

***Пшениснов Константин Викторович**, к.м.н. [Konstantin V. Pshenisnov, MD, PhD]; адрес: Россия, 194100 Санкт-Петербург, ул. Литовская, 2. [address: 2, Litovskaya street, Saint-Petersburg 194100 Russia]; ORCID: <https://orcid.org/0000-0003-1113-5296>; eLibrary SPIN: 8423-4294; e-mail: Psh_k@mail.ru

Александрович Юрий Станиславович, д.м.н., профессор [Yuriy S. Aleksandrovich, MD, PhD, Professor]; ORCID: <https://orcid.org/0000-0002-2131-4813>; eLibrary SPIN: 2225-1630; e-mail: Jalex1963@mail.ru

Устинова Анастасия Сергеевна [Anastasiya S. Ustinova, MD]; ORCID: <https://orcid.org/0000-0002-2135-9755>; eLibrary SPIN: 5697-5377; e-mail: anastasija.ustinova@rambler.ru

Копылов Владимир Владимирович, к.м.н. [Vladimir V. Kopylov, MD, PhD]; ORCID: <https://orcid.org/0000-0001-9956-7055>; eLibrary SPIN: 9073-5469; e-mail: kovlad72@mail.ru

Александрович Ирина Валерьевна, к.м.н. [Irina V. Aleksandrovich, MD, PhD]; ORCID: <https://orcid.org/0000-0003-1110-9848>; eLibrary SPIN: 9631-1989; e-mail: iralexzz15@gmail.com

Гордеев Владимир Ильич, д.м.н., профессор [Vladimir I. Gordeev, MD, PhD, Professor]; ORCID: <https://orcid.org/0000-0002-2837-5256>; eLibrary SPIN: 6425-3897; e-mail: vigor50@mail.ru

КАК ЦИТИРОВАТЬ:

Александрович Ю.С., Пшениснов К.В., Устинова А.С., Копылов В.В., Александрович И.В., Гордеев В.И. Расстройства баланса натрия у ребенка с тяжелой черепно-мозговой травмой. // *Проблемы эндокринологии*. — 2019. — Т. 65. — №1. — С. 39-45. doi: <https://doi.org/10.14341/probl9668>

TO CITE THIS ARTICLE:

Aleksandrovich YuS, Pshenisnov KV, Ustinova AS, Kopylov VV, Aleksandrovich IV, Gordeev VI. Sodium balance impairment in a child with severe traumatic brain injury. *Problems of Endocrinology*. 2019;65(1):39-45. doi: <https://doi.org/10.14341/probl9668>