Хронический тиреотоксический миокардит, осложненный разрывом миокарда у больной аутоиммунным тиреоидитом

© Н.А. Черкасова[1,2]*, Г.О. Зайратьянц[1,2], Н.А. Ананичева[1,2], С.Е. Колендо[1,2]

[1]ФГАОУ ВО «Первый Московский государственный медицинский университет им. И.М. Сеченова» Минздрава России (Сеченовский университет), Москва, Россия;
[2]ГБУЗ Москвы «Городская клиническая больница им. С.С. Юдина» Департамента здравоохранения Москвы, Москва, Россия

В представленном клиническом наблюдении описан случай тиреотоксического миокардита у пациентки 60 лет. С диагнозом «Нестабильная стенокардия» она поступила в отделение реанимации и интенсивной терапии для больных с инфарктом миокарда городской клинической больницы им. С.С. Юдина, Москвы. Ранее пациентка получала тирозол по поводу тиреотоксикоза, но самостоятельно отменила препарат. Боли в груди возникли впервые в жизни. По экстренным показаниям была выполнена коронароангиография. Гемодинамически значимого поражения сосудов сердца не выявлено. Позднее, по данным амбулаторного анализа крови на гормоны щитовидной железы, был установлен диагноз — «тиреотоксикоз тяжелого течения». На следующий день после госпитализации было начато лечение тирозолом в дозе 30 мг в сутки. Сохранялась синусовая тахикардия. Получено достоверное повышение кардиоспецифических ферментов. Боли в груди не рецидивировали. Визуализация миокарда методом ЭхоКГ не выявила нарушений локальной и глобальной сократимости миокарда.
Описанный случай окончился летальным исходом на пятые сутки стационарного лечения пациентки. Внезапно произошла остановка сердечной и дыхательной деятельности.
На патологоанатомическом вскрытии был обнаружен аутоиммунный тиреоидит, тиреотоксический серозно-лимфоцитарный миокардит, осложнившегося разрывом миокарда и гемотампонадой перикарда.
В статье представлены результаты клинико-лабораторного и патологоанатомического исследования с иллюстрациями. Описан редкий случай разрыва миокарда на фоне тиреотоксического миокардита. Обсуждаются трудности дифференциальной диагностики миокардита и острого коронарного синдрома и особенности лечебной тактики у пациентов пожилого возраста с явлениями тиреотоксикоза.

Ключевые слова: клинический случай, тиреотоксикоз, миокардит, разрыв миокарда.

Chronic thyrotoxic myocarditis complicated by myocardial rupture in a patient with autoimmune thyroiditis

Natalya A. Cherkasova[1,2]*, Georgy O. Zayratyants[1,2], Natalya A. Ananicheva[1,2], Svetlana E. Kolendo[1,2]

[1]I.M. Sechenov First Moscow State Medical University (Sechenov University), Moscow, Russia;
[2]S.S. Yudin Moscow City Clinical Hospital, Moscow, Russia

A case of thyrotoxic myocarditis in a 60-year-old female patient is oresented. With the diagnosis of «Unstable angina» she was admitted to the intensive care unit for patients with myocardial infarction at the Yudin city clinical hospital in Moscow. Earlier, the patient had been treated with tyrosol for thyrotoxicosis, but she independently abolished the drug. She ecperienced pain in the chest for the first time in her life. Emergency, coronaroangiography was performed. No hemodynamically significant damage to the blood vessels of the heart was detected. Later, according to the outpatient blood test for thyroid hormones, a diagnosis was established — «severe thyrotoxicosis». The next day after hospitalization, treatment with tyrosol was started at a dose of 30 mg per day. Sinus tachycardia persisted. A reliable increase in cardiospecific enzymes was detected. The pain in the chest did not recur. Echocardiography did not reveal impairment of local or global myocardial contractility.
On the fifth day of hospital treatment the patient suddenly died of cardiac and respiratory arrest.
The autopsy study revealed autoimmune thyroiditis, thyrotoxic serous-lymphocytic myocarditis, which was complicated by a rupture of the myocardium, and pericardial gemotamponade.
The difficulties of differential diagnosis of myocarditis and acute coronary syndrome and the features of treatment tactics in elderly patients with thyrotoxicosis are discussed.

Keywords: case report, thyrotoxicosis, myocarditis, myocardial rupture.

Причиной хронического аутоиммунного тиреоидита (ХАИТ) является генетически обусловленный дефект иммунной толерантности к антигенам щитовидной железы (ЩЖ) [1], ХАИТ чаще встречается у женщин в возрасте 40—50 лет и обнаруживается примерно у 20% женщин пожилого возраста [2, 3]. По анатомо-морфологическому признаку выделяют гипертрофическую и атрофическую форму ХАИТ. Главным цито- и гистологическим признаком ХАИТ является диффузная или очаговая лимфо- или плазмоцитарная инфильтрация ткани ЩЖ, хотя отмечается расплывчатость ее критериев [4, 5]. Гипертиреоз встречается у 5% больных гипертрофической формой ХАИТ [6]. У людей, перенесших тиреотоксикоз, даже при радикальном излечении повышена смертность по сравнению с остальной популяцией, в основном от сердечно-сосудистых причин [7—9].

Одним из осложнений ХАИТ является миокардит, возникающий вследствие токсического воздействия на миокард избытка тиреоидных гормонов

Copyright © 2018 by the MediaSphere
Licensee: CC BY-NC-ND
doi: 10.14341/probl9276
Проблемы эндокринологии 2018. — Т. 64. — №6. — С. 390—396
Problems of Endocrinology 2018;64(6):390-396

 DOI: https://dx.doi.org/10.14341/probl9276

[10]. При этом также нарушаются энергообразующая функция миокардиоцитов и сократительная функция миофибрилл [6, 11, 12]. Описаны случаи миокардита, протекающего под маской острого коронарного синдрома. Для уточнения диагноза требуется экстренная коронароангиография [13—15].

Практика ведения пациентов с острым коронарным синдромом предусматривает экстренную реваскуляризацию миокарда методом чрескожного коронарного вмешательства или тромболитической терапии. Это существенно уменьшает частоту ранних осложнений инфаркта миокарда, в частности, разрывов миокарда на стационарном этапе лечения [16]. Разрыв миокарда как смертельное осложнение миокардита встречается редко. Описаны отдельные случаи разрыва миокарда при фульминантном, гигантоклеточном, бактериальном миокардитах [17—19]. Описания случаев разрыва миокарда при тиреотоксическом миокардите в доступной литературе отсутствуют, что и определяет интерес данного клинического наблюдения.

Описание случая

Пациентка *Н.*, 60 лет, и/б №13787, поступила в отделение реанимации и интенсивной терапии для больных инфарктом миокарда ГКБ им С.С. Юдина Москвы 15 февраля 2017 г. с жалобами на жгучую боль в груди.

Коронарный анамнез отсутствует. В течение 5 последних лет страдает артериальной гипертонией с подъемами АД до 180/100 мм рт.ст., принимает амлодипин 5 мг утром, иногда каптоприл. Адаптирована к АД 140/80 мм рт.ст. В течение последнего года на фоне приема гипотензивных препаратов отмечала нестабильность АД, но к врачу не обращалась.

Из анамнеза известно, что в 2005 г. пациентке был поставлен диагноз «тиреотоксикоз» и назначен тирозол в дозе 10 мг/сут. Четыре года назад больная самостоятельно отменила препарат, уровень гормонов щитовидной железы не контролировала. В последний год отметила появление немотивированной слабости не только в вечерние, но и в утренние часы. Снизилась толерантность к физической нагрузке. Беспокоило сердцебиение. Обратилась к эндокринологу, и за 3 дня до настоящей госпитализации была взята кровь для исследования содержания тиреоидных гормонов.

Более 20 лет назад был установлен диагноз язвенной болезни двенадцатиперстной кишки, когда было последнее обострение, не помнит. Периодически беспокоили изжога и дискомфорт в области эпигастрия, проходящие после приема пищи.

Вечером 15 февраля, после возвращения с работы, впервые в жизни, возникли жгучие и давящие боли в груди с иррадиацией в спину в покое. Пациентка терпела боль в течение 1,5 ч, купировать не пыталась. Затем вызвала СМП и после регистрации ЭКГ была госпитализирована с направительным диагнозом — нестабильная стенокардия **(рис. 1)**.

Врачами СМП назначены: тикагрелор 180 мг, ацекардол 250 мг, 2 дозы изокета: боли в груди продолжались.

Осмотр в отделении реанимации и интенсивной терапии

Общее состояние пациентки средней тяжести. Кожные покровы обычного цвета, теплые, нормальной влажности. Периферических отеков нет. ЧДД — 20 в мин. При аускультации дыхание жесткое, хрипов не выслушивается. Область сердца не изменена, границы сердца расширены влево. Тоны сердца приглушены ритмичны. Выслушивается систолический шум над проекцией верхушки сердца. Пульс на магистральных и периферических артериях хорошего наполнения. АД — 150/90 мм рт.ст., ЧСС — 120 уд/мин.

На ЭКГ — достоверного подъема сегмента ST не определялось, регистрировалась косовосходящая депрессия сегмента ST в отведениях V_4—V_6.

Учитывая клиническую картину, данные лабораторной диагностики, изменения на ЭКГ (см. Результаты исследования), состояние пациентки было расценено как «острый коронарный синдром», требующий экстренной коронароангиографии (КАГ).

После получения информированного согласия, проведения нейролептаналгезии и купирования болевого синдрома пациентка была переведена в рентгеноперационную, где ей была выполнена КАГ (см. Результаты исследований). Гемодинамически значимых сужений коронарных артерий выявлено не было.

При определении кардиоспецифических ферментов в динамике получены изменения, характерные для очагового поражения миокарда (см. Результаты исследования).

После купирования болевого синдрома состояние пациентки не ухудшалось, боли в грудной клетке не рецидивировали, сохранялись жалобы на сердцебиение. На фоне назначенного лечения АД стабилизировалось на уровне 120—130/70—80 мм рт.ст.

На ЭКГ сохранялась синусовая тахикардия, убедительных данных за наличие очаговых изменений не было **(рис. 2)**. При рентгенографии грудной клетки выявлен левосторонний осумкованный плеврит (см. Результаты исследований). При ЭхоКГ не было отмечено зон гипокинезии и нарушения глобальной сократимости левого желудочка (см. Результаты исследования).

Пациентка получала: амлодипин 2,5 мг утром, лозартан 25 мг утром, брилинта (тикагрелор) 90 мг, омепразол 20 мг, ацекардол 100 мг, аторвастатин 40 мг.

В стабильном состоянии 16.02.17 была переведена в кардиологическое отделение, где к проводимому лечению был добавлен бисопролол 5 мг утром и 2,5 мг вечером, а также торасемид 5 мг утром натощак.

 DOI: https://dx.doi.org/10.14341/probl9276



Рис. 1. **Результаты ЭКГ пациентки *Н.*, проведенной службой скорой медицинской помощи.**

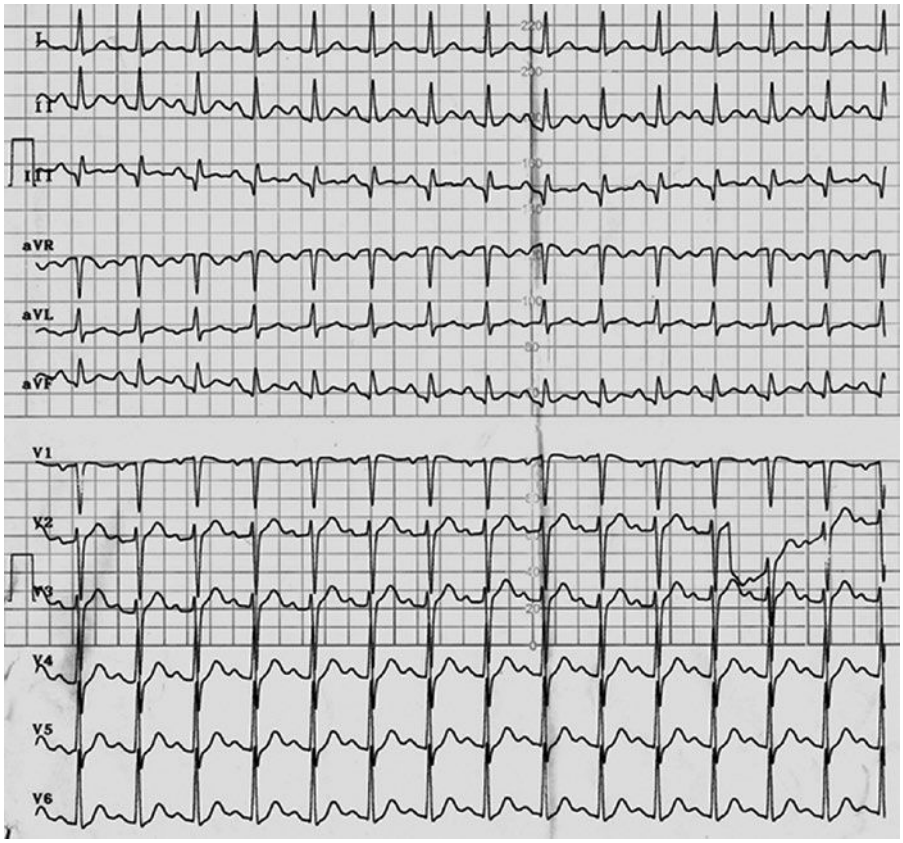

***Рис. 2*. ЭКГ пациентки *Н*. от 17.02.17 в динамике.**

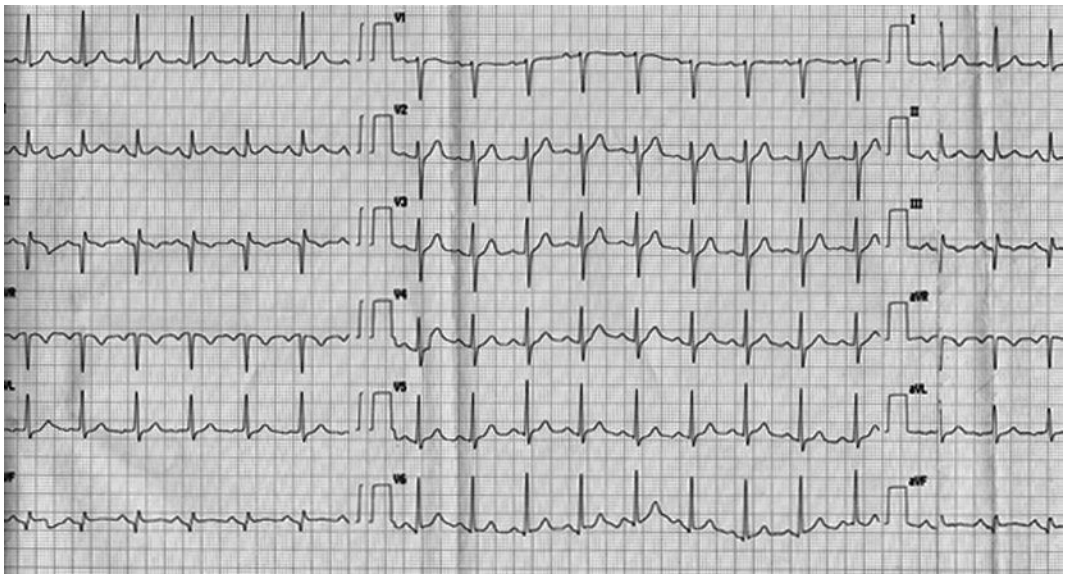

Рис. 3. **ЭКГ пациентки *Н.* от 20.02.17 на фоне приема тирозола.**

При амбулаторном анализе крови уровень ТТГ — 0 мкМЕ/л (снижен), концентрация Т4 — 41 мкг% (повышена), антитиреоидные антитела не определялись. Диагноз эндокринолога: Рецидив диффузного токсического зоба. Тиреотоксикоз тяжелого течения, декомпенсация. Тиреотоксическое сердце. Однако генез болей в грудной клетке оставался неясным.

С 16.02.17 назначена терапия тирозолом по схеме в суточной дозе 30 мг, под контролем уровня тиреоидных гормонов. На фоне лечения пациентку беспокоили общая слабость и сердцебиение в течение всех суток. На ЭКГ появился патологический зубец Q в области задней стенки левого желудочка **(рис. 3)**. Причиной болей в грудной клетке могло быть и обострение язвенной болезни. Планировалось дальнейшее обследование.

20.02.17 пациентка внезапно потеряла сознание, произошла остановка дыхания и сердечной деятельности. Реанимационные мероприятия в течение 30 мин были неэффективны. Констатирована биологическая смерть.

Заключительный клинический диагноз

Основное заболевание:

1. Ишемическая болезнь сердца: атеросклероз сосудов сердца.

2. Рецидив диффузного токсического зоба. Тиреотоксикоз тяжелого течения, декомпенсация.

Фоновое заболевание: гипертоническая болезнь III стадии, 3-й степени, высокий риск ССО.

Осложнения: НК IIA, III NYHA. Левосторонний гидроторакс. Остановка кровообращения 20.02.17. Состояние после реанимационных мероприятий. Отек головного мозга. Острая дыхательная недостаточность. Острая сердечно-сосудистая недостаточность.

Сопутствующие заболевания: язвенная болезнь двенадцатиперстной кишки, обострение. Хронический гастрит вне обострения. Хронический бронхит, обострение.

Патологоанатомический диагноз (протокол вскрытия №764/438)

Основное заболевание: аутоиммунный тиреоидит, гипертрофическая фаза; хронический тиреотоксический серозно-лимфоцитарный миокардит, формирующийся тиреотоксический септальный цирроз печени, гиперплазия лимфоидной ткани селезенки.

Осложнения: очаги некроза миокарда левого желудочка размером 4×3 см с линейным разрывом задней стенки длиной 3 см. Гемотампонада перикарда (300 г сгустков крови). Отек легких. Диагностическая коронарография от 16.02.17. Хроническое венозное полнокровие внутренних органов: цианотическая индурация почек и селезенки. Левосторонний гидроторакс (200 мл). Отек головного мозга.

Сопутствующие заболевания: атеросклероз аорты (II стадия, 2-я степень, площадь поражения до 50%). Хронический диффузный атрофический гастрит вне обострения. Хронический диффузный бронхит вне обострения. Диффузный сетчатый пневмосклероз. Эмфизема легких.

Заключение: смерть больной 60 лет, страдавшей аутоиммунным тиреоидитом с развитием тиреоток-

 DOI: https://dx.doi.org/10.14341/probl9276

сического миокардита наступила от гемотампонады перикарда, вследствие разрыва миокарда левого желудочка (**рис. 4—8 на цв. вклейке,** см. раздел Дополнительная информация).

Результаты

Коронарная ангиография (доступ лучевой). Аппарат Innova 3100 GE

Через интродьюсер в лучевой артерии введено болюсом раствора верапамила 5 мг и гепарина 5 тыс ЕД. Контрастным средством Визипак 370 (150 мл) через катетер 6 Fr BLK проведена селективная ангиография левой коронарной артерии и правой коронарной артерии. Ствол левой коронарной артерии без значимых сужений. Левая передняя нисходящая коронарная артерия без гемодинамически значимых сужений. Диагональная ветвь — в устье стеноз 40—45%, далее без гемодинамически значимых сужений. Огибающая ветвь без гемодинамически значимых сужений. Ветвь тупого края без гемодинамически значимых сужений. Правая коронарная артерия без гемодинамически значимых сужений. Заднебоковая ветвь без гемодинамически значимых сужений. Тип кровоснабжения сердца правый. Заключение: коронарные артерии без гемодинамически значимых сужений.

Результаты лабораторных исследований

15.02.17 (время 23:33—23:36 — в момент госпитализации):

— тропонин (иммунохемилюминесцентный анализ) — 0,37 нг/мл;

— креатинфосфокиназа — 148 Ед/л;

— гемоглобин — 133 г/л; гематокрит — 41,1%; эритроциты — $4{,}62 \cdot 10^{12}$/л; лейкоциты — $6{,}81 \cdot 10^{9}$/л (нейтрофилы палочкоядерные — 2%, сегментоядерные — 60%, лимфоциты — 29%, моноциты — 9%); MCV — 89,0 фл; MCH — 28,9 пг; MCHC — 325,0 г/л; тромбоциты — $258 \cdot 10^{9}$/л; фибриноген — 5,42 г/л (норма 2—4); МНО — 0,98; протромбиновое время — 14,3 с (норма 15—17); протромбиновый тест по Квику — 106% (норма 78—142).

16.02.17:

— тропонин (иммунохемилюминесцентный анализ) — 3,16 нг/мл;

— креатинфосфокиназа — 542 Ед/л; КФК МВ (активность) — 103 Ед/л;

— холестерин — 2,80 ммоль/л; триглицериды — 0,5 ммоль/л.

20.02.17:

— креатинфосфокиназа — 119 Ед/л;

— фибриноген — 8,28 г/л; АЧТВ — 23,1 с (норма 25—36); МНО — 1,04; протромбиновое время — 15,0 с; протромбиновый индекс по Квику — 97,6%;

— гемоглобин — 131 г/л; гематокрит — 38,1%; эритроциты — $4{,}28 \cdot 10^{12}$/л; лейкоциты — $12{,}3 \cdot 10^{9}$/л; гранулоциты — 33%; лимфоциты — 56%.

Рентгенография органов грудной клетки 17.02.17

На рентгенограммах органов грудной клетки в 2 проекциях (стоя) слева передние отделы гомогенно затемнены с четкой верхней границей на уровне V ребра по среднеключичной линии за счет жидкости в правой плевральной полости. Сзади затемнение отграничено междолевой плеврой. Легочные поля повышенной воздушности. Легочный рисунок деформирован, корни уплотнены, не расширены. Диафрагма контурируется с обеих сторон. Передний синус справа затенен. Срединная тень не смещена, не расширена. Сердце расширено влево за счет левых отделов, талия сглажена, аорта уплотнена, склерозирована. Очагово-инфильтративных изменений не выявлено. Рентгенологическая картина левостороннего осумкованного гидроторакса.

Эхокардиография в В- и М-режиме с допплеровским анализом 17.02.17:

В- и М-режим. Аорта уплотнена. Размер 3,4 см. Восходящий отдел аорты — 3,7 см. Форма раскрытия аортального клапана правильная. Размер раскрытия 1,8 см. Подвижность створок не ограничена. Клапан уплотнен, у оснований створок аортального клапана. Митральный клапан не изменен. Движение створок разнонаправленное. Трикуспидальный клапан не изменен. Клапан легочной артерии не изменен. Размеры: левое предсердие — 3,6×5,3 см; правое предсердие — 4,0×5,1 см; правый желудочек — 2,9 см; межжелудочковая перегородка — 1,22 см; задняя стенка — 0,93 см; конечный диастолический размер левого желудочка — 4,73 см; конечный систолический размер левого желудочка — 2,96 см; конечный диастолический объем левого желудочка — 104 мл; конечный систолический объем левого желудочка — 34 мл; фракция выброса — 67%. Нарушения сократимости миокарда нет. Разделения листков перикарда нет. Нижняя полая вена коллабирует на вдохе более 50%.

Допплеровский анализ. Максимальная скорость аортального кровотока — 1,0 м/с. Максимальный градиент давления между левым желудочком и аортой — 4,0 мм рт.ст. Регургитации на аортальном клапане не выявлено. Митральный клапан: максимальная скорость раннего диастолического наполнения левого желудочка — 0,4 м/с. Максимальная скорость наполнения левого желудочка во время систолы предсердия — 0,8 м/с. Pg max E 1,0 мм рт.ст. Степень регургитации на митральном клапане — I. Трикуспидальный клапан: степень регургитации — I—II. Клапан легочной артерии: степень регургитации I.

Заключение. Стенки аорты утолщены. Зоны гипокинезии левого желудочка в момент осмотра не выявлены. Глобальная сократимость левого желудочка удовлетворительная. Незначительное увеличение

полости левого и правого предсердий. Гипертрофия межжелудочковой перегородки.

Обсуждение

Случаи миокардита, протекающего под маской острого коронарного синдрома, описаны в литературе. Иногда таким пациентам проводится экстренное коронароангиографическое исследование [13—15, 20].

У нашей пациентки 60 лет клиническая картина заболевания в виде жгучих и давящих болей в груди с иррадиацией в спину, в покое, развившаяся впервые в жизни, и сопровождавшаяся повышением уровня кардиоспецифических ферментов, типична для острого коронарного синдрома. Поэтому проведение экстренного коронароангиографического исследования через 2 ч после начала болевого приступа было оправдано.

Разрыв миокарда, как осложнение миокардита, является крайне редким событием. При этом возможна клиническая картина, сходная с острым инфарктом миокарда [17, 18].

У нашей пациентки на момент проведения КАГ не было результатов анализа крови на гормоны щитовидной железы, сделанного амбулаторно, но имелись данные о наличии тиреотоксикоза в анамнезе.

Быстрое введение 150 мл йодсодержащего контраста во время КАГ могло вызвать усиление явлений гипертиреоза с резким повышением в крови уровня тиреоидных гормонов и катехоламинов, что в свою очередь могло способствовать повреждению миокарда с развитием его трансмурального поражения. Кроме того, не исключено влияние сохраняющейся в последующие дни тахикардии на расширение и углубление зоны поражения миокарда.

Заключение

У пожилых пациентов с длительным анамнезом «тиреотоксикоза» причиной заболевания может быть ХАИТ. На фоне ХАИТ возможно развитие тиреотоксического миокардита, протекающего под маской острого коронарного синдрома. Введение йодсодержащих контрастных веществ может привести к углублению и расширению зоны поражения миокарда при тиреотоксическом миокардите и послужить причиной разрыва миокарда.

Дополнительная информация

Дополнительные материалы к статье

Рис. 4. **Макропрепарат сердца. Зона некроза миокарда (желто-зеленого цвета), с разрывом, стенки разрыва инфильтрированы кровью.**
Доступен на цветной вклейке и в сети Интернет: http://doi.org/10.14341/probl9276-3297

Рис. 5. **Микропрепарат сердца. В зоне некроза выраженная инфильтрация сегментоядерными лейкоцитами. Окраска гематоксилином и эозином (×100).**
Доступен на цветной вклейке и в сети Интернет: http://doi.org/10.14341/probl9276-3298

Рис. 6. **Микропрепарат миокарда. Картина серозно-лимфоцитарного миокардита с диффузной инфильтрацией лимфоцитами, некроз мышечных волокон, выраженный отек интерстиция. Окраска гематоксилином и эозином (×400).**
Доступен на цветной вклейке и в сети Интернет: http://doi.org/10.14341/probl9276-3299

Рис. 7. **Макропрепарат щитовидная железа с картиной гипертрофической фазы аутоиммунного тиреоидита.**
Доступен на цветной вклейке и в сети Интернет: http://doi.org/10.14341/probl9276-3300

Рис. 8. **Микропрепарат щитовидной железы. Диффузно-очаговая лимфоцитарная инфильтрация с примесью плазмоцитов, разрушение тиреоцитов, гиперплазия фолликулов, очаговый склероз стромы железы. Окраска гематоксилином и эозином (×400).**
Доступен на цветной вклейке и в сети Интернет: http://doi.org/10.14341/probl9276-3301

Источник финансирования. Подготовка статьи осуществлена на личные средства авторского коллектива.

Согласие пациента. Медицинские данные публикуются с письменного согласия законного представителя пациента.

Конфликт интересов. Авторы декларируют отсутствие явных и потенциальных конфликтов интересов, связанных с публикацией настоящей статьи.

Участие авторов: обработка и анализ клинических и патологоанатомических данных, отправка рукописи, связь с редакцией— Н.А. Черкасова; проведение патологоанатомического исследования, предоставление иллюстративного материала — Г.О. Зайратьянц; курация пациентки, анализ клинических данных — Н.А. Ананичева, С.Е. Колендо; все авторы внесли существенный вклад в подготовку статьи, прочли и одобрили финальную версию перед публикацией.

ЛИТЕРАТУРА | REFERENCES

1. Ингбар С.Г. Болезни щитовидной железы. В кн.: *Внутренние болезни*. Кн. 9. / Под ред. Браунвальда Е., Иссельбахера К.Дж., Петерсдорфа Р.Г. — М.: Медицина, 1997. — С. 94-133. [Ingbar SG. Thyroid Diseases. In: Braunwald E, Isselbach KJ, Petersdorf RG. (Eds.). *Inner Medicine.* Book 9. Moscow: Meditsina, 1997;94-133. (In Russ.)].
2. Volpe R. *Autoimmune Diseases of the Endocrine System.* Boca Raton: Crc Press,1990.

3. Weetman AP. Autoimmune thyroiditis: predisposition and pathogenesis. *Clin Endocrinol (Oxf)*. 1992;36(4):307-323. doi: http://doi.org/10.1111/j.1365-2265.1992.tb01453.x
4. Гилязутдинов И.А., Хасанов Р.Ш. Опухоли гормонально-зависимых и гормонопродуцирующих органов. — М.: Медпресс, 2004. [Gilyazutdinov IA, Khasanov RSh. Opukholi gormonal'nozavisimykh i gormonoprodutsiruyushchikh organov. Moscow: Medpress; 2004. (In Russ.)].
5. Dillmann WH. Biochemical basis of thyroid hormone action in the heart. *Am J Med*. 1990;88(6):626-630. doi: http://doi.org/10.1016/0002-9343(90)90530-q
6. Лукьянчиков В.С. Хронический аутоиммунный тиреоидит как предиктор и предшественник метаплазии. // *Клиническая медицина*. — 2013. — Т. 91. — № 11. — С. 63-67. [Luk'yanchikov VS. Chronic autoimmune thyroiditis as a predictor and precursor of metaplasia. *Klin Med (Mosk)*. 2013;91(1):63-67. (In Russ.)].
7. Flynn RW, Macdonald TM, Jung RT, et al. Mortality and vascular outcomes in patients treated for thyroid dysfunction. *J Clin Endocrinol Metab*. 2006;91(6):2159-2164. doi: http://doi.org/10.1210/jc.2005-1833
8. Franklyn JA, Sheppard MC, Maisonneuve P. Thyroid function and mortality in patients treated for hyperthyroidism. *JAMA*. 2005; 294(1):71-80. doi: http://doi.org/10.1001/jama.294.1.71
9. Vanderpump M. Cardiovascular and cancer mortality after radioiodine treatment of hyperthyroidism. *J Clin Endocrinol Metab*. 2007;92(6):2033-2035. doi: http://doi.org/10.1210/jc.2007-0837
10. Петунина Н.А. Клиника, диагностика и лечение аутоиммунного тиреоидита. // *Проблемы эндокринологии*. — 2002. — Т. 48. — № 6. — С. 16-21. [Petunina NA. Klinika, diagnostika i lechenie autoimmunnogo tireoidita. *Problems of Endocrinology*. 2002;48(6): 16-21. (In Russ.)].
11. Долматов С.И., Горженко А.И., Ларина И.М., и др. Влияние натриевого рациона и каптоприла на функциональное состояние почек при экспериментальном гипертиреозе. // *Экспериментальная и клиническая фармакология*. — 2005. — Т. 68. — № 5. — С. 26-28. [Dolmatov SI, Gorzhenko AI, Larina IM, et al. Effect of sodium-rich diet and captopril on the functional state of kidney in rats with experimental hyperthyreosis. *Eksp Klin Farmakol*. 2005;68(5):26-28. (In Russ.)].
12. Бабенко А.Ю. Тиреотоксическая кардиомиопатия: факторы риска и предикторы развития. // *Обзоры по клинической фармакологии и лекарственной терапии*. — 2011. — Т. 9. — № 3. — С. 49-59. [Babenko AYu. Thyreotoxic cardiomyopathy: the factors of risk and predictors of development. *Obzory po Klinicheskoi Farmakologii i Lekarstvennoi Terapii*. 2011;9(3):49-59. (In Russ.)].
13. Андреев Д.А., Фирсакова В.Ю., Дорохова О.В., Масленникова О.М. Острый миокардит под маской инфаркта миокарда с подъемом сегмента ST. // *Вестник Ивановской Медицинской Академии*. — 2014. — Т. 19. — № 4. — С. 64-68. [Andreev DA, Firsakova VYu, Dorokhova OV, Maslennikova OM. Acute myocarditis in camouflage of myocardium infarction with St segment ascent. *Bulletin of the Ivanovo Medical Academy*. 2014; 19(4):64-68. (In Russ.)].
14. Amini R, Nielsen C. Eosinophilic myocarditis mimicking acute coronary syndrome secondary to idiopathic hypereosinophilic syndrome: a case report. *J Med Case Rep*. 2010;4:40. doi: http://doi.org/10.1186/1752-1947-4-40
15. Thambidorai SK, Korlakunta HL, Arouni AJ, et al. Acute eosinophilic myocarditis mimicking myocardial infarction. *Tex Heart Inst J*. 2009;36(4):355-357.
16. Хрипун А.В., Годунко Е.С., Чесникова А.И. Влияние реваскуляризации у больных острым инфарктом миокарда на течение ишемической болезни сердца в постинфарктном периоде. // *Фарматека*. — 2014. — № 9. — С. 20-26. [Khripun AV, Godunko ES, Chesnikova AI. Vliyanie revaskulyarizatsii u bol'nykh ostrym infarktom miokarda na techenie ishemicheskoy bolezni serdtsa v postinfarktnom periode. *Farmateka*. 2014;(9):20-26. (In Russ.)].
17. Leleiko RM, Bower DJ, Larsen CP. MRSA-associated bacterial myocarditis causing ruptured ventricle and tamponade. *Cardiology*. 2008;111(3):188-190. doi: http://doi.org/10.1159/000121602
18. Murty OP. Giant cell myocarditis with cardiac tamponade: a rare combination. *Am J Forensic Med Pathol*. 2008;29(3):245-248. http://doi.org/10.1097/paf.0b013e318183d55f
19. Gouda HS, Kumar L, Malur PR, Patil SY. Cardiac tamponade secondary to fulminant myocarditis — a case of custodial death. *J Forensic Leg Med*. 2011;18(1):30-33. doi: http://doi.org/10.1016/j.jflm.2010.10.005
20. Шостак Н.А., Клименко А.А., Шеменкова В.С., Заикина Н.В. Клинический случай течения острого аллергического миокардита под «маской» острого инфаркта миокарда. // *Клиницист*. — 2015. — №1. — С. 56-59. [Shostak NA, Klimenko AA, Shemenkova VS, Zaikina NV. A Clinical Case Of Acute Allergic Myocarditis Simulating Myocardial Infarction. *Clinician*. 2015;(1):56-59. (In Russ.)]. doi: http://doi.org/10.17650/1818-8338-2015-1-56-59

Рукопись получена: 04.08.17

Одобрена к публикации: 24.10.18

ИНФОРМАЦИЯ ОБ АВТОРАХ

***Черкасова Наталия Алексеевна** — к.м.н. [Natalya A. Cherkasova, MD, PhD]; адрес: 119991 Россия, Москва, ул. Трубецкая, д. 8,стр. 2 [address: 8(2) Trubetskaya street, Moscow, Russia 119991]; ORCID: http://orcid.org/0000-0001-8483-4982; eLibrary SPIN: 8788-3155; e-mail: cherkasova31@gmail.com

Зайратьянц Георгий Олегович — к.м.н. [Georgy O. Zairatyants, MD, PhD]; ORCID: http://orcid.org/0000-0002-9265-5017; eLibrary SPIN: 9451-8903; e-mail: goshaz@mail.ru

Ананичева Наталия Александровна [Natalya A. Ananitcheva, MD]; ORCID: http://orcid.org/0000-0002-3142-619X; eLibrary SPIN: 2247-0561; e-mail: nn.ananicheva@mail.ru

Колендо Светлана Евгеньевна — к.м.н. [Svetlana E. Kolendo, MD, PhD]; ORCID: http://orcid.org/0000-0002-1368-1605; eLibrary SPIN: 7021-3827; e-mail: telets.28.piter@mail.ru

КАК ЦИТИРОВАТЬ:

Черкасова Н.А., Зайратьянц Г.О., Ананичева Н.А., Колендо С.Е. Хронический тиреотоксический миокардит, осложненный разрывом миокарда у больной аутоиммунным тиреоидитом. // *Проблемы эндокринологии*. — 2018. — Т. 64. — № 6. — С. 390-396. doi: http://doi.org/10.14341/probl9276

TO CITE THIS ARTICLE:

Cherkasova NA, Zayratyants GO, Ananicheva NA, Kolendo SE. Chronic thyrotoxic myocarditis complicated by myocardial rupture in a patient with autoimmune thyroiditis. *Problems of Endocrinology*. 2018;64(6):390-396. doi: http://doi.org/10.14341/probl9276

К статье *И.М. Беловаловой и соавт.* «Фенотипы эндокринной офтальмопатии: клиническая манифестация и томографические характеристики» *(окончание)*

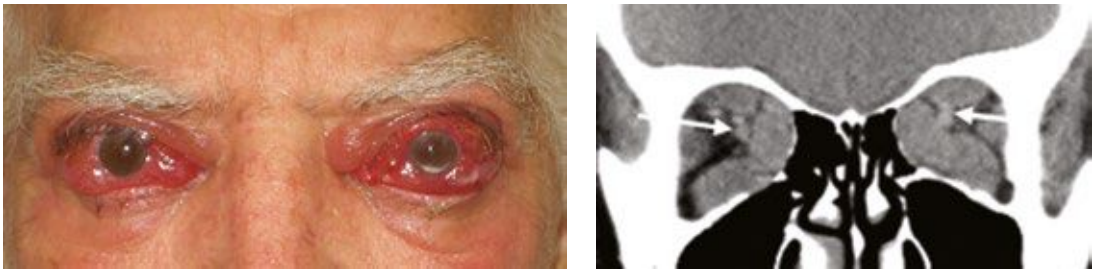

а б

Рис. 8. **Клинические проявления эндокринной офтальмопатии с оптической нейропатией.**
а — фотография пациента с ЭОП и оптической нейропатией; б — МСКТ орбит, корональная проекция — сдавление зрительного нерва (белые стрелки) у вершины орбиты увеличенными в объеме ЭОМ.

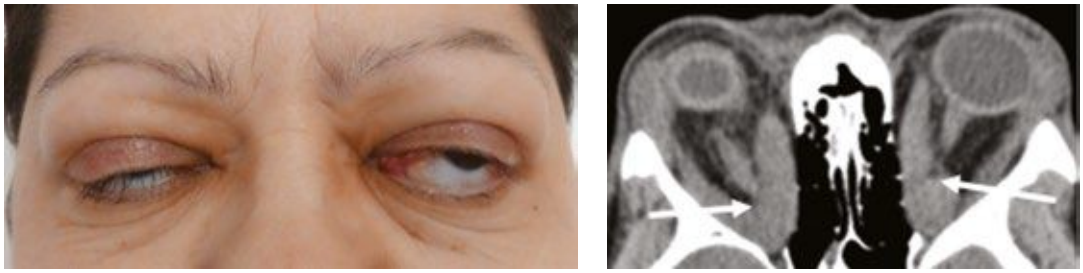

а б

Рис. 9. **Выраженный двусторонний лагофтальм.**
а — несмыкание век во время сна; б — компрессия зрительного нерва (белые стрелки) у пациентки с тяжелой формой ЭОП, осложнившейся оптической нейропатией и выраженным экзофтальмом.

К статье *Н.А. Черкасовой и соавт.* «Хронический тиреотоксический миокардит, осложненный разрывом миокарда у больной аутоиммунным тиреоидитом»

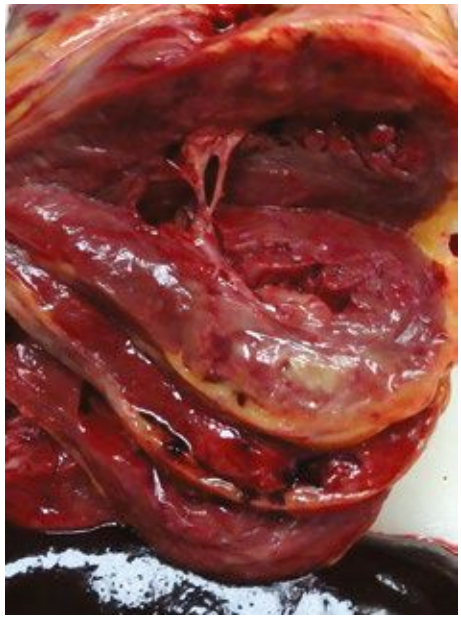

Рис. 4. **Макропрепарат сердца. Зона некроза миокарда (желто-зеленого цвета), с разрывом, стенки разрыва инфильтрированы кровью.**

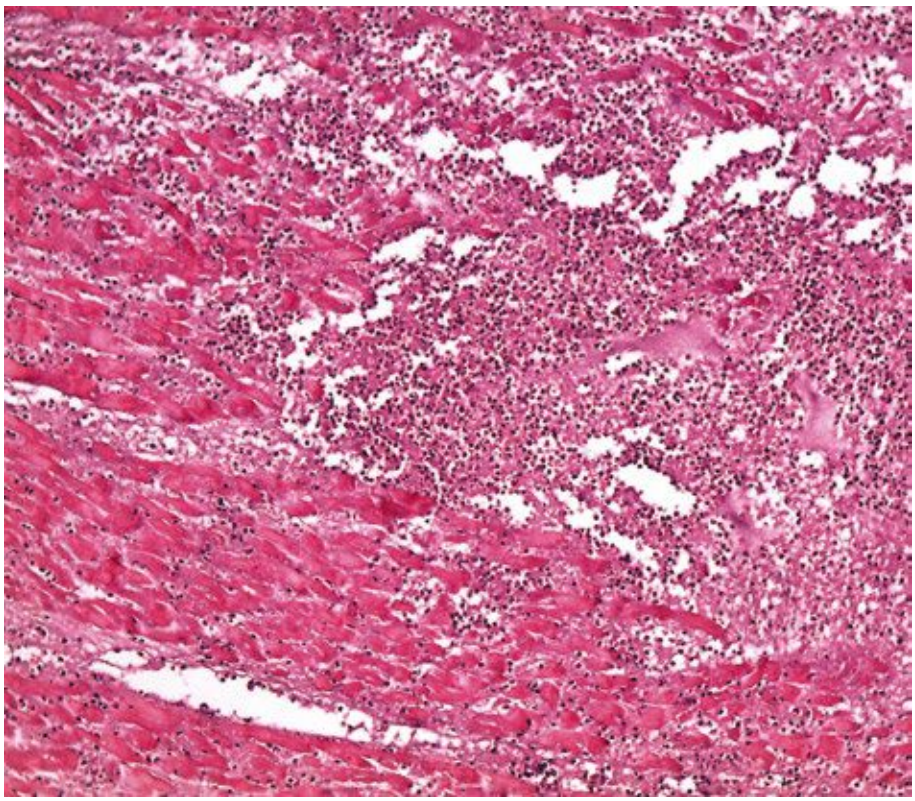

***Рис. 5.* Микропрепарат сердца. В зоне некроза выраженная инфильтрация сегментоядерными лейкоцитами.**
Окраска гематоксилином и эозином. ×100.

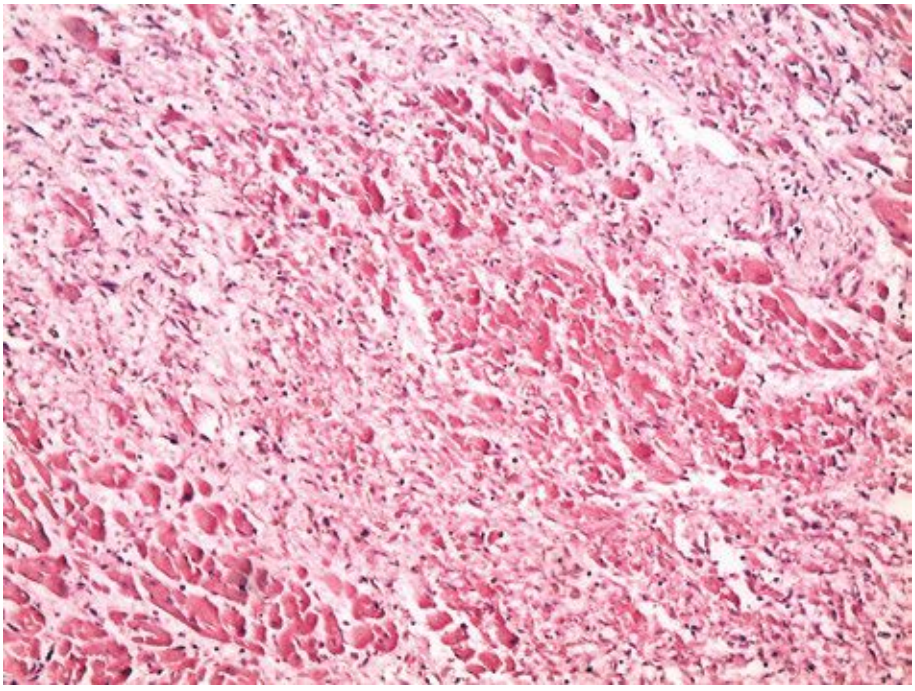

***Рис. 6.* Микропрепарат миокарда.**
Картина серозно-лимфоцитарного миокардита с диффузной инфильтрацией лимфоцитами, некроз мышечных волокон, выраженный отек интерстиция. Окраска гематоксилином и эозином. ×400.

К статье *Н.А. Черкасовой и соавт.* «Хронический тиреотоксический миокардит, осложненный разрывом миокарда у больной аутоиммунным тиреоидитом» *(окончание)*



Рис. 7. **Макропрепарат щитовидная железа с картиной гипертрофической фазы аутоиммунного тиреоидита.**

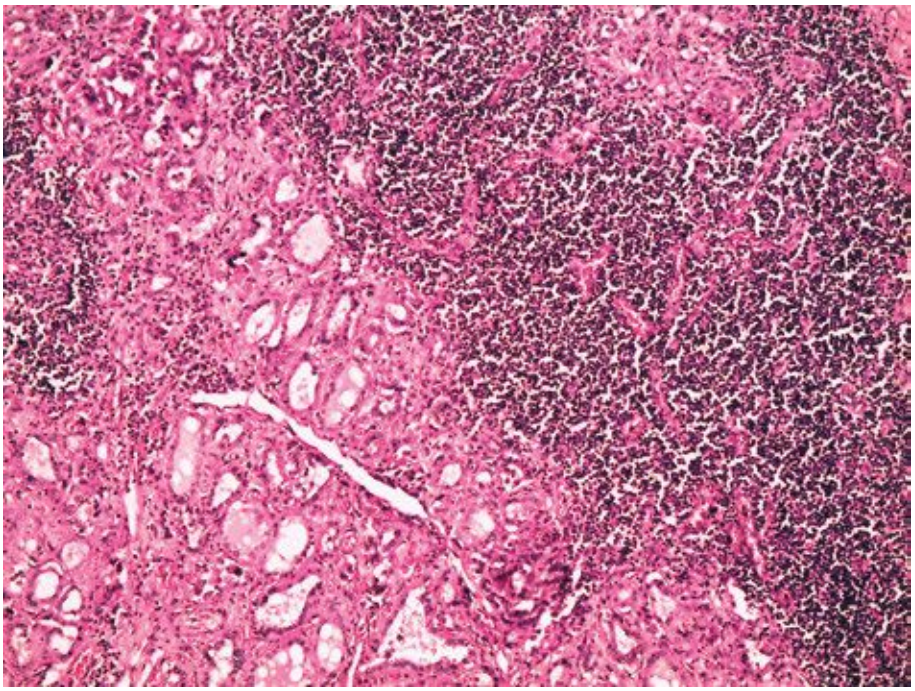

Рис. 8. **Микропрепарат щитовидной железы. Диффузно-очаговая лимфоцитарная инфильтрация с примесью плазмоцитов, разрушение тиреоцитов, гиперплазия фолликулов, очаговый склероз стромы железы.**
Окраска гематоксилином и эозином. ×400.