Голосовая реабилитация больных с односторонними парезами гортани после хирургического лечения рака щитовидной железы

© Е.Л. Чойнзонов[1,2]*, Л.Н. Балацкая[1], С.Ю. Чижевская[1], О.В. Черемисина[1], Е.А. Красавина[1], Л.Д. Жуйкова[1]

[1]ФГБУ Томский национальный исследовательский медицинский центр РАН, Томск, Россия;
[2]ФГБОУ ВО «Сибирский государственный медицинский университет» Минздрава России, Томск, Россия

Наиболее часто встречающимся осложнением хирургического лечения злокачественных новообразований щитовидной железы является повреждение возвратного нерва, сопровождающееся нарушением дыхательной и голосообразующей функций. Риск парезов возвратных нервов увеличивается при повторных оперативных вмешательствах по поводу рецидивных опухолей.

Цель исследования — оценить эффективность голосовой реабилитации у больных с односторонними парезами гортани после хирургического лечения злокачественных новообразований щитовидной железы.

Материал и методы. В исследование включены 54 пациента с односторонними парезами гортани после хирургического лечения злокачественных новообразований щитовидной железы, проходивших реабилитацию в НИИ онкологии ТНИМЦ с 2008 по 2017 г. У всех больных диагноз был морфологически верифицирован, стадия опухолевого процесса соответствовала T3—4N0—2M0—1. В 87% случаев наблюдалась папиллярная форма рака. Критериями постановки диагноза и комплексной оценки эффективности голосовой реабилитации служили эндоскопическое или ларингоскопическое исследование, акустический анализ голоса.

Результаты. Положительный эффект восстановления голосовой функции был получен у всех 54 больных. Полное восстановление подвижности голосовых складок отмечено у 36 (67%) пациентов. За счет компенсации здоровой половины гортани голос восстановлен у 11 (21%) пациентов. У 7 (12%) больных отмечалось улучшение, больные не предъявляли жалобы на речевую утомляемость, но осиплость сохранялась. К моменту выписки из стационара больные имели возможность возвратиться к прежнему социальному статусу. При односторонних парезах гортани эффективность восстановления голоса находилась в прямой зависимости от раннего начала реабилитационных мероприятий (на 5—7-е сутки после операции) при условии междисциплинарного подхода. Курс голосовой реабилитации составил от 3 до 6 нед. Больные выписаны из стационара под наблюдение онколога.

Заключение. Использование разработанной методики голосовой реабилитации у больных с односторонними парезами гортани после хирургического лечения рака щитовидной железы позволяет повысить эффективность и сократить сроки проведения голосовой реабилитации, уменьшить процент инвалидизации лиц речевых профессий у онкологических больных, улучшить качество жизни.

Ключевые слова: рак щитовидной железы, хирургическое лечение, осложнения, парезы гортани, голосовая реабилитация.

Voice rehabilitation of patients with unilateral laryngeal paresis after thyroid cancer surgery

Evgeny L. Choynzonov[1,2]*, Lidiya N. Balatskaya[1], Svetlana Yu. Chizhevskaya[1], Olga V. Cheremisina[1], Elena A. Krasavina[1], Lilia D. Zhuikova[1]

[1]Tomsk National Research Medical Center, Russian Academy of Sciences, Tomsk, Russia;
[2]Siberian State Medical University, Tomsk, Russia

Recurrent laryngeal nerve injury is one of the most frequent complications of surgery for thyroid cancer. This injury may result in vocal cord paresis and respiratory failure. Repeat surgery for recurrent tumors involves increased risk of recurrent nerves paresis.

Aims — to evaluate the efficacy of voice rehabilitation in patients with unilateral laryngeal paresis after surgery for thyroid cancer.

Material and methods. Between 2008 and 2017, a total of 54 patients with unilateral laryngeal nerve paralysis after surgery for thyroid cancer were treated at the Cancer Research Institute. All patients had histologically verified advanced stage (T3—4N0—2M0—1) of thyroid cancer. Papillary thyroid cancer was diagnosed in 87% cases. Endoscopic or laryngoscopic examination and acoustic voice analysis were the criteria for assessing voice rehabilitation efficacy.

Results. Positive outcomes of voice rehabilitation were obtained in 54 patients. The vocal fold mobility was completely restored in 36 (67%) patients. The voice function was recovered due to the compensation provided by the healthy half of the larynx in 11 (21%) patients. In 7 (12%) patients, the vocal sound improved, patients no longer complained of . speech fatigue, but hoarseness persisted. By the time of discharge, the patients were able to go back to work. The effectiveness of voice restoration in patients with unilateral laryngeal paresis was directly dependent on the early start of rehabilitation measures (5—7 days after surgery) subject to interdisciplinary approach. The voice rehabilitation course ranged from 3 to 6 weeks.

Conclusions. Our technique of voice rehabilitation in patients with unilateral laryngeal paresis after surgery for thyroid cancer shortened the rehabilitation time, reduced disability in oncological patients practicing voice and speech professions and improved the quality of life and social adaptation of these patients.

Keywords: thyroid cancer, surgical treatment, complications, laryngeal paresis, voice rehabilitation.

Рак щитовидной железы (РЩЖ) встречается значительно реже опухолей других локализаций, но относится к одним из наиболее часто возникающих патологий желез внутренней секреции [1]. За последние годы отмечается рост числа больных РЩЖ, соотношение числа женщин и мужчин среди больных составляет 2,5:1. При РЩЖ применяется лучевая, гормональная и лекарственная терапия, но ос-

Copyright © 2018 by the MediaSphere
Licensee: CC BY-NC-ND
doi: 10.14341/probl9648

Проблемы эндокринологии 2018. — Т. 64. — №6. — С. 356—362
Problems of Endocrinology 2018;64(6):356-362

новным радикальным методом лечения является хирургическое вмешательство [2, 4].

Одним из осложнений оперативного вмешательства является повреждение возвратного нерва, что влечет за собой парезы гортани, в результате чего происходит нарушение дыхательной и голосовой функций. Частота травматизации возвратных нервов достаточно высока и колеблется от 0,6 до 12% [5, 6]. Вероятность повреждения возвратных нервов увеличивается при повторных хирургических вмешательствах по поводу рецидивных опухолей [7, 8].

Независимо от степени нарушения голоса, больные тяжело переживают свой дефект, особенно лица, профессия которых связана с голосовой нагрузкой, так как возникает угроза потери трудоспособности [9]. Голосовая реабилитация больных РЩЖ с парезами гортани должна предусматривать участие хирурга-онколога, эндокринолога, невролога, фонопеда, психолога или психотерапевта по показаниям [10, 11]. Актуальность проблемы определяется тем, что в последние годы отмечается рост числа пациентов с парезами гортани после хирургического лечения злокачественных новообразований щитовидной железы. Известные методы восстановления голосовой функции при односторонних парезах гортани не всегда достаточно эффективны.

Цель исследования — оценить эффективность голосовой реабилитации у больных с односторонними парезами гортани после хирургического лечения злокачественных опухолей щитовидной железы.

Материал и методы

Дизайн исследования

В обсервационное проспективное рандомизированное исследование включены 54 пациента с парезами гортани, перенесших хирургическое лечение по поводу РЩЖ.

Критерии соответствия

Основными критериями включения больных в исследование являлись: возраст 20—70 лет, наличие морфологически верифицированного диагноза — рак щитовидной железы T3—4N0—2M0—1, хирургическое лечение в объеме тиреоидэктомии или гемитиреоидэктомии, наличие одностороннего пареза гортани, нарушение голосовой и дыхательной функций.

Критериями исключения были возраст моложе 20 и старше 70 лет, наличие тяжелой сопутствующей патологии, отказ пациента от участия в протоколе исследования.

Условия проведения

Исследование проводилось в Научно-исследовательском институте онкологии Томского национального исследовательского медицинского центра в отделении опухолей головы и шеи (Томск, Россия). После хирургического этапа комбинированного лечения РЩЖ, у пациентов с диагнозом парез гортани в раннем послеоперационном периоде проводилась голосовая реабилитация в условиях стационара.

Продолжительность исследования

Сроки наблюдения каждого пациента в соответствии с протоколом исследования: на 5—7-е сутки после хирургического лечения (до начала голосовой реабилитации), через 2 нед после начала голосовой реабилитации и после окончания реабилитационных мероприятий. Продолжительность курса голосовой реабилитации составила от 3 до 6 нед. Длительность клинического исследования с 2015 по 2018 г.

Описание медицинского вмешательства

Диагностика и лечение больных со злокачественными новообразованиями щитовидной железы соответствовали рекомендуемым алгоритмам, утвержденным министерством здравоохранения РФ. Все пациенты были осмотрены неврологом и эндокринологом. Медикаментозное лечение больных с односторонним парезом гортани предусматривало назначение раствора прозерина 1,0 мл №10 и витаминов группы В.

Голосовая реабилитация проводилась в ранний послеоперационный период. В отделении опухолей головы и шеи НИИ онкологии Томского НИМЦ разработана методика поэтапного комплекса реабилитационных мероприятий. Методика включает рациональную психотерапию, коррекцию физиологического и фонационного дыхания, активизацию нервно-мышечного аппарата наружных и внутренних мышц гортани, координацию голосового аппарата фонопедическими упражнениями, автоматизацию правильной фонации.

Независимо от степени нарушения голоса пациенты тяжело переживают свой дефект, особенно, если создается угроза профессиональной непригодности, поэтому важно предупредить появление невротических реакций. С этой целью на протяжении всего курса восстановительного лечения проводится психотерапия. Целесообразно убедить больного в том, что нарушения голоса являются преходящими, настроить на успех его восстановления и поставить перед ним условие активного включения в процесс голосовой реабилитации.

При односторонних парезах гортани отмечаются нарушение дыхательной функции, речевая одышка, речевой выдох короткий, недостаточный для произношения нормальной фразы. Важным этапом при восстановлении голосовой функции является коррекция физиологического и фонационного дыхания. Дыхательные упражнения начинают с отработки диафрагмального дыхания. В дыхании должны участвовать мышцы брюшного пресса, диафрагма, нижнереберные мышцы.

 DOI: https://dx.doi.org/10.14341/probl9648

С целью активизации нервно-мышечного аппарата наружных и внутренних мышц гортани проводится вибромассаж переднебоковой поверхности шеи и проекции входа нижнего гортанного нерва. Принимая во внимание тот факт, что голос начинает восстанавливаться с низкой частоты, в начале курса вибрационного массажа используется низкая частота вибрации 10 Гц; по мере восстановления голоса частота вибрации повышается, достигая к концу курса 100 Гц. Продолжительность процедуры от 4—5 до 7—8 мин, ежедневно; курс состоит из 15—20 процедур.

Дыхательная гимнастика и вибромассаж подготавливают голосовой аппарат к фонации. В это время исчезают или уменьшаются парестезии, удлиняется речевой выдох, при ларингоскопии часто отмечается появление слабых колебаний голосовых складок. Основным этапом голосовой реабилитации является координация голосового аппарата фонопедическими упражнениями, или постановка голоса. Фонопедические упражнения выполняются в сочетании с вибромассажем на область вхождения возвратного нерва и начинаются с произнесения звука «М», при этом одновременно осуществляется воздействие вибрацией в проекции вхождения возвратного нерва полушаровой насадкой, частотой вибраций от 50 до 100 Гц. Выбор фонемы «М» объясняется тем, что звук «М» имеет наилучшую физиологическую основу для выработки правильной фонации и не требует значительного напряжения мышц гортани. При его произнесении увеличивается объем ротового резонатора, а звук, ударяясь о твердое небо, вызывает резонацию вышележащих полостей (подача звука в маску). Как только больной без затруднений произносит звук «М», следует переходить к произнесению открытых слогов и их различных комбинаций с начальной длительной фонемой «М» и кратким звуком «а» при резком опускании нижней челюсти (ма), затем проводятся голосовые упражнения с гласными звуками [а], [о], [у], [э], [ы]. По достижении громкого звучания вышеперечисленных упражнений следует начинать тренировку длительного звучания гласных звуков и их сочетаний с йотированными звуками на твердой атаке.

Заключительным этапом является автоматизация правильной фонации. Проводится чтение текстов, стихов, пересказов. Речевой материал подбирается с учетом интересов и профессиональной направленности больного. Голосовая реабилитация выполняется по общедидактическим принципам: последовательно, поэтапно, систематично, от простого к сложному, учитываются возрастные и индивидуальные особенности.

Основной исход исследования

При проведении исследования были намечены следующие конечные точки: частота основного тона, длительность фонации, девиация частоты основного тона. Для определения указанных параметров был использован разработанный программный комплекс «Программа речевой реабилитации больных после резекции гортани» [12].

Анализ в подгруппах

В зависимости от объема оперативного вмешательства и степени нарушения голосовой функции сформированы три подгруппы. В 1-ю включены 29 пациентов после тиреоидэктомии, во 2-ю — 17 пациентов после тиреоидэктомии с шейной лимфодиссекцией и в 3-ю — 8 больных, перенесших гемитиреоидэктомию с резекцией перешейка. Причиной парезов гортани у всех больных было нарушение иннервации гортани за счет травматизации возвратного нерва во время хирургического вмешательства на щитовидной железе. Более длительный срок восстановления голосовой функции наблюдался у больных 2-й подгруппы, где выполнялось расширенное хирургическое вмешательство в объеме тиреоидэктомии с шейной лимфодиссекцией.

Методы регистрации исходов

Эндоскопическое исследование проводилось натощак, после премедикации атропином 0,1%, на эндоскопическом видеокомплексе EVIS EXERA II фирмы OLYMPUS с помощью аппарата GIF Q-180 с возможностью воспроизведения изображений в HDTV качестве для детальной оценки уровня и степени поражения слизистой гортани и осмотром в режиме узкого спектра для оценки характера сосудистого рисунка слизистой оболочки гортани. При осмотре гортани выполнялся анализ состояния слизистой оболочки гортани и гортаноглотки, отмечалось наличие воспалительных изменений (гиперемия, отек, усиленный сосудистый рисунок) ларингеального эпителия, дополнительных образований доброкачественного характера и оценивалось состояние голосовых складок. Функциональная составляющая работы гортани оценивалась по положению голосовой щели и голосовых складок, учитывались одновременность, симметричность и равномерность смыкания каждого отдела голосовой складки при фонации и дыхании.

Для акустического анализа голоса был использован программный комплекс Praat [Paul Boersma & David Weenink (2018): Praat: doing phonetics by computer [Computer program]. Version 6.0.37, retrieved 14 March 2018 from http://www.praat.org/]. Для выделения выбранных параметров (частота основного тона, длительность фонации, девиация частоты основного тона) был использован разработанный программный комплекс «Программа реабилитации больных после резекции гортани» с помощью созданных алгоритмов в стандартных математических прикладных пакетах с приложениями на файловом уровне (MathCAD, MathLab) [13].

Этическая экспертиза

Проведение данной работы одобрено комитетом по этике НИИ онкологии Томского НИМЦ. Протокол №2 от 18.02.15. Все больные подписывали добровольное информированное согласие на участие в исследовании.

Статистический анализ

Размер выборки предварительно не рассчитывался. Статистическую обработку результатов проводили с применением пакета программ Statistica 8.0. Результаты представлены как *Me* (Q1; Q3). Значимость различий оценивали с помощью критерия Манна—Уитни. Различия считали значимыми при $p<0,05$.

Результаты

Объекты (участники) исследования

Объектами исследования являлись 54 пациента с парезами гортани, перенесших хирургическое лечение по поводу РЩЖ в отделении опухолей головы и шеи Томского НИМЦ. У всех больных диагноз был морфологически верифицирован, стадия опухолевого процесса соответствовала T3—4N0—2M0—1. В 87% случаев наблюдалась папиллярная форма рака. Из общего числа пациентов женщин было 46, мужчин 8; возраст пациентов: от 23 до 67 лет (средний возраст 48,0 ±4,4 года).

В послеоперационном периоде все больные предъявляли жалобы на осиплость, ощущение инородного тела в горле, поперхивание во время приема жидкой пищи, рефлекторный кашель, речевую одышку при голосовой и эмоциональной нагрузках.

Основные результаты исследования

Критериями оценки эффективности голосовой реабилитации были качество восстановленного голоса при полном смыкании голосовых складок, нормальное речевое дыхание при отсутствии жалоб на одышку при голосовой нагрузке и на чувство ощущения «комка» в горле. Эффективность восстановления голоса при односторонних парезах гортани находилась в зависимости от времени начала реабилитационных мероприятий с момента возникновения пареза. По нашим данным, раннее начало голосовой реабилитации в комплексе с другими видами лечения при голосовом режиме обеспечивают компенсаторную возможность восстановления голоса в более короткие сроки.

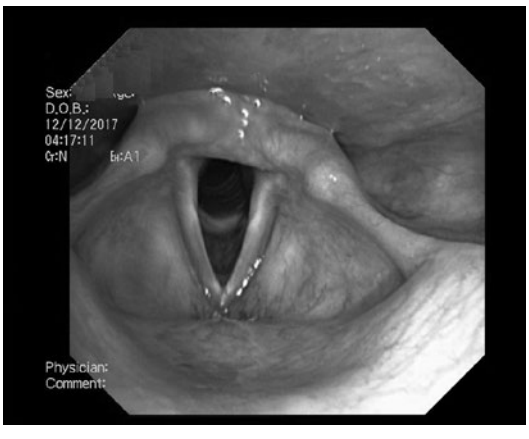

Рис. 1. **Парез гортани слева. Положение голосовых складок при дыхании. До начала лечения.**

Положительный результат восстановления голосовой функции был получен у всех 54 больных. Полное восстановление подвижности голосовых складок отмечено у 36 (67%) пациентов. Голосовая функция восстановилась за счет компенсации здоровой половины гортани у 11 (21%) пациентов, когда при фонации голосовая складка заходила за среднюю линию и приближалась к голосовой складке на стороне пареза. При выписке больные имели возможность продолжить трудовую деятельность. У 7 (12%) больных отмечалось улучшение звучания голоса, исчезла речевая утомляемость, но сохранялась осиплость. В последующем в данной подгруппе пациентам предлагалось наблюдение у онколога и фониатра по месту жительства.

Продолжительность курса голосовой реабилитации составила от 3 до 6 нед.

В качестве примера приводим случай пациентки *С.*, 28 лет, с диагнозом РЩЖ T2N0M0. Гистология №9592-601/17 от 08.12.17: папиллярный РЩЖ. 01.12.17 выполнена операция в объеме тиреоидэктомии. В послеоперационном периоде жалобы на осиплость, чувство «комка в горле», речевая утомляемость при речевой и эмоциональной нагрузке.

По данным видеоэндоскопического исследования от 12.12.17 перед началом курса голосовой реабилитации **(рис. 1)**, слизистая гортани розовая, голосовая щель свободная, широкая, голосовые складки ровные, слизистая бледно-розовая, блестящая. Отмечается латеральное положение левой голосовой складки. Подскладочный отдел свободен (состояние гортани при дыхании).

Положение голосовых складок во время фонации представлено на **рис. 2.** Голосовая щель симметрична. При фонации отмечается неполное смыкание в задней трети (расхождение составляет до 0,2 см) за счет левой голосовой складки. Диагноз: парез гортани слева.

С 13.12.17 по 19.01.18 пациентке с диагнозом дисфония был проведен курс голосовой реабилитации в условиях стационара. После окончания лечения при эндоскопическом контроле отмечается розовая слизистая гортани. Голосовая щель симметрична, при фонации полностью смыкается за счет равномерного синхронного смыкания правой и левой голосовых складок **(рис. 3)**. В настоящее время пациентка про-

 DOI: https://dx.doi.org/10.14341/probl9648



***Рис. 2*. Парез гортани слева.**

Положение голосовых складок при фонации. Латеральное положение левой голосовой складки. До начала лечения.



***Рис. 3*. После курса голосовой реабилитации. Полное смыкание голосовых складок при фонации.**

должает трудовую деятельность (учитель начальных классов), связанную с голосовой нагрузкой.

При акустическом анализе голоса наблюдались статистически значимые (p<0,05) различия. До начала реабилитации значения частоты основного тона (ЧОТ) — 190,5±17,4 Гц, времени максимальной фонации (ВМФ) — 8,3±0,3 с, показатели HNR составили 0,18±0,5%. После проведения курса голосовой реабилитации средние значения ЧОТ увеличились до 234±9,3 Гц. Время максимальной фонации составило 10,6±0,4 с. Также отмечалось достоверное улучшение HNR, которое равнялось 0,13±0,3%.

Нежелательные явления

Нежелательных явлений не наблюдалось.

Обсуждение

Резюме основного результата исследования

Проведение реабилитационных мероприятий в раннем послеоперационном периоде позволяет восстановить двигательную и вибраторную функцию гортани; при более позднем обращении пациентов сроки реабилитации увеличиваются. Эффективность восстановления голоса при односторонних парезах гортани находилась в прямой зависимости от времени начала реабилитационных мероприятий (на 5—7-е сутки после операции) при условии междисциплинарного подхода.

Обсуждение основного результата исследования

Наиболее частым осложнением при хирургическом лечении РЩЖ является повреждение возвратного нерва, которое влечет за собой парезы гортани, в результате чего происходит нарушение дыхательной и голосовой функций.

По нашим данным, частота возникновения односторонних парезов гортани после хирургического лечения РЩЖ составила 8,7%, что соответствует данным литературы. Большинство повреждений возвратных нервов (своеобразная «ахиллесова пята» в хирургии щитовидной железы) не диагностируется хирургами интраоперационно. Подозрения появляются только при развитии выраженной клинической картины [5].

При планировании объема хирургического вмешательства обязательным является выполнение видеоларингоскопического исследования или непрямой ларингоскопии для оценки состояния голосовых складок. Также это исследование следует выполнять после операции, чтобы при необходимости начать этап голосовой реабилитации в раннем послеоперационном периоде на 5—7-е сутки. Это способствует более раннему развитию компенсаторных механизмов фонации. В нашем исследовании показано, что при такой тактике обследования пациентов значительно снижаются сроки восстановления голосовой функции, которые составляют от 3 до 6 нед. По данным разных авторов [11], средняя продолжительность курса фонопедической коррекции составляет от 3 до 9 мес, и основной причиной является позднее обращение пациентов к фониатру. Нами выявлена зависимость сроков и эффективность восстановления голоса от раннего начала курса реабилитации.

Известно, что трудности речевого общения отягощают состояние больного не меньше, чем сама опухоль. Психологические нарушения, формирующиеся с момента установления диагноза и не оставляющие больного после удаления опухоли и возникновения пареза гортани, требуют проведения коррекции психологом или психотерапевтом [10].

Принимая во внимание медико-социальную значимость проблемы восстановления голосовой функции у пациентов с РЩЖ и односторонними парезами гортани, особенно у лиц речевых профессий, основным является комплексный подход к лечению и реабилитации данной категории больных.

Заключение

Применение разработанной методики голосовой реабилитации больных с односторонними парезами гортани после хирургического лечения РЩЖ позволяет повысить эффективность восстановления голосовой функции в более короткие сроки (от 3 до 6 нед вместо 3 мес). Комплексный подход к лечению и реабилитации данной категории больных позволяет возвратить к трудовой деятельности пациентов наиболее трудоспособного возраста, снизить процент инвалидизации лиц речевых профессий, значительно улучшить социальную адаптацию и качество жизни онкологических больных.

Дополнительная информация

Источник финансирования. Работа проведена на личные средства авторского коллектива при поддержке ФГБУ Томский национальный исследовательский медицинский центр РАН, Томск, Россия.

Конфликт интересов. Авторы декларируют отсутствие явных и потенциальных конфликтов интересов, связанных с публикацией настоящей статьи. Больные подписывали информированное согласие на публикацию медицинских данных в научном журнале.

Участие авторов: Общее руководство и координация исследования — Е.Л. Чойнзонов; Разработка методики голосовой реабилитации, координация исследования, подготовка статьи к публикации — Л.Н. Балацкая; Формирование групп исследования, курация пациентов — С.Ю. Чижевская; Проведение видеоэндоскопического исследования — О.В. Черемисина; Проведение голосовой реабилитации — Е.А. Красавина; Статистическая обработка материала — Л.Д. Жуйкова. Все авторы внесли существенный вклад в проведение исследования и подготовку статьи, прочли и одобрили финальную версию перед публикацией.

ЛИТЕРАТУРА | REFERENCES

1. Пачес А.И. *Опухоли головы и шеи. Клиническое руководство. 5-е изд.* — М.: Практическая Медицина, 2013. [Paches AI. *Opukholi golovy i shei. ClinicalgGuidelines. 5th Ed.* Moscow: Prakticheskaya Meditsina, 2013. (In Russ.)].
2. Эндокринная хирургия. / Под ред. Дедова И.И., Кузнецова Н.С., Мельниченко Г.А. — М.: Литтерра, 2014. [Dedov II, Kuznetsov NS, Melnichenko GA, Editors. *Engokrinnaya Khirurgiya*. Moscow: Litterra, 2014. (In Russ.)].
3. Романчишен А.Ф. *Хирургия щитовидной и околощитовидных желез.* — СПб: Вести, 2009. [Romanchishen AF. *Khirurgiya shchitovidnoy i okoloshchitovidnykh zhelez*. Saint-Petersburg: Vesti, 2009. (In Russ.)].
4. Чижевская С.Ю. *Эффективность нейтронной и нейтронно-фотонной терапии местно-распространенных злокачественных новообразований головы и шеи*: Дис. ... канд. мед. наук. — Томск. 2000. [Chizhevskaya SYu. *Effektivnost' neytronnoy i neytronno-fotonnoy terapii mestno-rasprostranennykh zlokachestvennykh novoobrazovaniy golovy i shei*. [Dissertation]. Tomsk. 2000. (In Russ.)].
5. Ветшев П.С., Карпова О.Ю., Чилингариди К.Е. Профилактика и лечение нарушений подвижности голосовых складок при операциях на щитовидной железе. // *Хирургия*. — 2005. — № 10. — С. 28-34. [Vetshev PS, Karpova OYu, Chilingaridi KE. Profilaktika i lechenie narusheniy podvizhnosti golosovykh skladok pri operatsiyakh na shchitovidnoy zheleze. *Khirurgiia (Mosk)*. 2005;(10):28-34. (In Russ.)].
6. Румянцев П.О. Интраоперационный нейромониторинг при операциях на щитовидной железе. // *Эндокринная Хирургия*. — 2012. — Т. 6. — № 2. — С. 42-47. [Rumyantsev PO. Intraoperative neuromonitoring in thyroid surgery. *Endocrine Surgery*. 2012;6(2):42-47. (In Russ.)]. doi: http://doi.org/10.14341/2306-3513-2012-2-42-47
7. Bron LP, O'brien CJ. Total thyroidectomy for clinically benign disease of the thyroid gland. *Br J Surg*. 2004;91(5):569-574. doi: http://doi.org/10.1002/bjs.4507
8. Ardito G, Revelli L, D'alatri L, et al. Revisited anatomy of the recurrent laryngeal nerves. *Am J Surg*. 2004;187(2):249-253. doi: http://doi.org/10.1016/j.amjsurg.2003.11.001
9. Семке В.Я., Чойнзонов Е.Л., Куприянова И.Е., Балацкая Л.Н. *Развитие сибирской психоонкологии.* — Томск: Издательство Томского университета, 2008. [Semke VYa, Choynzonov EL, Kupriyanova IE, Balatskaya LN. *Razvitie Sibirskoy Psikhoonkologii*. Tomsk: Izdatel'stvo Tomskogo Universiteta. 2008. (In Russ.)].
10. Степанова Ю.Е., Готовяхина Т.В., Мохотаева М.В., Махоткина Н.Н. Комплексная реабилитация пациентов с односторонним парезом гортани после хирургического вмешательства на щитовидной железе (медико-педагогические рекомендации). // *Российская Оториноларингология*. — 2014. — № 4. — С. 131-137. [Stepanova YuE, Gotovyakhina TV, Mokhotaeva MV, Makhotkina NN. Complex rehabilitation of patients with unilateral vocal fold paresis after thyroid surgery (medical and pedagogical recommendations). *Russian Otorhinolaryngology*. 2014;(4):131-137. (In Russ.)].
11. Василенко Ю.С. *Голос. Фониатрические Аспекты*. — М.: Дипак, 2013. [Vasilenko YuS. *Golos. Foniatricheskie Aspekty*. Moscow: Dipak; 2013. (In Russ.)].
12. Свидетельство о государственной регистрации программы для ЭВМ №2015618857/19.08.15. Харченко С.С., Мещеряков Р.В., Вольф Д.А., и др. Программа речевой реабилитации больных после резекции гортани. [Certificate of state registration of the computer program №2015618857/19.08.15. Kharchenko SS, Meshcheryakov RV, Wolf DA, et al. Programma rechevoy reabilitatsii bol'nykh posle rezektsii gortani. (In Russ.)].
13. Харченко С.С., Мещеряков Р.В., Вольф Д.А., и др. Программный комплекс речевой реабилитации онкологических больных после резекции гортани. // *Медицинская Техника*. — 2016. — № 2. — С. 51-55. [Kharchenko SS, Meshcheryakov RV, Wolf DA, et al. Software for speech rehabilitation of cancer patients after larynx resection. *Med Tekh*. 2016;(2):51-55. (In Russ.)].

Рукопись получена: 26.04.18

Одобрена к публикации: 05.10.18

ИНФОРМАЦИЯ ОБ АВТОРАХ
***Чойнзонов Евгений Лхамацыренович** — д.м.н., проф. [Evgeny L. Choynzonov, MD, PhD, Professor]; адрес: 634050, Россия, Томск, переулок Кооперативный, д. 5 [address: 5 Kooperativny street, Tomsk, Russia 364050]; ORCID: http://orcid.org/0000-0002-3651-0665; eLibrary SPIN: 2240-8730; e-mail: choynzonov@tnimc.ru
Балацкая Лидия Николаевна — д.б.н. [Lidiya N. Balatskaya, MD, PhD]; ORCID: http://orcid.org/0000-0002-2606-661X; eLibrary SPIN: 1894-4904; e-mail: balatskaya@oncology.tomsk.ru
Чижевская Светлана Юрьевна — д.м.н. [Sventlana Yu. Chizhevskaya, MD, PhD]; ORCID: http://orcid.org/0000-0003-2974-4778; eLibrary SPIN: 9561-3382; e-mail: sch@oncology.tomsk.ru
Черемисина Ольга Владимировна — д.м.н. [Olga V. Cheremisina, MD, PhD]; ORCID: http://orcid.org/0000-0001-7234-4708; eLibrary SPIN: 9579-2691, e-mail: CheremisinaOV@oncology.tomsk.ru
Красавина Елена Александровна — к.б.н. [Elena A. Krasavina, PhD]; ORCID: http://orcid.org/0000-0002-8553-7039; eLibrary SPIN: 2111-3721; e-mail: krasavinaea@mail2000.ru
Жуйкова Лилия Дмитриевна — к.м.н. [Lilia D. Zhuikova, MD, PhD]; ORCID: http://orcid.org/0000-0003-3536-8473; eLibrary SPIN: 3260-1308; e-mail: zhuikovalili@mail.ru

КАК ЦИТИРОВАТЬ:
Чойнзонов Е.Л., Балацкая Л.Н., Чижевская С.Ю., Черемисина О.В., Красавина Е.А., Жуйкова Л.Д. Голосовая реабилитация больных с односторонними парезами гортани после хирургического лечения рака щитовидной железы // *Проблемы эндокринологии*. — 2018. — Т. 64. — №6. — С.356-362. doi: http://doi.org/10.14341/probl9589

TO CITE THIS ARTICLE:
Choynzonov EL, Balatskaya LN, Chizhevskaya SYu, Cheremisina OV, Krasavina EA, Zhuikova LD. Voice rehabilitation of patients with unilateral laryngeal paresis after thyroid cancer surgery. *Problems of Endocrinology*. 2018;64(6):356-362. doi: http://doi.org/10.14341/probl9589