

Идиопатическая гиперкальциемия детей грудного возраста. Описание клинических случаев, обзор литературы

© Ю.В. Тихонович^{1*}, А.А. Колодкина¹, К.С. Куликова², Ю.Ю. Голубкина¹, Н.Ю. Калининко¹, Л.В. Савельева¹, М.М. Костик³, Л.Я. Рожинская¹, А.Н. Тюльпаков¹

¹ФГБУ «Эндокринологический научный центр» Минздрава России, Москва, Россия; ²ГБУЗ «Детская городская клиническая больница № 9 им. Г.Н. Сперанского» Департамента здравоохранения Москвы, Москва, Россия; ³ФГБОУ ВО «Санкт-Петербургский государственный педиатрический медицинский университет» Минздрава России, Санкт-Петербург, Россия

Витамин D и его метаболиты играют ключевую роль в поддержании гомеостаза кальция в организме. Нарушение инактивации активного метаболита витамина D₃ — 1,25-дигидроксивитамина D₃ — в результате мутаций в гене *CYP24A1* приводит к развитию клинически значимой гиперкальциемии, гиперкальциурии, вторичному гипопаратиреозу, формированию нефрокальциноза и мочекаменной болезни (МКБ). Это состояние получило название «идиопатическая инфантильная гиперкальциемия». Тяжесть заболевания варьирует от бессимптомной гиперкальциемии и гиперкальциурии до тяжелых случаев с летальным исходом в раннем возрасте. Ведение пациентов включает назначение диеты с низким содержанием кальция в пище, регидратации, диуретиков, ограничение инсоляции, а также исключение препаратов, содержащих витамин D. В тяжелых случаях решается вопрос о назначении глюкокортикоидов, кетоконазола, бифосфонатов, проведении гемодиализа.

Ранняя диагностика заболевания позволяет разработать индивидуальный план ведения таких пациентов, предотвратить формирование почечной патологии, проводить медико-генетическое консультирование семьи.

В статье приведено описание первой в РФ группы пациентов (2 взрослых, 3 детей) с генетически подтвержденным дефектом 24-гидроксилазы; изложены основные клинико-лабораторные характеристики, принципы диагностики и основы ведения пациентов с данной патологией.

Ключевые слова: идиопатическая инфантильная гиперкальциемия, гиперкальциурия, вторичный гипопаратиреоз, нефрокальциноз, 24-гидроксилаза, *CYP24A1*.

Idiopathic hypercalcemia of infancy: Case reports, literature review

© Yulia V. Tikhonovich^{1*}, Anna A. Kolodkina¹, Kristina S. Kulikova², Yulia Yu. Golubkina¹, Natalya Yu. Kalinichenko¹, Larisa V. Savelieva¹, Mikhail M. Kostik³, Ludmila Ya. Rozhinskaya¹, Anatoliy N. Tyul'pakov¹

¹Endocrinology Research Center, Ministry of Healthcare of the Russia, Moscow, Russia; ²G.N. Speransky Municipal Children's Clinical Hospital no. 9, Moscow Healthcare Department, Moscow, Russia; ³St. Petersburg State Pediatric Medical University, Ministry of Healthcare of the Russia, St. Petersburg, Russia

Vitamin D and its metabolites play a crucial role in regulation of calcium homeostasis in the body. Disturbance of inactivation of the active metabolite of vitamin D₃, 1,25-dihydroxyvitamin D₃, due to mutations in the *CYP24A1* gene results in development of clinically significant hypercalcemia, hypercalciuria, secondary hypothyroidism, formation of nephrocalcinosis and kidney stone disease (KSD). This condition has become known as idiopathic hypercalcemia of infancy. Its severity varies from asymptomatic hypercalcemia and hypercalciuria to severe diseases resulting in fatal outcome at an early age. Patient management involves prescribing a low-calcium diet, fluid resuscitation, diuretics, limiting exposure to sunlight, and withdrawing medications containing vitamin D. In severe cases, the question about prescribing glucocorticoids, ketoconazole, bisphosphonates and performing hemodialysis is solved.

Early diagnosis allows physicians to develop the customized plan for managing these patients, prevent the development of renal pathology, and offer genetic consultations for the patient's family.

A group of patients (2 adults and 3 children) having a defect in 24-hydroxylase genetically confirmed in Russia for the first time is reported in this study. The main clinical and laboratory indices, diagnostic principles, and the foundations of managing patients with this pathology are reported.

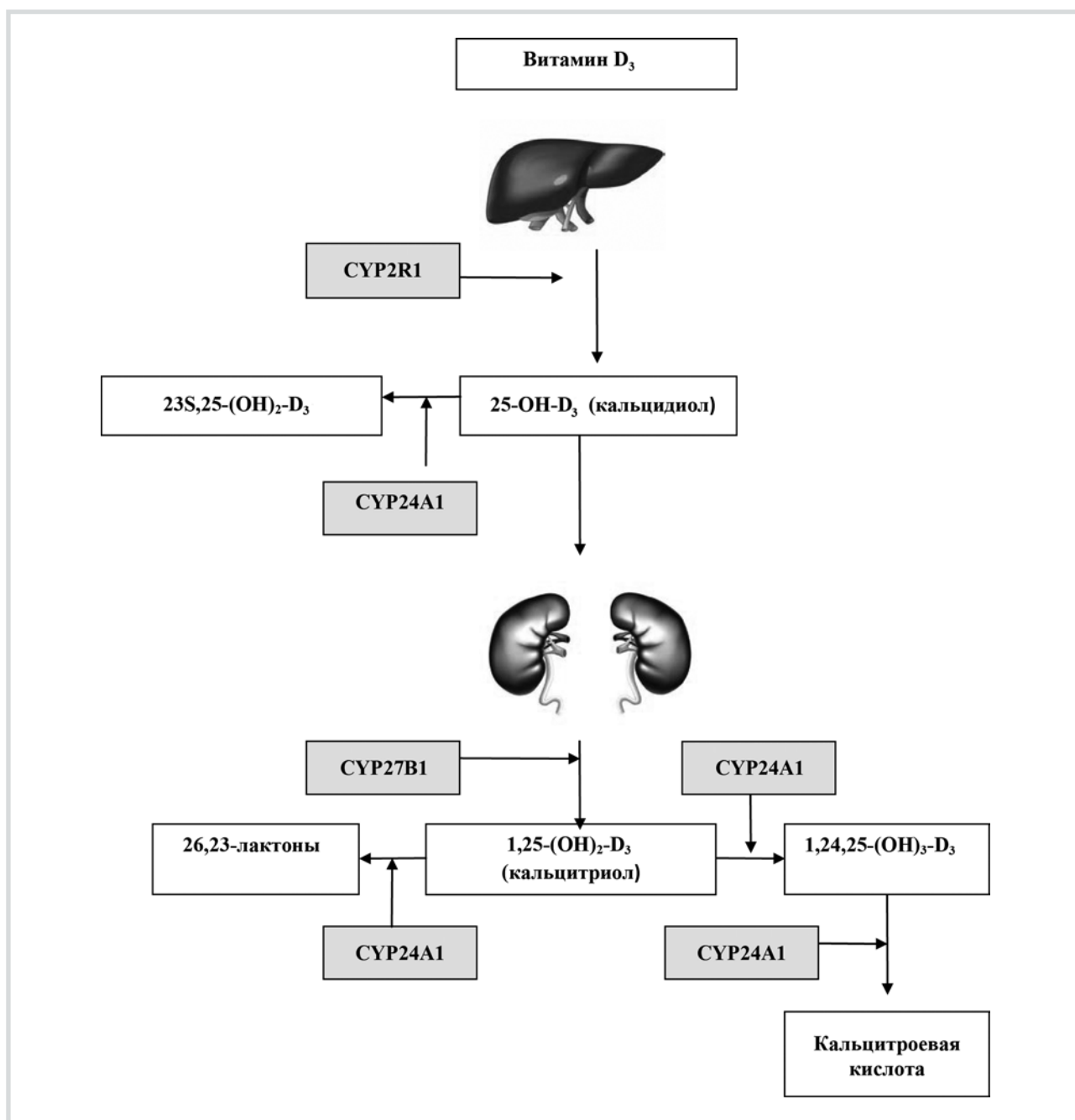
Keywords: idiopathic hypercalcemia of infancy, hypercalciuria, secondary hypoparathyroidism; nephrocalcinosis, 24-hydroxylase, *CYP24A1*.

Идиопатическая инфантильная гиперкальциемия (Idiopathic hypercalcemia infancy, OMIM 1433880, ИИГ) — редкое наследственное аутосомно-рецессивное заболевание, связанное с нарушением инактивации активных метаболитов витамина D в результате инактивирующих мутаций в гене *CYP24A1* [1].

По данным S. Skalova и соавт. [2], распространенность ИИГ составляет 1 на 47 000 новорожденных. Частота встречаемости заболевания в нашей стране до настоящего времени не определена.

Первые случаи гиперкальциемии неясного генеза с гиперкальциурией и снижением уровня паратиреоидного гормона (ПТГ) были описаны у детей раннего возраста в 50-х годах прошлого века в ряде европейских стран, использовавших для профилактики рахита высокие дозы витамина D [3—5].

В 2011 г. K. Schlingman и соавт. [1] впервые показали, что в основе данного состояния лежат инактивирующие мутации в гене *CYP24A1*, кодирующем 24-гидроксилазу.



Метаболизм витамина D.

1,25(OH)₂D₃ или 1,25-дигидроксихолекальциферол (кальцитриол) — наиболее активный метаболит витамина D, образование которого проходит в два этапа. Первый этап гидроксирования осуществляется в печени в присутствии фермента 25-гидроксилазы (CYP2R1), второй этап — преимущественно в почках под контролем 1α-гидроксилазы (CYP27B1). Образовавшиеся продукты: 25(OH)D₃ и 1,25(OH)₂D₃, в процессе многоступенчатого гидроксирования боковой цепи инактивируются 24-гидроксилазой, с образованием биологически неактивных продуктов (кальцитроевая кислота, 26,23-лактоны).

Ген *CYP24A1* локализован на хромосоме 20q13.2 и состоит из 12 экзонов [6].

24-гидроксилаза (CYP24A1) представляет собой сложный митохондриальный фермент из семейства цитохромов P450, состоящий из 54 аминокислот и экспрессированный преимущественно в почках, костной ткани и энтероцитах [7]. CYP24A1 осуществляет многоступенчатый гидролиз 1,25-дигидрок-

сивитамина D₃ [1,25(OH)₂D₃] до кальцитроевой кислоты и 26,23-лактонов, а также превращение 25-гидроксивитамина D₃ [25(OH)D₃] в неактивный метаболит 24,25-дигидроксивитамин D₃ [24,25(OH)₂D₃] [8—13] (см. рисунок).

В настоящее время у пациентов с ИИГ описаны делеции, миссенс-, нонсенс-, сплайсинг-мутации, а также инсерции-делеции со сдвигом рамки считы-

вания [1, 2, 14]. Большинство мутаций являются гомо- или компаундгетерозиготными. В 2012 г. P. Tebben и соавт. [14] описали клинические проявления ИИГ у гетерозиготных носителей сплайсинг-мутации, предположив аутосомно-доминантный путь наследования.

Впервые в отечественной литературе мы приводим описание группы пациентов (3 детей, 2 взрослых) с выраженной гиперкальциемией в результате гомо- или компаундгетерозиготных мутаций в гене *CYP24A1*.

Клинический случай 1

Пациент 1. 2 года 9 мес. Ребенок от неродственного брака, 2-й беременности, протекавшей на фоне угрозы прерывания, вторых срочных нормальных родов.

Масса тела при рождении 2800 г, длина тела 51 см. Родители и старший ребенок в семье здоровы.

С целью профилактики рахита с 2 мес жизни пациент получал холекальциферол (Аквадетрим) в суточной дозе 1000 МЕ; с 2,5 до 6 мес — по 500 МЕ в сутки.

В 6,5 мес при УЗИ, выполненном в связи с инфекцией мочевой системы (ИМС), впервые были выявлены признаки нефрокальциноза.

При лабораторном обследовании отмечалось повышение уровня общего кальция крови до 3,31 ммоль/л (норма 2,0—2,6), ионизированного кальция — до 1,93 ммоль/л (норма 1,03—1,29). Самочувствие ребенка оставалось удовлетворительным. Клинических признаков, характерных для повышения уровня кальция в крови, не отмечалось.

На фоне отмены витамина D в 10 мес сохранялись умеренная гиперкальциемия (кальций общий — 2,72 ммоль/л, кальций ионизированный — 1,59 ммоль/л), гиперкальциурия [соотношение кальций/креатинин — 1,31 (норма 0,1—0,8)], значительное снижение уровня ПТГ (2 пг/мл) при нормальном уровне 25-гидроксивитамина D₃.

В 1 год 9 мес ребенок был впервые консультирован в ФГБУ ЭНЦ. Учитывая наличие гиперкальциемии, гиперкальциурии, нефрокальциноза, вторичного гипопаратиреоза у ребенка раннего возраста, была заподозрена инфантильная гиперкальциемия, связанная с нарушением инактивации витамина D.

При молекулярно-генетическом обследовании в гене *CYP24A1* выявлена компаунд-гетерозиготная мутация E322K/R396W.

В дальнейшем на фоне ограничения инсоляции, диеты с ограничением кальция и исключения препаратов, содержащих витамин D, было отмечено снижение общего и ионизированного кальция крови до нормальных значений при сохраняющихся гиперкальциурии и вторичном снижении уровня ПТГ. В настоящее время ребенок продолжает наблюдаться нефрологами по поводу нефрокальциноза.

Клинический случай 2

Пациент 2. Мальчик, 8 мес. Мать здорова. У отца в анамнезе уролитиаз (не обследован). Брак неродственный.

Ребенок от беременности, протекавшей на фоне резус-конфликта, преждевременных родов на 36 нед путем кесарева сечения. Масса тела при рождении 3780 г, длина тела 50 см.

С целью профилактики рахита с 4 мес был назначен Аквадетрим в суточной дозе 1000 МЕ. С того же времени родители пациента отмечали недостаточную прибавку массы тел с незначительным положительным эффектом на фоне коррекции питания.

С 7 мес доза препарата была увеличена до 3000 МЕ/сут, с 8 мес — снижена до 2000 МЕ/сут. Контроль за уровнем кальция в крови не проводился.

В 8 мес появились жалобы на нарастающую слабость, сонливость, снижение аппетита, запоры, потерю массы тела до 400 г/мес.

При обследовании по месту жительства выявлено значительное повышение уровня общего кальция крови до 3,82—4,14 ммоль/л, 25-гидроксивитамина D₃ до 113 нг/мл (30—100), снижение ПТГ до неопределяемых значений. Уровень фосфора в крови не был изменен; ультразвуковые признаки нефрокальциноза не выявлены. На фоне отмены витамина D, пероральной регидратации и инфузионной терапии состояние ребенка улучшилось, однако сохранялось повышение уровня общего кальция крови до 2,62 ммоль/л (2,15—2,55) и снижение ПТГ до 0,52 пмоль/л (1,45—10,41).

Для уточнения диагноза ребенок был направлен в отделение наследственных заболеваний ФГБУ ЭНЦ.

При молекулярно-генетическом обследовании в гене *CYP24A1* была выявлена гомозиготная мутация E143del. Родители и сибсы пациента от проведения генетического обследования отказались.

Клинический случай 3

Пациент 3. Мальчик, 2 года 2 мес. До 4 мес физическое, психомоторное развитие без особенностей. С 4 мес появились жалобы на снижение аппетита, недостаточную прибавку в массе тела (100 г/3 мес), снижение темпов роста. Жалобы совпали с началом приема витамина D (Аквадетрим) в дозе 1500 МЕ с 4 мес, 2500 МЕ — с 5 мес.

С 6 мес появились частые срыгивания, периодически — рвота. С 7 мес — вялость, адинамия, мышечная гипотония, субфебрильная температура.

В 7 мес 20 дней в связи с перечисленными жалобами обследован по месту жительства. Выявлено повышение уровня общего кальция крови до 4,15 ммоль/л, ионизированного кальция до 2,23 ммоль/л при нормальном уровне фосфора в крови (1,27 ммоль/л) и снижении уровня ПТГ до

Таблица.

Показатель	Пациент 1	Пациент 2	Пациент 3	Пациент 4	Пациент 5
Возраст	2 года 9 мес	8 мес	2 года 2 мес	32 года	20 лет
Са общий, ммоль/л (2,15—2,55) ¹	3,31	4,14	4,15	2,9	2,87
Са общий, ммоль/л (2,15—2,55) ²	2,53	2,5	2,4	2,79	2,51
Са ²⁺ , ммоль/л (1,03—1,29) ¹	1,93	2,1	2,23	1,46	1,45
Са ²⁺ , ммоль/л (1,03—1,29) ²	1,27	1,24	1,2	1,34	1,24
Кальций/креатинин в моче (0,1—0,8) ¹	1,31	1,41	Нет данных	1,9	1,6
Кальций/креатинин, ммоль в моче (0,1—0,8) ²	0,9	0,74	Нет данных	0,23	0,3
Паратгормон, пг/мл (15—65) ¹	2,4	<3,0	9,5	1,6	4,28
Паратгормон, пг/мл (15—65) ²	6,12	10,2	16	22,2	14,9
Нефрокальциноз, МКБ	Нефрокальциноз	Нет	Нефрокальциноз	МКБ	МКБ
Дополнительные симптомы	Нет	Нет	Нет	Нет	Алоpecia
Мутация	R396W/E322K	E143del/E143del	R396W/L409S	R396W/R396W	R439C/R396W
Терапия	Диета пероральная регидратация	Диета пероральная регидратация, инфузионная терапия	Диета пероральная, регидратация, инфузионная терапия, диуретики, глюкокортикоиды	Диета пероральная, регидратация	Диета пероральная, регидратация

Примечание. 1 — в дебюте заболевания, 2 — на фоне диеты и отмены витамина D.

9,5 пг/мл. В анализах мочи отмечалась абактериальная лейкоцитурия, при УЗИ почек — признаки нефрокальциноза.

Установлен диагноз: гиперкальциемия неясной этиологии. Витамин D отменен, назначена инфузионная терапия, пероральная регидратация, фуросемид, преднизолон. Терапию преднизолоном ребенок получал в течение 3 мес в дозе 10 мг/сут с постепенной отменой препарата при стойкой нормализации уровня кальция в крови.

На фоне терапии достигнута отчетливая положительная динамика в виде улучшения общего самочувствия, аппетита, нормализации массы тела и темпов роста пациента.

Для уточнения диагноза в отделении наследственных эндокринопатий ФБГУ ЭНЦ было проведено исследование гена *CYP24A1*, выявлена компаунд-гетерозиготная мутация R396W/L409S.

В настоящее время ребенок продолжает наблюдаться нефрологами по поводу нефрокальциноза.

Клинический случай 4

Пациент К., 32 года. Ранний анамнез неизвестен. В возрасте 21 года по месту жительства был установлен диагноз мочекаменной болезни (МКБ). Уровень кальция в крови не определялся. В 27 лет при плановом обследовании по поводу МКБ впервые была выявлена гиперкальциурия, повышение общего и ионизированного кальция крови до 2,9 ммоль/л и 1,46 ммоль/л соответственно, снижение уровня ПТГ до 1,6 пг/мл (норма 15—65). С 28 лет пациент наблюдается в ФБГУ ЭНЦ. На фоне

приема жидкости до 2—2,5 л в сутки и ограничения продуктов, содержащих кальций и витамин D, в настоящее время сохраняется умеренная гиперкальциемия (кальций общий — 2,79 ммоль/л, кальций ионизированный — 1,34 ммоль/л) без гиперкальциурии при нормальном уровне ПТГ (22,2 пг/мл).

При молекулярно-генетическом обследовании в гене *CYP24A1* была выявлена гомозиготная мутация R396W.

Клинический случай 5

Пациент 5, 20 лет, поступил в ФГБУ ЭНЦ впервые с подозрением на аутоиммунный полигландулярный синдром I типа (АПС1) в связи с наличием алопеции и выраженным снижением уровня ПТГ. С 7 лет пациент наблюдается по поводу субтотальной алопеции, с 13 лет отмечаются умеренная протеинурия, микрогематурия, ультразвуковые признаки нефрокальциноза, в 16 лет установлен диагноз МКБ. В 20 лет при обследовании по месту жительства впервые было выявлено снижение уровня ПТГ до 0,36 пмоль/л (норма 1,45—10,45 пмоль/л).

Родители пациента здоровы, старший брат наблюдается с алопецией и синдромом Дауна.

В ФБГУ ЭНЦ выявлена гиперкальциемия до 2,87 ммоль/л, что исключало наличие первичного гипопаратиреоза. Также отмечались умеренная гиперкальциурия, микроальбуминурия, снижение уровня ПТГ до 4,28 пг/мл (норма 15—65) (см. таблицу).

При УЗИ почек с обеих сторон были обнаружены единичные конкременты до 0,4 см в диаметре,

слева в верхнем сегменте конкремент диаметром 1,5 см. Снижение минеральной плотности костной ткани в поясничном отделе позвоночника при денситометрии (DEXA) выявлено не было.

Принимая во внимание сочетание гиперкальциемической гиперкальциурии с вторичным гипопаратиреозом и МКБ, было выдвинуто предположение о наличии ИИГ. При молекулярно-генетическом исследовании в гене *CYP24A1* выявлена компаунд-гетерозиготная мутация R439C/R396W. Мутация R439C ранее не была описана.

Пациенту было рекомендовано строгое ограничение продуктов и препаратов, содержащих кальций и витамин D, водный режим до 2 л/сут, ограничение времени пребывания на солнце в летний период, использование кремов с ультрафиолетовым фильтром. Через 1 мес соблюдения рекомендаций достигнута нормокальциемия и нормокальциурия.

Молекулярно-генетические исследования

Геномную ДНК выделяли из периферических лейкоцитов с использованием стандартных методов.

Секвенирование по Сэнгеру проводили на автоматическом секвенаторе ABI Genetic Analyzer 3130 («Applied Biosystems», США).

Для высокопроизводительного параллельного секвенирования использовалась библиотека ампликонов, полученная в результате мультиплексной ПЦР с использованием панели Custom Ion AmpliSeq («Life Technologies», США), включавшей праймеры для амплификации 22 генов, ассоциированных с нарушениями кальций-фосфорного обмена («Calcium Disorders»). Секвенирование проводилось на секвенаторе PGM, Ion Torrent («Life Technologies», США).

Найденные миссенс-мутации аннотировались с помощью программы ANNOVAR, которая позволяет сравнивать список однонуклеотидных замен, полученных в результате секвенирования, с рядом специализированных баз данных.

Обсуждение и краткий обзор литературы

Мы описали 5 генетически подтвержденных случаев ИИГ в результате дефекта 24-гидроксилазы. У 3 пациентов диагноз был установлен в раннем возрасте, в 2 случаях — у лиц старше 20 лет.

В результате молекулярно-генетического исследования в гене *CYP24A1* были выявлены 4 миссенс-мутации и делеция гена без сдвига рамки считывания.

Функциональная значимость мутаций R396W, E322K, L409S и E143del была доказана [1]. Мутация R439C ранее не была описана, однако известна патогенная мутация R439H, локализованная в том же кодоне [13].

В большинстве случаев первые симптомы заболевания появляются в течение первых 6 мес жизни

ребенка на фоне назначения высоких или профилактических доз витамина D₃ и включают: отсутствие аппетита, потерю веса, мышечную гипотонию, изменение самочувствия (вялость или возбудимость), рвоту, склонность к запорам, нарушение сердечного ритма. Накопление кальция внутри клеток почечного эпителия, канальцев и в интерстициальной ткани почек приводит к формированию нефрокальциноза и МКБ [15, 16]. В последующем возможно развитие нефросклероза, протеинурии, артериальной гипертензии и хронической почечной недостаточности (ХПН). Персистирующая гиперкальциурия часто приводит к рецидивирующим инфекциям мочевой системы.

Возрастание уровня кальция в крови выше 3,5–4,0 ммоль/л сопровождается развитием гиперкальциемического криза. Характерны анорексия, неукротимая рвота, боли в животе, дегидратация, повышение температуры тела, резкая мышечная гипотония, тяжелые нарушения сердечного ритма, судороги, спутанность сознания вплоть до развития комы.

Лабораторные изменения у пациентов с ИИГ достаточно типичны. К основным диагностическим критериям относятся гиперкальциемия, гиперкальциурия в сочетании вторичным гипопаратиреозом, повышением уровня 1,25(OH)₂D₃, снижением уровня 24,25(OH)₂D₃ до неопределяемых значений, а также повышением соотношения 25(OH)D₃/24,25(OH)₂D₃. Экскреция фосфора с мочой, как правило, не нарушена. При этом E. Meusburger и соавт. [17] в 2013 г. у пациента с гомозиготной мутацией W210R в гене *CYP24A1* зарегистрировали умеренную фосфатурию и значительное повышение уровня фактора роста фибробластов 23 (FGF23). По мнению авторов, нарушение реадсорбции фосфора вследствие вторичного гипопаратиреоза, наряду с гиперкальциурией, играет значительную роль в камнеобразовании и может сохраняться даже после нормализации уровня кальция в крови. Генез повышения уровня FGF23 у пациента с ИИГ в настоящее время не ясен.

Среди наших пациентов типичные клинические проявления ИИГ в раннем возрасте (потеря массы тела, резкая вялость, рвота, запоры) были отмечены при мутациях E143del и R396W/L409S, что может быть связано с приемом более высокой дозы витамина D. В остальных случаях заболевание протекало бессимптомно, а поводом для исследования фосфорно-кальциевого обмена послужило наличие нефрокальциноза или МКБ. Обращает на себя внимание, что у **пациента 1** профилактическая доза витамина D не выходила за рекомендуемые пределы (500 МЕ/сут), при этом формирование нефрокальциноза было выявлено уже на первом году жизни ребенка.

Лечение пациентов с инфантильной гиперкальциемией является симптоматическим. Рекоменду-

ется исключить препараты, содержащие витамин D, ограничить употребление кальция с пищей, избегать солнечного и УФ-облучения, соблюдать оптимальный питьевой режим.

При повышении общего кальция крови до 3—3,5 ммоль/л назначаются инфузионная терапия, петлевые диуретики, глюкокортикоиды, бифосфонаты [1, 2]. В случае жизнеугрожающей гиперкальциемии рассматривается вопрос о гемодиализе [3].

В 2012 г. было описано успешное применение кетоконазола как ингибитора цитохромов P450 у взрослого пациента с ИИГ [14]. Известно, что кетоконазол снижает уровень $1,25(\text{OH})_2\text{D}_3$, что используется для коррекции гиперкальциемии при гиперпаратиреозе и грануломатозах. Однако длительное использование препарата ограничивается его гепатотоксичностью, а также риском развития надпочечниковой недостаточности и гипогонадизма.

У большинства наших пациентов нормализация уровня кальция в крови была достигнута на фоне исключения витамина D, ограничения кальция в пище, пероральной регидратации. В 2 случаях потребовалось проведение инфузионной терапии, в одном случае были назначены глюкокортикоиды. Однако, несмотря на нормализацию кальция в крови, сохраняющаяся гиперкальциурия сопряжена с риском развития камнеобразования, что требует регулярного контроля за содержанием кальция в моче.

Заключение

Безусловно, нельзя недооценивать отрицательное влияние дефицита витамина D, однако необхо-

димо помнить о ряде состояний, при которых назначение лечебных, а иногда и профилактических доз этого витамина приводит к тяжелым нарушениям фосфорно-кальциевого обмена.

Нарушение инактивации витамина D вследствие мутаций в гене *CYP24A1* является хотя и редким, но потенциально опасным состоянием, что требует от педиатров и детских эндокринологов индивидуального подхода к пациентам при проведении профилактики или лечения рахита.

Родители пациентов должны быть информированы о возможных симптомах, связанных с избытком витамина D, и своевременно сообщать о них лечащему врачу.

О возможности ИИГ у взрослых пациентов необходимо помнить в рамках дифференциальной диагностики состояний, сопровождающихся гиперкальциемией, гиперкальциурией и вторичным гипопаратиреозом, а также при выяснении причин формирования нефрокальциноза и/или МКБ в молодом возрасте.

ДОПОЛНИТЕЛЬНАЯ ИНФОРМАЦИЯ

Источники финансирования. Молекулярно-генетическое исследование было проведено при содействии фонда поддержки и развития филантропии КАФ.

Конфликт интересов. Авторы декларируют отсутствие явных и потенциальных конфликтов интересов, связанных с публикацией настоящей статьи.

Согласие пациентов. Пациенты/законные представители дали письменное информированное согласие на публикацию медицинских данных в рамках настоящей статьи.

ЛИТЕРАТУРА | REFERENCES

- Schlingmann KP, Kaufmann M, Weber S, et al. Mutations in *CYP24A1* and idiopathic infantile hypercalcemia. *N Engl J Med*. 2011;365(5):410-421. doi: 10.1056/nejmoa1103864
- Skalova S, Cerna L, Bayer M, et al. Intravenous pamidronate in the treatment of severe idiopathic infantile hypercalcemia. *Iran J Kidney Dis*. 2013;7(2):160-164.
- Lightwood R. *Idiopathic hypercalcaemia with failure to thrive-nephrocalcinosis*. Paper presented at: proceedings of the royal society of medicine. London; 1952.
- Creery RD, Neill DW. Idiopathic hypercalcaemia in infants with failure to thrive. *Lancet*. 1954;267(6829):110-114.
- Rhaney K, Mitchell RG. Idiopathic hypercalcaemia of infants. *Lancet*. 1956;270(6931):1028-1032.
- Hahn CN, Baker E, Laslo P, et al. Localization of the human vitamin D 24-hydroxylase gene (*CYP24*) to chromosome 20q13.2—>q13.3. *Cytogenet Cell Genet*. 1993;62(4):192-193.
- Annalora AJ, Goodin DB, Hong WX, et al. Crystal structure of *CYP24A1*, a mitochondrial cytochrome P450 involved in vitamin D metabolism. *J Mol Biol*. 2010;396(2):441-451. doi: 10.1016/j.jmb.2009.11.057
- Deluca HF. Metabolism of vitamin D: current status. *Am J Clin Nutr*. 1976;29(11):1258-1270.
- Reddy GS, Tserng KY. Calcitriol acid, end product of renal metabolism of 1,25-dihydroxyvitamin D₃ through C-24 oxidation pathway. *Biochemistry*. 1989;28(4):1763-1769.
- Prosser DE, Jones G. Enzymes involved in the activation and inactivation of vitamin D. *Trends Biochem Sci*. 2004;29(12):664-673. doi: 10.1016/j.tibs.2004.10.005
- Sakaki T, Kagawa N, Yamamoto K, Inouye K. Metabolism of vitamin D₃ by cytochromes P450. *Front Biosci*. 2005;10:119-134.
- Jones G, Prosser DE, Kaufmann M. 25-hydroxyvitamin D-24-hydroxylase (*CYP24A1*): its important role in the degradation of vitamin D. *Arch Biochem Biophys*. 2012;523(1):9-18. doi: 10.1016/j.abb.2011.11.003
- Nesterova G, Malicdan MC, Yasuda K, et al. 1,25-(OH)₂D-24 hydroxylase (*CYP24A1*) deficiency as a cause of nephrolithiasis. *Clin J Am Soc Nephrol*. 2013;8(4):649-657. doi: 10.2215/cjn.05360512
- Tebben PJ, Milliner DS, Horst RL, et al. Hypercalcemia, hypercalciuria, and elevated calcitriol concentrations with autosomal dominant transmission due to *CYP24A1* mutations: effects of ketoconazole therapy. *J Clin Endocrinol Metab*. 2012;97(3):E423-427. doi: 10.1210/jc.2011-1935
- Dinour D, Beckerman P, Ganon L, et al. Loss-of-function mutations of *CYP24A1*, the vitamin D 24-hydroxylase gene, cause

- long-standing hypercalciuric nephrolithiasis and nephrocalcinosis. *J Urol.* 2013;190(2):552-557. doi: 10.1016/j.juro.2013.02.3188
16. Sayer JA, Hogg P, Rice SJ, et al. Searching for CYP24A1 mutations in cohorts of patients with calcium nephrolithiasis. *OA Nephrology.* 2013;1(1). doi: 10.13172/2053-0293-1-1-525
17. Meusburger E, Mundlein A, Zitt E, et al. Medullary nephrocalcinosis in an adult patient with idiopathic infantile hypercalcaemia and a novel CYP24A1 mutation. *Clin Kidney J.* 2013;6(2):211-215. doi: 10.1093/ckj/sft008
18. Fencel F, Blahova K, Schlingmann KP, et al. Severe hypercalcemic crisis in an infant with idiopathic infantile hypercalcemia caused by mutation in CYP24A1 gene. *Eur J Pediatr.* 2013;172(1):45-49. doi: 10.1007/s00431-012-1818-1

ИНФОРМАЦИЯ ОБ АВТОРАХ

*Тихонович Юлия Викторовна — к.м.н., старший научный сотрудник [Yulia V. Tikhonovich, MD, PhD]; адрес: ул. Дмитрия Ульянова, д.11, 117036, Москва, Россия [address: 11 Dm.Ulyanova street, 117036 Moscow, Russia]; e-mail: yuliatikhonovich@mail.ru; eLibrary SPIN: 6492-6790; ORCID: <http://orcid.org/0000-0001-7747-6873>

Колодкина Анна Александровна — к.м.н., старший научный сотрудник [Anna A. Kolodkina, MD, PhD]; e-mail: anna_kolodkina@mail.ru; ORCID: <http://orcid.org/0000-0001-7736-5372>

Калинченко Наталья Юрьевна — к.м.н., ведущий научный сотрудник [Natalya Y. Kalinchenko, MD, PhD]; e-mail: kalinnat@rambler.ru; eLibrary SPIN: 6727-9653; ORCID: <http://orcid.org/0000-0002-2000-7694>

Голубкина Юлия Юрьевна — научный сотрудник [Yulia Y. Golubkina, MD]; e-mail: dr.golubkina@gmail.com; eLibrary SPIN: 6110-0865; ORCID: <http://orcid.org/0000-0002-0270-4429>

Куликова Кристина Сергеевна [Kristina S. Kulikova, MD]; Email: kristinakulikova87@gmail.com; eLibrary SPIN: 4931-5238; ORCID: <http://orcid.org/0000-0002-0434-9088>

Савельева Лариса Викторовна — к.м.н., зав. отделением терапии эндокринопатий [Larisa V. Savelieva, MD, PhD]; e-mail: slv63@mail.ru; eLibrary SPIN: 1452-8793; ORCID: <http://orcid.org/0000-0002-2808-4846>

Рожинская Людмила Яковлевна — д.м.н., проф., главный научный сотрудник отделения нейроэндокринологии [Liudmila Y. Rozhinskaya, MD, PhD, Professor]; e-mail: rozhinskaya@rambler.ru; eLibrary SPIN: 5691-7775; ORCID: <http://orcid.org/0000-0001-7041-0732>

Костик Михаил Михайлович — к.м.н., доц. кафедры госпитальной педиатрии [Mikhail M. Kostik, MD, PhD, Assistance professor]; e-mail: kost-mikhail@yandex.ru; eLibrary SPIN: 7257-0795; ORCID: <http://orcid.org/0000-0002-1180-8086>

Тюльпаков Анатолий Николаевич — д.м.н., заведующий отделением наследственных эндокринопатий [Anatoliy N. Tyulpakov, MD, PhD]; e-mail: ant@endocrincentr.ru; eLibrary SPIN: 8396-1798; ORCID: <http://orcid.org/0000-0001-8500-4841>

КАК ЦИТИРОВАТЬ:

Тихонович Ю.В., Колодкина А.А., Куликова К.С., Голубкина Ю.Ю., Калинченко Н.Ю., Савельева Л.В., Костик М.М., Рожинская Л.Я., Тюльпаков А.Н. Идиопатическая гиперкальциемия детей грудного возраста. Описание клинических случаев, обзор литературы // Проблемы эндокринологии. — 2017. — Т. 63. — №1. — С. 51-57. doi: 10.14341/probl201763151-57

Получена: 03.10.2016. Одобрена: 28.12.2016. Опубликовано online: 22.02.2017.

TO CITE THIS ARTICLE:

Tikhonovich YV, Kolodkina AA, Kulikova KS, Golubkina YY, Kalinchenko NY, Savelieva LV, Kostik MM, Rozhinskaya LY, Tyulpakov AN. Idiopathic infantile hypercalcemia. Clinical cases and review. *Problems of Endocrinology.* 2017;63(1):51-57. doi: 10.14341/probl201763151-57

Received: 03.10.2016. Accepted: 28.12.2016. Published online: 15.02.2017.