Пластическая хирургия и эстетическая медицина
2026, №4, вып. 2, с. 68–73
https://doi.org/10.17116/plast.hirurgia202604268
URL: https://www.mediasphera.ru/issues/plasticheskaya-khirurgiya-i-esteticheskaya-meditsina/2026/4-2/1268673462026022068

Plastic Surgery and Aesthetic Medicine
2026, no 4, issue 2, pp. 68–73

Диагностика и хирургическое лечение лимфатического отека лица после введения филлеров: клинический пример

© Александр Сергеевич Денисенко[1], Владимир Юрьевич Ивашков[1], Александр Владимирович Колсанов[1], Елена Викторовна Вербо[2]

[1]ФГБОУ ВО «Самарский государственный медицинский университет» Минздрава России, Самара, Россия;
[2]ФГБОУ ДПО «Российская медицинская академия непрерывного профессионального образования» Минздрава России, Москва, Россия

РЕЗЮМЕ

Вторичный лимфатический отек области лица — патология, зачастую встречающаяся у пациентов после комплексного лечения онкологических заболеваний области головы и шеи, однако в последнее время в связи с возрастающим интересом к эстетическим инъекционным и пластическим вмешательствам увеличилось число пациентов с лимфостазом лица после данных процедур. В последнее время в научных работах этой проблеме придается все большее значение. Описаны случаи возникновения вторичного лимфатического отека лица после введения филлеров, выполнения пластических операций на лице, таких как ритидэктомия, подтяжка средней трети лица, шейный лифтинг. Современные протоколы диагностики отека позволяют выявлять заболевание на ранней стадии и выполнять своевременное хирургическое лечение. В данной статье нами представлен опыт диагностики и лечения вторичного лимфатического отека области лица у пациента после введения филлеров. В качестве лечения было выполнено формирование микрохирургического лимфовенозного анастомоза в области носослезной борозды и проведена верхняя блефаропластика. Послеоперационный результат оценен через 6 мес после операции. Получен хороший эстетический и функциональный результат.

Ключевые слова: *лимфатический отек лица, ятрогенный лимфостаз, лимфедема после филлеров, пластические операции на лице, осложнения.*

ИНФОРМАЦИЯ ОБ АВТОРАХ:

Денисенко А.С. — https://orcid.org/0000-0002-6791-2237; e-mail: allexander.pafem@gmail.com
Ивашков В.Ю. — https://orcid.org/0000-0003-3872-7478; e-mail: v.yu.ivashkov@samsmu.ru
Колсанов А.В. — https://orcid.org/0000-0002-4144-7090; e-mail: a.v.kolsanov@samsmu.ru
Вербо Е.В. — https://orcid.org/0000-0001-9843-5026; e-mail: plasticrmapo@gmail.com
Автор, ответственный за переписку: Денисенко Александр Сергеевич — e-mail: allexander.pafem@gmail.com

КАК ЦИТИРОВАТЬ:

Денисенко А.С., Ивашков В.Ю., Колсанов А.В., Вербо Е.В. Диагностика и хирургическое лечение лимфатического отека лица после введения филлеров: клинический пример. *Пластическая хирургия и эстетическая медицина*. 2026;4-2:68–73.
https://doi.org/10.17116/plast.hirurgia202604268

Diagnosis and surgical treatment of facial lymphedema following filler injection

© A.S. Denisenko[1] , V.Yu. Ivashkov[1], A.V. Kolsanov[1], E.V. Verbo[2]

[1]Samara State Medical University, Samara, Russia;
[2]Russian Medical Academy of Continuous Professional Education, Moscow, Russia

ABSTRACT

Secondary facial lymphedema is common after complex treatment for head and neck malignancies. However, the number of patients with facial lymphedema has recently increased after aesthetic injectable and plastic procedures due to great interest in such interventions. This issue became widespread in the literature. There were cases of secondary facial lymphedema after filler injections and facial plastic surgeries, including rhytidectomy, midface lift and neck lift. Current diagnostic protocols for edema enable early detection of disease and timely surgical intervention. In this article, we present our experience in diagnosis and treatment of secondary facial lymphedema after filler injection. Treatment comprised of microsurgical lymphovenous anastomosis within nasolacrimal groove and upper blepharoplasty. Postoperative outcome was assessed in 6 months after surgery, and favorable aesthetic and functional result was achieved.

Keywords: *facial lymphedema, iatrogenic lymphostasis, post-filler lymphedema, facial plastic surgery, complications.*

INFORMATION ABOUT THE AUTHORS:

Denisenko A.S. — https://orcid.org/0000-0002-6791-2237; e-mail: allexander.pafem@gmail.com
Ivashkov V.Yu. — https://orcid.org/0000-0003-3872-7478; e-mail: v.yu.ivashkov@samsmu.ru
Kolsanov A.V. — https://orcid.org/0000-0002-4144-7090; e-mail: a.v.kolsanov@samsmu.ru
Verbo E.V. — https://orcid.org/0000-0001-9843-5026; e-mail: plasticrmapo@gmail.com
Corresponding author: Denisenko A.S. — e-mail: allexander.pafem@gmail.com

TO CITE THIS ARTICLE:
Denisenko AS, Ivashkov VYu, Kolsanov AV, Verbo EV. Diagnosis and surgical treatment of facial lymphedema following filler injection. *Plastic Surgery and Aesthetic Medicine.* 2026;4-2:68–73. (In Russ.). https://doi.org/10.17116/plast.hirurgia202604268

Введение

Лимфатический отек — хроническое, медленно прогрессирующее заболевание, характеризующееся нарушением физиологического тока лимфатической жидкости и, как следствие, накоплением лимфы в тканях, что клинически проявляется как отек. В зависимости от этиологии лимфатический отек может затрагивать различные области тела, к примеру верхнюю или нижнюю конечность, область груди, лица и другие. В отличие от транзиторных воспалительных или позиционных отеков лимфатический отек имеет стойкий характер и приводит к необратимым структурным изменениям тканей, таким как фибротические процессы кожи и подкожно-жировой клетчатки, адипогенез, что впоследствии может приводить к выраженной деформации контуров тела [1]. В области лица такие изменения тканей сопряжены не только со значительными эстетическими нарушениями, но и с функциональными расстройствами, к примеру с ограничением полей зрения, трудностями в речи и приеме пищи, что, в свою очередь, значительно снижает качество жизни данной категории пациентов [2].

В большинстве случаев лимфатический отек лица является последствием комплексного лечения онкологических заболеваний области головы и шеи. По данным ряда клинических исследований, частота развития этого осложнения варьирует в пределах от 12% до 90% [3, 4]. Однако в последние несколько лет все большее внимание специалистов привлекает проблема ятрогенного лимфатического отека данной области, ассоциированного с возрастающим интересом к эстетическим инъекционным и хирургическим вмешательствам. В исследовании 2026 г. E. Rahman и соавт. моделировали биомеханическое взаимодействие «филлер — ткань — лимфатический сосуд» и пришли к выводу, что компрометация лимфатического оттока возникает при значительно меньших объемах вводимого филлера, традиционно считающихся безопасными. Изменение лимфотока регистрируется уже при введении 0,2 мл филера, при введении в объеме 0,4 мл исследователи отметили компрессию просвета лимфатических коллекторов до 25—30%, критическая обструкция достигается при введении 0,93 мл филлера. Среди зон лица, наиболее уязвимых в отношении компрессии лимфатических сосудов при введении филлера, авторы выделили область носослезной борозды и малярную область. В данных зонах обструкция лимфатических коллекторов достигается при введении 0,54 мл гиалуроновой кислоты или 0,41—0,43 мл гидроксиапатита кальция [5]. Иногда изменения в лимфатической системе, связанные с введением филлера, не проявляют себя клинически, однако длительно существующее субклиническое нарушение тока лимфатической жидкости может манифестировать спустя годы после процедуры в виде развернутой картины лимфатического отека [5, 6]. Механизм данного феномена носит комплексный характер и включает как прямое механическое сдавление лимфатических коллекторов материалом филлера, так и индукцию локального хронического воспаления с развитием гиперчувствительности замедленного типа [7].

Пластические операции на лице, в частности ритидэктомия (фейслифтинг), также ассоциированы с риском развития вторичного лимфостаза. В исследовании R.A. Meade и соавт. оценивалось влияние техники фейслифтинга на выраженность и длительность послеоперационного отека, при этом проводилось сравнение между такими техниками, как подкожная диссекция с пликацией поверхностной мышечно-апоневротической системы (Superficial Musculoaponeurotic System — SMAS), подкожная диссекция со SMAS-эктомией и высокий SMAS-фейслифтинг (композитный). Авторы пришли к выводу, что все три техники ритидэктомии вызывали выраженное и сопоставимое по степени временное нарушение лимфатического оттока. Глубина диссекции не влияла на выраженность послеоперационного отека в той мере, как это предполагалось ранее. В работе было отмечено частичное восстановление лимфатических путей через 3 мес после операции, полное же возвращение к исходному паттерну лимфатического дренажа наблюдалось через 6 мес, независимо от использованной хирургической техники. Основной вывод: не глубина, а площадь диссекции мягких тканей является наиболее значимым фактором, определяющим выраженность послеоперационного отека [8]. В другом исследовании A.A. Mottura описывает основные изменения путей лимфооттока области лица после выполнения фейслифтинга: после подъема и мобилизации кожных лоскутов направление тока лимфатической жидкости разворачивается к медиальной части лица — туда, где находятся основания лоскутов. Это обстоятельство имеет прямое клиническое значение: любые дополнительные вмешательства в медиальной зоне лица (например, блефаропластика или ринопластика) травмируют ткани в зоне, куда устремляется отток от мобилизованных лоскутов, создавая дополнительное препятствие и тем самым значительно увели-

чивая выраженность отека и его продолжительность. Более того, выполнение платизмопластики в сочетании с фейслифтингом увеличивает венозное давление в области лица, что способно усугубить проявления отека [9].

Таким образом, независимо от этиологии, ключевым звеном патогенеза вторичного лимфостаза области лица является повреждение лимфатического русла, что обусловливает необходимость точной топической диагностики и выбора адекватной лечебной тактики у данной категории пациентов.

Диагностика и современные подходы к лечению лимфатических отеков лица

Для диагностики лимфатического отека и определения функционального состояния лимфатической системы лица необходимо применение высокоинформативных методов визуализации. Клиническая оценка, безусловно, является неотъемлемой частью в постановке диагноза, однако ее возможностей недостаточно для определения степени нарушения лимфотока и планирования оперативного лечения. Среди инструментальных методов диагностики наиболее информативный метод — флуоресцентная лимфография с индоцианином зеленым (indocyanine green — ICG). С ее помощью в режиме реального времени возможно оценить состояние лимфатической системы лица, что позволяет составить план лечения [10, 11].

Современная стратегия лечения лимфатического отека лица предполагает мультидисциплинарный этапный подход. Консервативная терапия, включающая мануальный лимфодренажный массаж, компрессионную терапию и физические



Рис. 1. **Внешний вид пациентки *О.* 38 лет. Вторичный лимфостаз правой половины лица ISL-2.**

а — вид анфас; б — вид в три четверти; в — вид в профиль.

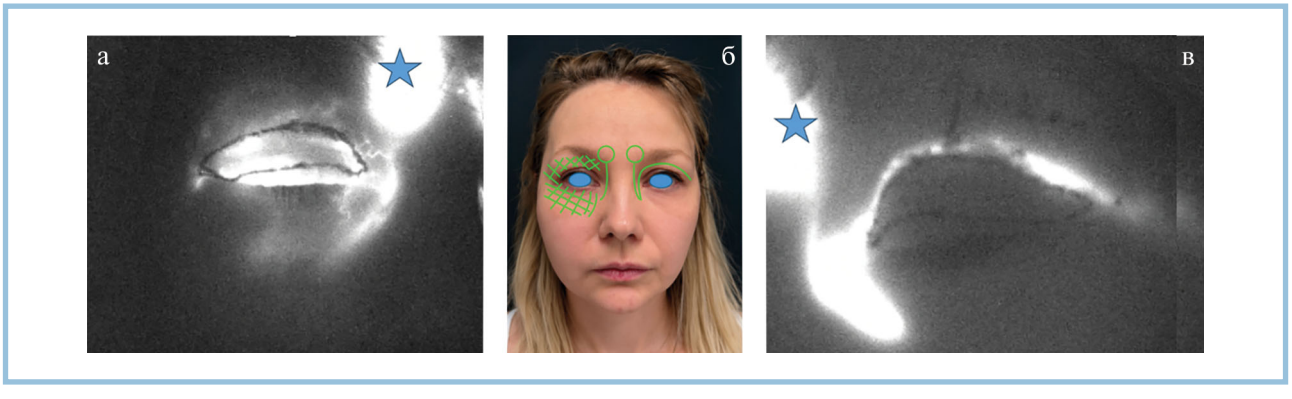

Рис. 2. **Выполнение флуоресцентной ICG-лимфографии.**

а — правая периорбитальная зона: слепо заканчивающийся лимфатический коллектор в области носослезной борозды, ретикулярный и диффузный типы распределения контраста в области век. Звездой отмечена точка введения контраста в области надбровной дуги справа; б — схематическая картина лимфатической системы периорбитальных областей, полученная при выполнении лимфографии; в — левая периорбитальная зона: лимфатический коллектор, идущий в носослезной борозде, меняющий свой ход на 180° и в дальнейшем проходящий через область верхнего века.

упражнения, остается первой линией, однако ее эффективность при локализации отека в области лица существенно ограниченна вследствие анатомических особенностей. Важным компонентом комплексного лечения являются реконструктивные (физиологические) вмешательства, среди которых ведущая роль принадлежит формированию микрохирургических лимфовенозных анастомозов (ЛВА). Методика ЛВА, первоначально разработанная для лечения лимфатического отека конечностей [12], в последние годы с успехом применяется и для лечения вторичного лимфостаза лица и периорбитальной области. Ключевым фактором успеха ЛВА является тщательный предоперационный отбор пациентов с использованием ICG-лимфографии, которая позволяет определить локализацию и функциональную состоятельность лимфатических коллекторов [13—16].

Таким образом, точная диагностика с помощью ICG-лимфографии и комбинация консервативных и хирургических методов лечения формируют патогенетически обоснованный и высокоэффективный метод комплексного лечения вторичного лимфатического отека лица.

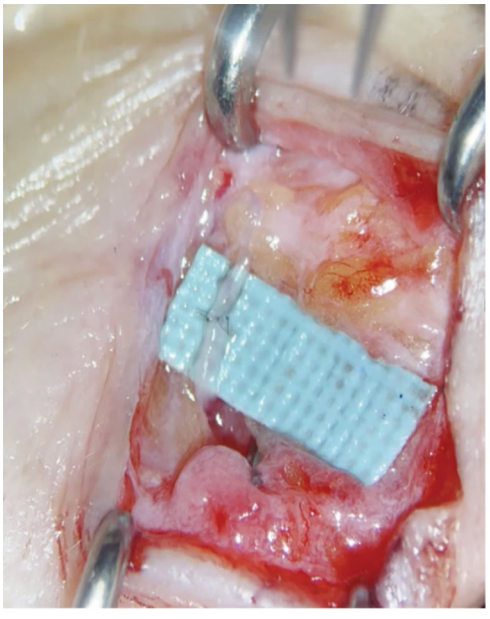

Рис. 3. **Сформированный микрохирургический лимфовенозный анастомоз в области правой носослезной борозды.**

Клинический пример

Пациентка *О.*, 38 лет. Состояние после введения филлеров в область носослезных борозд с двух сторон в 2017 г. Стала отмечать отечность периорбитальной области, правой половины лица с 2021 г. В 2024 г. обратилась за консультативной помощью **(рис. 1)**. Пациентке проведена флуоресцентная лимфография. Индоцианин зеленый введен в область надбровных дуг в объеме по 0,1 мл с обеих сторон. По данным лимфографии на правой половине лица мы отметили медиальный лимфатический коллектор, заканчивающийся слепо в области носослезной борозды. В правой периорбитальной области отмечено нарушение лимфатического тока по типу ретикулярного и диффузного типов распределения контраста, а также отсутствие латерального лимфатического трак-



Рис. 4. **Внешний вид пациентки *О.* 38 лет. Ранний послеоперационный результат — на 14-е сутки после проведенного лечения.**
а — вид анфас; б — вид в три четверти; в — вид в профиль.



Рис. 5. **Внешний вид пациентки *О.* 38 лет. Вторичный лимфостаз правой половины лица ISL-2. Состояние через 6 мес после хирургического лечения в объеме: формирование микрохирургического лимфовенозного анастомоза в области правой носослезной борозды, верхняя блефаропластика.**

а — вид анфас; б — вид в три четверти; в — вид в профиль.

та, в норме направляющегося в предушные лимфоузлы. На левой половине лица отмечен линейный тип распределения контраста. Медиальный лимфатический коллектор располагается в области носослезной борозды, затем изменяет свой ход, разворачиваясь на 180°, проходит в области верхнего века и впадает в предушные лимфоузлы **(рис. 2)**. На основании данных анамнеза, клинического осмотра, данных флуоресцентной лимфографии выставлен диагноз: вторичный лимфостаз правой половины лица ISL-2.

Принято решение о выполнении хирургического лечения в следующем объеме: формирование микрохирургического лимфовенозного анастомоза в правой носослезной борозде **(рис. 3)**, верхняя блефаропластика.

Оценка раннего послеоперационного результата проводилась на 14-е сутки после операции **(рис. 4)**, а контрольная оценка — через 6 мес после вмешательства. По данным контрольной лимфографии отмечена положительная динамика: пассаж лимфы через сформированный анастомоз сохранен, что свидетельствует о его состоятельности и проходимости. В области верхнего века и нижнего века наблюдается уменьшение выраженности ретикулярного типа распределения контраста. Пациентка отмечает редукцию отека **(рис. 5)**.

Заключение

Вторичный лимфатический отек лица после выполнения эстетических инъекционных и пластических операций довольно редко встречается в повседневной практике, однако это осложнение при его возникновении существенно снижает качество жизни пациента. Современные методы диагностики и лечения лимфатического отека позволяют точно определить степень и объем поражения лимфатической системы и оказать своевременную эффективную помощь при данной патологии.

Участие авторов:
Ивашков В.Ю., Колсанов А.В., Вербо Е.В. — разработка концепции и дизайна исследования, научное редактирование.
Денисенко А.С. — обзор публикаций по теме статьи, написание текста статьи, сбор и обработка материала.

Финансирование. Исследование не имело спонсорской поддержки.
Funding. The study had no sponsorship.

Авторы заявляют об отсутствии конфликта интересов.
The authors declare no conflicts of interest.

ЛИТЕРАТУРА/REFERENCES

1. Jaszkul KM, Farrokhi K, Castanov V. Global impact of lymphedema on quality of life and society. *European Journal of Plastic Surgery*. 2023; 46:901-913. https://doi.org/10.1007/s00238-023-02094-w
2. Grigorean A, Voci D, Farmakis IT, Hobohm L, Keller K, Kucher N, Luchsinger I, Micieli E, Schievano E, Barco S, Fedeli U. Prevalence of Lymphedema Using Large Data Sets: An Epidemiological Analysis in the United States and in Italy. *Lymphology*. 2023;56(4):178-187. PMID: 39207410.

3. Anand A, Balasubramanian D, Subramanian N, Murthy S, Limbachiya S, Iyer S, Thankappan K, Sharma M. Secondary lymphedema after head and neck cancer therapy: A review. *Lymphology*. 2018;51(3):109-118. PMID: 30422433.

4. Letellier ME, Ibrahim M, Towers A, Chaput G. Incidence of lymphedema related to various cancers. *Med Oncol*. 2024 Sept 17;41(10):245. PMID: 39289260; PMCID: PMC11408551.
https://doi.org/10.1007/s12032-024-02441-2

5. Rahman E, Michon A, Rao P, Ioannidis S, Sayed K, Pilipp-Dormston WG, Webb WR, Carruthers JDA, Wu WTL. Filler-Induced Lymphatic Compromise: In Silico Modelling of Facial Safety Thresholds and Injection Techniques. *Aesthetic Plast Surg*. 2026 Mar;50(5):2123-2144. Epub 2026 Feb 09. PMID: 41663768.
https://doi.org/10.1007/s00266-026-05671-z

6. Maamari SA, Vansteelant G, Appan S, D'Souza A. Effect of Facial Fillers on Post-rhinoplasty edema: A Hypothesis Based on Literature Review. *Facial Plast Surg*. 2025 Oct;41(5):689-694. Epub 2024 Nov 12. PMID: 39532285.
https://doi.org/10.1055/a-2466-1407

7. Phondge V, Dornbrand-Lo M, Deshpande P, Wong AK. Beyond Swelling: A Review of Postoperative Lymphedema in Aesthetic Surgery. *Lymphatics*. 2025;3(3):26.
https://doi.org/10.3390/lymphatics3030026

8. Meade RA, Teotia SS, Griffeth LK, Barton FE. Facelift and patterns of lymphatic drainage. *Aesthet Surg J*. 2012 Jan;32(1):39-45. Erratum in: *Aesthet Surg J*. 2012 Mar 01;32(3):368. PMID: 22231411.
https://doi.org/10.1177/1090820X11430683

9. Mottura AA. Face lift postoperative recovery. *Aesthetic Plast Surg*. 2002 May-June;26(3):172-180. PMID: 12140694.
https://doi.org/10.1007/s00266-001-0029-3

10. Nagy BI, Mohos B, Tzou CJ. Imaging Modalities for Evaluating Lymphedema. *Medicina (Kaunas)*. 2023 Nov 16;59(11):2016. PMID: 38004065; PMCID: PMC10673374.
https://doi.org/10.3390/medicina59112016

11. Thermozier S, Heinze K, Lee DK. A Protocol and Literature Review for Indocyanine Green in the Assessment of Periorbital and Facial Lymphatics. *Practical Dermatology*. 2023 Dec;2023(12):49-51.

12. Ивашков В.Ю., Соболевский В.А., Егоров Ю.С. Современные аспекты оперативного лечения лимфатических отеков верхних конечностей у пациентов после комплексного лечения рака молочной железы. *Саркомы костей, мягких тканей и опухоли кожи*. 2016;(1):70-75.
Ivashkov VYu, Sobolevskiy VA, Egorov YuS. Sovremennye aspekty operativnogo lecheniya limfaticheskikh otekov verkhnikh konechnostej u patsientov posle kompleksnogo lecheniya raka molochnoj zhelezy. *Sarkomy kostej, myagkikh tkanej i opukholi kozhi*. 2016;(1):70-75. (In Russ.).

13. Imholz C, Schaller C, Watson JA, Zurfluh CE, Grigorean A, Lindenblatt N. Robotic-assisted lymphovenous anastomosis to treat periorbital lymphedema and systematic review of lymphatic reconstruction of face and neck lymphedema. *J Robot Surg*. 2025 July 12;19(1):380. PMID: 40650682; PMCID: PMC12255657.
https://doi.org/10.1007/s11701-025-02552-6

14. Inatomi Y, Yoshida S, Kamizono K, Hanada M, Yasumatsu R, Kadota H. Successful treatment of severe facial lymphedema by lymphovenous anastomosis. *Head Neck*. 2018 July;40(7):E73-E76. Epub 2018 May 13. PMID: 29756392.
https://doi.org/10.1002/hed.25206

15. Cha HG, Hyun DY, Park ES, Choi CY, Nam SM. Successful Treatment of Primary Eyelid Lymphedema by Periorbital Lymphovenous Anastomosis: A Case Report. *Arch Plast Surg*. 2024 Dec 27;52(2):110-115. PMID: 40083614; PMCID: PMC11896721.
https://doi.org/10.1055/s-0044-1792168

16. Ивашков В.Ю., Горбачева О.Ю., Соболевский В.А., Копытич И.В. Хирургическая коррекция лимфостаза верхней конечности III степени после комплексного лечения рака молочной железы. *Пластическая хирургия и эстетическая медицина*. 2021;(3):16-22.
Ivashkov VYu, Gorbacheva OYu, Sobolevskiy VA, Kopytich IV. Surgical correction of upper limb lymphedema ISL stage III following complex treatment of breast cancer. *Plastic Surgery and Aesthetic Medicine*. 2021;(3):16-22. (In Russ., In Engl.).
https://doi.org/10.17116/plast.hirurgia202103116

Поступила 24.04.2026
Received 24.04.2026
Принята к печати 27.07.2026
Accepted 27.07.2026