Пластическая хирургия и эстетическая медицина
2026, №4, вып. 2, с. 59–67
https://doi.org/10.17116/plast.hirurgia202604259
URL: https://www.mediasphera.ru/issues/plasticheskaya-khirurgiya-i-esteticheskaya-meditsina/2026/4-2/1268673462026022059

Plastic Surgery and Aesthetic Medicine
2026, no 4, issue 2, pp. 59–67

Остеостимулирующая репарация костной ткани нижней челюсти в эксперименте

© Вячеслав Юрьевич Михайличенко[1, 2], Дмитрий Сергеевич Паршин[3], Надежда Леонидовна Куликова[1, 2], Нариман Эскандерович Каракурсаков[1, 2], Олег Филиппович Безруков[1, 2], Павел Алексеевич Татарчук[1, 2]

[1]Ордена Трудового Красного Знамени Медицинский институт им. С.И. Георгиевского ФГАОУ ВО «Крымский федеральный университет им. В.И. Вернадского», Симферополь, Россия;
[2]Многопрофильная клиническая больница Святителя Луки ФГАОУ ВО «Крымский федеральный университет им. В.И. Вернадского», Симферополь, Россия;
[3]ФГБОУ ВО «Астраханский государственный медицинский университет» Минздрава России, Астрахань, Россия

РЕЗЮМЕ

Цель. Сравнительная оценка результативности комбинированного использования материала гидроксиапатит (ГОА) в сочетании с адсорбированными мезенхимальными стволовыми (стромальными) клетками (МСК) с целью улучшения репаративных процессов в костной ткани челюсти у крыс.

Материал и методы. Эксперимент проведен на 50 крысах, которым костный дефект нижней челюсти замещался препаратом ГОА с адгезированными на нем МСК, выделенными из костного мозга. Результаты сравнивались с результатами у животных контрольной группы, у которых применялся только ГОА (n=50), и у интактных животных (n=35). В сроки до 120 сут исследовали воспалительную и регенеративную клеточную реакцию.

Результаты. Исследование показало, что уже на 3-й час большинство МСК адгезировали на носители и приобретали вытянутую форму. На 10-е сутки эксперимента костный дефект был заполнен волокнистой соединительной тканью с лимфоцитами, макрофагами и сегментоядерными лейкоцитами. При имплантации ГОА+МСК на 30-е сутки эксперимента отмечено ускоренное превращение остеобластов в остеоциты и более быстрое формирование первичного остеона и гаверсовых каналов. Также формирование первичной костной мозоли у крыс экспериментальной группы к 30-м суткам наблюдения происходило с большей скоростью, чем у животных контрольной группы. Сравнительный анализ общей площади регенерата (ретикулофиброзной костной ткани) показал, что в экспериментальной группе площадь регенерата оказалась в 3,4 раза больше, чем в контрольной группе (p≤0,05).

Заключение. В экспериментальных условиях применение остеопластического материала гидроксиапатит, обогащенного мезенхимальными стволовыми клетками, демонстрирует результативную синергию, направленную на улучшение регенеративных процессов костной ткани нижней челюсти и ослабление воспалительного ответа в окружающих тканях.

Ключевые слова: *мезенхимальные стволовые клетки, гидрооксиапатит, репарация, костная ткань, нижняя челюсть, остеобласты, остеокласты.*

ИНФОРМАЦИЯ ОБ АВТОРАХ:
Михайличенко В.Ю. — https://orcid.org/0000-0003-4204-5912
Паршин Д.С. — https://orcid.org/0000-0002-1050-7716
Куликова Н.Л. — https://orcid.org/0009-0007-0068-5272
Каракурсаков Н.Э. — https://orcid.org/0000-0002-6691-9349
Безруков О.Ф. — https://orcid.org/0000-0002-0161-8959
Татарчук П.А. — https://orcid.org/0000-0002-9037-4246
Автор, ответственный за переписку: Михайличенко Вячеслав Юрьевич — e-mail: pancreas1978@mail.ru

КАК ЦИТИРОВАТЬ:
Михайличенко В.Ю., Паршин Д.С., Куликова Н.Л., Каракурсаков Н.Э., Безруков О.Ф., Татарчук П.А. Остеостимулирующая репарация костной ткани нижней челюсти в эксперименте. *Пластическая хирургия и эстетическая медицина*. 2026;4-2:59–67. https://doi.org/10.17116/plast.hirurgia202604259

Osteostimulative repair of mandibular bone tissue in experimental model

© V.Yu. Mykhaylichenko[1, 2], D.S. Parshin[3], N.L. Kulikova[1, 2], N.E. Karakursakov[1, 2], O.F. Bezrukov[1, 2], P.A. Tatarchuk[1, 2]

[1]Georgievsky Medical Institute, Vernadsky Crimean Federal University, Simferopol, Russia;
[2]St. Luke Multi-Field Clinical Hospital, Vernadsky Crimean Federal University, Simferopol, Russia;
[3]Astrakhan State Medical University, Astrakhan, Russia

ABSTRACT

Objective. To compare the effectiveness of hydroxyapatite (HA) combined with adsorbed mesenchymal stem cells (MSCs) to improve reparative processes in jaw bone tissue in rats.

Material and methods. The experiment included 50 rats with lower jaw defect. The last one was replaced with HA and adsorbed MSCs harvested from bone marrow. We compared results with the control group (HA alone, *n*=50) and intact animals (*n*=35). Cellular inflammatory and regenerative response was examined up to 120 days.
Results. By the 3rd hour, most MSCs adhered to the carriers and acquired an elongated shape. By the 10th day, bone defect was filled with fibrous connective tissue containing lymphocytes, macrophages, and segmented neutrophils. HA+MSCs implantation was followed by accelerated transformation of osteoblasts into osteocytes and faster formation of primary osteon and Haversian canals (after 30 days). In addition, formation of primary bone callus in the experimental group was faster than in the control group by the 30th day. Analysis of total area of regenerate (reticulo-fibrous bone tissue) showed that regenerate area was 3.4 times larger in the experimental group ($p<0.05$).
Conclusion. In experimental conditions, hydroxyapatite osteoplastic material enriched with mesenchymal stem cells demonstrates effective synergy aimed at improvement of mandibular regeneration and reduction of inflammatory response in surrounding tissues.

Keywords: *mesenchymal stem cells, hydroxyapatite, repair, bone tissue, mandible, osteoblasts, osteoclasts.*

INFORMATION ABOUT THE AUTHORS:
Mykhaylichenko V.Yu. — https://orcid.org/0000-0003-4204-5912
Parshin D.S. — https://orcid.org/0000-0002-1050-7716
Kulikova N.L. — https://orcid.org/0009-0007-0068-5272
Karakursakov N.E. — https://orcid.org/0000-0002-6691-9349
Bezrukov O.F. — https://orcid.org/0000-0002-0161-8959
Tatarchuk P.A. — https://orcid.org/0000-0002-9037-4246
Corresponding author: Mikhailichenko V.Yu. — e-mail: pancreas1978@mail.ru

TO CITE THIS ARTICLE:
Mykhaylichenko VYu, Parshin DS, Kulikova NL, Karakursakov NE, Bezrukov OF, Tatarchuk PA. Osteostimulative repair of mandibular bone tissue in experimental model. *Plastic Surgery and Aesthetic Medicine.* 2026;4-2:59–67. (In Russ.).
https://doi.org/10.17116/plast.hirurgia202604259

Репарация тканей представляет собой динамическое взаимодействие катаболических и анаболических процессов, обусловливающее как функциональные, так и структурные аберрации [1]. В современной научной литературе все большую популярность приобретает понятие «регенеративная медицина», обозначающее потенциал активации реституции утраченных функций органов и тканей. Данная концепция базируется на прогрессе, достигнутом в биологических и медицинских исследованиях стволовых клеток, открывающих перспективы для клеточной и тканевой трансплантации при различных патологиях. Особое внимание уделяется мезенхимальным стволовым (стромальным) клеткам (МСК), в особенности аутологичным, вовлеченным в репаративную регенерацию тканей [2, 3].

На протяжении более чем тридцати лет мезенхимальные стромальные МСК являются значимым объектом научного интереса [4]. Первоначально выделенные из костного мозга, впоследствии МСК были обнаружены в периваскулярном микроокружении *in vivo* [5, 6]. Данная периваскулярная локализация объясняет широкое распространение МСК и возможность их выделения из различных тканей, включая васкуляризированные органы и ткани: жировую ткань, хрящевую ткань суставов, головной мозг, ткани зубов, эндометрий, менструальную кровь, дерму, а также перинатальные ткани и органы, такие как амниотическая жидкость, амнион, плацента, вартонов студень, ткань пупочного канатика и пуповинная кровь [7].

Международное общество клеточной терапии разработало минимальные критерии для идентификации МСК, включающие: (1) морфологию, сходную с фибробластами; (2) способность к адгезии на пластиковых поверхностях; (3) трехлинейную дифференцировку в остеобласты, адипоциты и хондроциты; (4) экспрессию поверхностных маркеров CD73, CD90 и CD105 при отсутствии экспрессии CD45, CD34, CD14, CD19, CD11b и HLA-DR [8].

МСК обладают выраженным потенциалом в синтезе широкого спектра биологически активных молекул, обуславливающих их многогранные функциональные возможности [9]. В частности, регуляция остеогенной дифференцировки осуществляется посредством секреции факторов, включая трансформирующий фактор роста β (TGFβ), костный морфогенетический белок-1 (BMP-1) и микроРНК-196a (miR-196a). Противовоспалительное действие МСК опосредовано высвобождением интерлейкина-10 (IL-10), TGFβ, фактора, стимулирующего пролиферацию опухолевых клеток-6 (TSG-6), фактора ингибирования лейкемии (LIF), а также микроРНК-146a-5p (miR-146a-5p), микроРНК-548e-5p (miR-548e-5p), let-7 и микроРНК-145 (miR-145) [10]. Иммуномодулирующая активность МСК реализуется посредством продукции простагландина E2 (PGE-2), неклассического главного комплекса гистосовместимости класса I (HLA-G5), фактора роста гепатоцитов (HGF), индуцибельной синтазы оксида азота (iNOS), TGFβ и IL-10. Кроме того, МСК проявляют антиапоптотические свойства, секретируя фактор роста эндотелия сосудов (VEGF), HGF, инсулиноподобный фактор роста-1 (IGF-1), станниокальцин-1, гранулоцитарно-макрофагальный колониестимулирующий фактор (GM-CSF) и TGFβ [11]. Стимуля-

ция ангиогенеза МСК обусловлена высвобождением VEGF, IGF-1, плацентарного фактора роста (PIGF), моноцитарного хемоаттрактантного белка-1 (MCP-1), фактора роста фибробластов-2 (FGF-2) и IL-6 [1]. Важным аспектом является хоуминг-эффект, при котором МСК мигрируют и прикрепляются к участкам повреждения, реагируя на специфические сигнальные молекулы [12].

При замещении костных дефектов предпочтение отдается аутотрансплантатам костной ткани или костной стружке, так как использование аллогенных или ксеногенных материалов может приводить к иммунологическим реакциям отторжения и неблагоприятным клиническим исходам. Современные исследования фокусируются на применении аутологичных МСК в комбинации с аутологичной костной стружкой, демонстрируя многообещающие результаты [13]. Формирование костной ткани *de novo* не относится к прямой анатомической локализации, а требует как от донора, так и от реципиента дифференцировки стволовых клеток в остеобласты. Данные клетки в дальнейшем осуществляют секрецию коллагена I типа и иных органических составляющих костного матрикса с последующей минерализацией для создания кости с полноценной функциональностью. Процесс минерализации затрагивает внеклеточный матрикс, а не сами клетки [14].

Регенерация тканей, наблюдаемая при использовании аутогенной костной стружки, менее выражена в сравнении с гидроксиапатитом (ГОА), что вызывает закономерное сомнение, учитывая, что аутотрансплантация костной ткани общепризнана «золотым стандартом» в клинической практике [15]. Нативная аутокость, как известно, включает в себя локальные сигнальные молекулы, влияющие на МСК, и даже сами МСК, которые, несмотря на малое количество, способны поддерживать жизнеспособность в условиях пониженного содержания кислорода на протяжении ограниченного периода, таким образом реализуя остеоиндуктивный потенциал [16]. ГОА в отличие от аутокости не содержит подобных факторов и представляет собой комбинацию термически обработанного ГОА, лишенного биохимической активности, коллагена I типа и антибиотика линкомицина. Вероятно, указанная разница обусловлена более выраженным воспалительным ответом в области применения костной стружки [17].

В настоящее время прогресс регенеративной медицины, в частности разработка методов восстановления костной ткани, имеет важное значение для челюстно-лицевой хирургии, в практике которой часто встречаются костные дефекты различного генеза. Современные исследования в этой области открывают новые перспективы для лечения сложных случаев, связанных с утратой или повреждением костной структуры.

Цель исследования — сравнительная оценка результативности комбинированного использования остеопластического материала, содержащего гидроксиапатит, в сочетании с мезенхимальными стволовыми клетками, адсорбированными на его поверхности, с целью улучшения репаративных процессов в костной ткани челюсти у крыс.

Материал и методы

Эксперименты с участием животных осуществлялись с соблюдением нормативных требований к проведению исследований и содержанию лабораторных животных (Приказ Министерства здравоохранения Российской Федерации от 01.04.2016 №199н «Об утверждении правил надлежащей лабораторной практики»), а также соответствовали международным стандартам, изложенным в «Руководстве по уходу и использованию лабораторных животных, 2011» (ILAR, 2011). Животные имели неограниченный доступ к сбалансированному корму и воде *ad libitum*. Проведение данного исследования получило одобрение локального этического комитета ФГАОУ ВО «Крымский федеральный университет им. В.И. Вернадского» (протокол №17 от 23.04.2022).

У 50 крыс линии Wistar (экспериментальная группа) в асептических условиях производили забор костного мозга (КМ) из грудины или подвздошного гребня в объеме 20—40 мл с добавлением гепарина (625 Ед/мл). Полученный аспират КМ подвергали фракционированию на градиенте плотности Histopaque-1077 (1,077 г/мл; Sigma, США) посредством центрифугирования при 1500 об/мин в течение 30 мин. Мононуклеарные клетки затем собирали и промывали 3—4 раза в растворе Хенкса («Биолот», Россия) путем центрифугирования при 1000 об/мин в течение 14 мин. Мононуклеарную суспензию клеток КМ рассевали на культуральные флаконы, покрытые коллагеном, площадью 75 см^2 (Corning-Costar, США) в концентрации 2—5×10^6 клеток на флакон. По данным Y. Jiang и соавт. (*Nature*, 2002), для идентификации крысиных МСК достаточно, чтобы выполнялись следующие требования: негативно — CD 45, CD 34, c-Kit (CD117), позитивно — CD 90, SSEA-1, Thy-1.

Культивирование МСК осуществляли в питательной среде DMEM/F12 (1:1; Sigma, США), дополненной 10% эмбриональной телячьей сывороткой («Биолот», Россия), 0,75 мг/мл глютамина (Институт полиомиелитов и вирусных энцефалитов, Россия), 2 нг/мл основного фактора роста фибробластов (Sigma, США), а также пенициллином и стрептомицином. Инкубацию проводили в CO_2-инкубаторе (Jouan, Франция) при 37 °C и 5% CO_2-атмосфере. Смену культуральной среды проводили каждые 3—4 дня. Первичный монослой формировался

на 8—11-е сутки, что зависело от плотности первичного посева, индивидуальных особенностей доноров и пролиферативной активности клеток.

Для пассирования (субкультивирования) использовали смесь трипсина/этилендиаминтетрауксусной кислоты (EDTA) (0,05%/0,02% в фосфатно-солевом буфере, pH 7,4 («Биолот», Россия; Sigma, США). Коэффициент рассева составлял 1:2 или 1:3. После пассирования клетки культивировали в CO_2-инкубаторе в тех же условиях. В результате этих манипуляций была получена недифференцированная культура МСК.

После достижения конфлюэнтного монослоя культуры недифференцированных МСК инкубировали в остеогенной среде, содержащей DMEM/F12 (1:1; Sigma, США), 10% эмбриональную телячью сыворотку («Биолот», Россия), 0,75 мг/мл глютамина (Институт полиомиелитов и вирусных энцефалитов, Россия), а также остеогенные добавки: 50 мкг/мл L-аскорбиновой кислоты (Sigma, США), 10 мМ β-глицерофосфата (Sigma, США), 0,1 μM дексаметазона и по 100 Ед/мл пенициллина/стрептомицина («Дарница», Украина). Инкубация осуществлялась в CO_2-инкубаторе (Jouan, Франция) при 37ºС и 5% CO_2-атмосфере со сменой среды каждые 3—4 дня.

Модель остеоповреждения у крыс создавали путем формирования дефекта стоматологическим бором в области крепления жевательных мышц нижней челюсти. В качестве биокомпозиционного материала использовали ГОА (искусственный ГОА, коллаген, антимикробные компоненты: линкомицина гидрохлорид, коллоидное серебро, гентамицина сульфат, метронидазол, клафоран, рифампицин, диоксидин, изониазид). Гранулы ГОА предварительно инкубировали в культуре МСК в течение 12 ч, а затем использовали для заполнения костного дефекта. Контрольная группа (50 животных) получала только ГОА. Исходные данные взяты у группы интактных крыс (35 животных).

После выведения животных из эксперимента выделяли участок кости, прилегающий к экспериментальной ране, удаляли окружающие мягкие ткани, участок кости фиксировали 24 ч в растворе забуференного (pH 7,0) 10% формалина, а затем декальцинировали в растворе EDTA в термостате при 56 °С в течение 5 сут. Декальцинированную кость проводили по стандартной методике и заливали в парафин при температуре не более 60 °С на заливочной станции Leica Eg1140. Срезы ткани толщиной 5 мкм выполняли на ротационном микротоме Microm HM325 (Carl Zeiss, Германия) с системой переноса срезов (STS) и помещали на предметные стекла SuperFrost (Menzel, Германия). Срезы окрашивали гематоксилином и эозином по стандартной методике и укладывали в покровную среду.

Исследования препаратов в проходящем свете осуществляли на микроскопе Axiostar (Carl Zeiss, Германия) с дополнительным использованием поляризационных световых фильтров. Микрофотографирование и морфометрическое исследование проводили на исследовательском микроскопе Olympus Ax70 (Япония), оснащенном цифровой камерой Olympus DP50, с использованием программы ANALYSIS Pro 3.2 (Softimaging, Германия) в соответствии с рекомендациями производителя программного обеспечения. Для оценки процессов в ране исследовали: площадь дефекта, количество полиморфноядерных лейкоцитов, количество лимфоцитов, количество фибробластов, соединительнотканных волокон, остеобластов, остеокластов, площадь соединительной ткани, площадь костной ткани, площадь регенерата ретикулофиброзной ткани, площадь пластинчатой костной ткани. Измерения проводили точечным методом полей Глаголева с помощью окулярной измерительной сетки. Подсчеты проводились в 35 полях зрения одного среза при шаге 30 мкм. При выполнении морфометрических исследований руководствовались основными положениями, изложенными в пособии Г.Г. Автандилова (1990) [18]. Исследования проводили на 10, 20, 30, 60, 90 и 120-е сутки эксперимента.

Полученные данные обрабатывали методом вариационной статистики с применением критериев Фишера, Стьюдента, использовали программный пакет Statistica 6.0. Различия считали статистически значимыми при уровне $p \leqslant 0,05$.

Результаты

Микроскопия (ГОА + культура МСК) показала наличие свечения, характерного для отдельных жизнеспособно окрашенных клеток, среднее количество которых составило 29,0 клетки в 1 поле зрения. Признаков колонизации клеток практически не отмечалось — 1—2 колонии в 1 поле зрения, фибробласты имели округлую форму. Таким образом, культивирование клеток на данном материале позволяет судить об адгезии клеток к материалу, но слабовыраженной их пролиферации и дифференцировке **(рис. 1)**.

На выбранные остеотропные материалы наносили культуру клеток МСК крыс в количестве 10^5 на лунку. Для дальнейшего изучения было заготовлено по 12 лунок каждого материала с культурой МСК. Наблюдения показали, что уже на 3-й час большинство клеток адгезировали на носители и приобрели вытянутую форму. При флуоресцентном освещении окрашенные клетки хорошо видны, визуализируется большое ядро и окрашенная цитоплазма. Эти показатели говорят о жизнеспособности клеток. Аналогичные показатели отмечались и в последующих наблюдениях, на 1-е и 5-е сутки **(рис. 2)**.

Выбранные остеотропные материалы для адгезии стволовых клеток и их последующего культи-

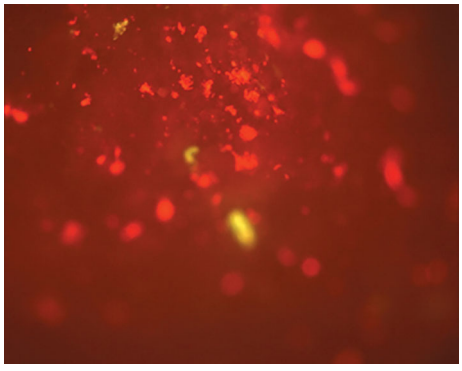

Рис. 1. **Культура МСК крыс на Коллапане-Л в лучах флюоресцентного микроскопа.**
Увеличение ×100.

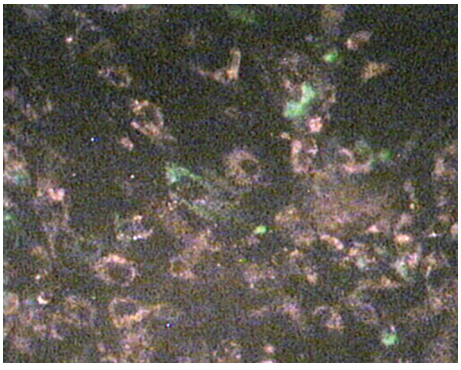

Рис. 2. **Культура МСК на Коллапане-Л на 1-е сутки культивирования.**
Увеличение ×200.



Рис. 3. **Культура МСК крысы Коллапан-Л на 3-й день после трансплантации.**
Увеличение ×200.

вирования были отобраны в скрининговом эксперименте *in vitro*. Адекватность выбора этих материалов в качестве носителя была подтверждена ростом культуры с жизнеспособной флуоресцентной маркировкой (PKH67). Оценка особенностей костной регенерации в экспериментальной ране проводилась среди 135 животных. При микроскопическом исследовании у животных на 10-й день эксперимента костный дефект был в основном заполнен волокнистой соединительной тканью с выраженной инфильтрацией как клетками с круглым ядром (лимфоцитами, макрофагами), так и сегментоядерными лейкоцитами. При морфометрическом исследовании данная ткань занимала 88,22% площади дефекта, из которых на соединительнотканные волокна и фибробласты приходилось 41,15±7,00%, на сосуды — 6,12±1,01%, на клетки с круглым ядром инфильтрата — 19,86±3,3%, на полиморфноядерные лейкоциты — 21,09±6,74%. На препаратах, окрашенных гематоксилином и эозином, различия между материалом ГОА и соединительной тканью, которая регенерирует, были достаточно четко выражены. Так, материал ГОА был гораздо сильнее инфильтрирован лейкоцитами, волокна в нем были отечные, с нечеткими границами, местами с базофилией. При использовании аутологичных стволовых клеток в комплексе с остеопластическим материалом для регенерации кости при гнойно-деструктивных процессах на восстановительные процессы влияют как гуморальные факторы, так и сами стволовые клетки, включающие механизмы паракринной регуляции в ране. Основным патофизиологическим механизмом влияния МСК на регенерацию костной ткани челюсти является участие культуры клеток, внесенных на носители, в системе взаимной паракринной регуляции системы «остеобласт — остеокласт», которая попадает в состояние дисрегуляции при воспалительно-деструктивном процессе, путем выработки стволовыми клетками местных паракринных факторов. Немаловажное значение имеет хоуминг-эффект, играющий ключевую роль в репаративной регенерации тканей **(рис. 3)**.

Как показали результаты исследования, в раннем посттравматическом периоде при качественной оценке регенерата у животных опытных групп и интактных животных существенных различий не выявлялось. При динамическом количественном изучении клеточного состава у животных экспериментальной группы зарегистрировано повышенное содержание бластных клеток.

Количество лимфоцитов и остеокластов у животных всех групп на 10-е сутки эксперимента оставалось приблизительно одинаковым (лимфоциты — от 0,87±0,44% до 0,98±0,12%, остеокласты — от 0,66±0,15% до 1,56±0,44%, $p \geqslant 0{,}05$) **(рис. 4, 5)**. Количество лимфоцитов в экспериментальной группе к 30-м суткам было статистически больше, чем в контрольной группе ($p \leqslant 0{,}05$) **(см. рис. 4)**.

Через 20 сут, на стадии дифференцировки клеток, отмечалась активизация пластических реакций,

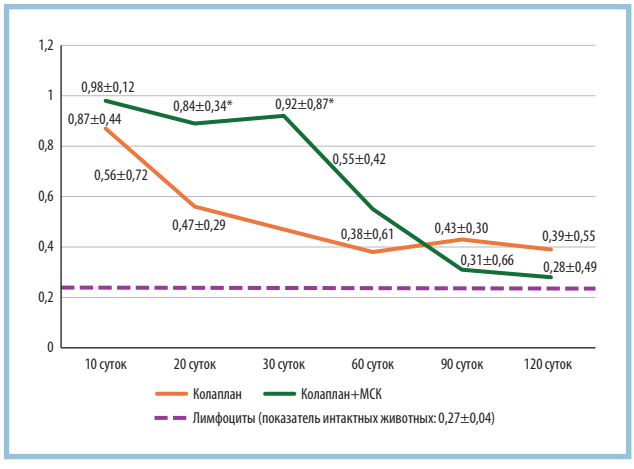

***Рис. 4.* Изменения количества лимфоцитов в группах исследования (*M±m*).**

* — значения достоверны ($p<0,05$).

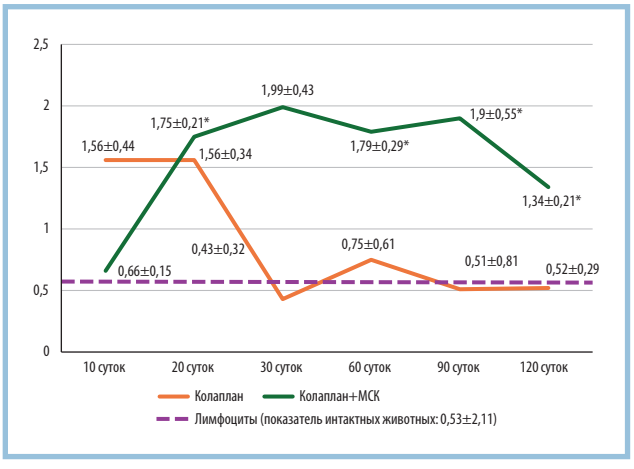

***Рис. 5.* Изменения количества остеокластов в группах исследования (*M±m*).**

* — значения достоверны ($p<0,05$).

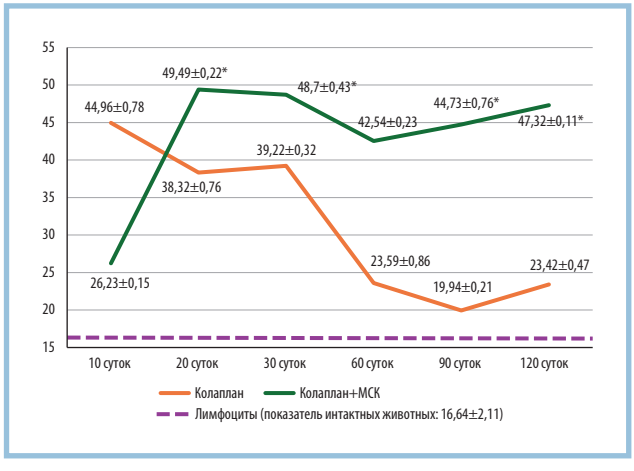

***Рис. 6.* Изменения количества остеобластов в группах исследования (*M±m*).**

* — значения достоверны ($p<0,05$).

в результате чего происходило очищение костной раны и заполнение дефекта нижней челюсти формирующимся регенератом. Наибольшая пролиферативная активность в этот срок отмечалась у животных экспериментальной группы (остеобласты — 49,49±0,22%, остеокласты — 1,75±0,21%, $p\leqslant0,05$) **(рис. 6)**.

На 30-е сутки наблюдения, на стадии формирования первичного остеона с образованием ангиогенной костной структуры, изменялись как качественные характеристики, так и количественные показатели регенерата у крыс всех групп. У животных экспериментальной группы в этот период преобладали пролиферативные явления. Количество остеобластов по сравнению с контрольной группой и интактными животными заметно увеличивалось ($p\leqslant0,05$). Напротив, у животных контрольной группы число остеобластов имело тенденцию к уменьшению (19,59±0,86 — наименьший показатель за весь период эксперимента в этой группе) **(рис. 5, 6)**.

Исходя из вышеописанного можно заключить, что при имплантации ГОА+МСК на данном этапе репаративного остеогенеза имеет место ускоренное превращение остеобластов в остеоциты, что способствует более быстрому формированию первичного остеона и гаверсовых каналов. Формирование первичной костной мозоли у крыс экспериментальной группы к 30-му дню наблюдения происходило с большей скоростью, чем у животных контрольной группы.

Сравнительный анализ общей площади регенерата (ретикулофиброзной костной ткани) показал, что в группе животных, где использовали ГОА+МСК, площадь регенерата оказалась в 3,4 раза больше, чем в контрольной группе ($p\leqslant0,05$) **(таблица)**.

Недавние исследования признают стволовые клетки пульпы зуба перспективным источником МСК для регенерации костей из-за их мультипотентности. МСК демонстрируют устойчивую остеогенную дифференцировку *in vitro*, экспрессируя та-

Общая площадь структурных компонентов тканей костного дефекта нижней челюсти у животных в группах исследования на 30-е сутки наблюдения

Группа	Площадь			
	$С_т$ (*M±m*)	$К_т$	$Р_ф$ (*M±m*)	$П_т$ (*M±m*)
Контрольная (*n*=50)	7570,0±1147,0	1253,3±145,3	70,95±24,34	288,4±101,6
Экспериментальная (*n*=50)	6893,0±784,6	2360,0±422,4*	207,4±122,9*	302,32±67,2

Примечание. Данные представлены в виде M±m (среднее значение ± стандартная ошибка среднего). $С_т$ — соединительная ткань; $К_т$ — костная ткань; $Р_ф$ — регенерат, ретикулофиброзная ткань; $П_т$ — пластинчатая костная ткань. * — статистическая значимость различий (при $p\leqslant0,05$).

кие маркеры, как щелочная фосфатаза (ALP), коллаген I типа, костные морфогенетические белки типов 2 и 4 (BMP-2/4), остеонектин, остеопонтин и остеокальцин, и могут образовывать минерализованные узелки в условиях остеоиндуктивного культивирования [19, 20]. Метаанализы *in vivo* продемонстрировали, что вмешательства с использованием МСК значительно увеличивают новую площадь и объем кости по сравнению с контрольной группой [21]. Однако получение МСК из пульпы зубов по сравнению с МСК из костного мозга, по нашему мнению, является более инвазивным, сложным и малодоступным.

Помимо стимуляции остеогенеза МСК играют важную роль в ингибировании дифференцировки остеокластов и активации ангиогенеза, процессах, имеющих решающее значение для ремоделирования костной ткани. Такие микроРНК, как miR-21, miR-27a и miR-6924-5p, ингибируют резорбцию костей, в то время как другие (ось miR-21/NOTCH1/DLL4 и путь miR-126/PI3K/AKT) способствуют развитию сосудов. Этот эффект МСК реализуется в том числе через секретируемые ими малые внеклеточные везикулы (sEV), которые способствуют иммуномодуляции, вызывая поляризацию макрофагов M2 и ослабляя воспаление, тем самым создавая благоприятную микросреду для восстановления костей [22, 23]. Схожие данные также были получены авторами в предыдущих исследованиях [24]. Вышесказанное подчеркивает многогранную роль МСК в регуляции остеогенеза, ангиогенеза и иммуномодуляции посредством направленной доставки микроРНК и длинных некодирующих РНК, что указывает на их значительный потенциал в регенеративной медицине и тканевой инженерии кости.

Обсуждение

Современные системы доставки, такие как инъекционные гидрогели, трехмерные печатные конструкции и биоактивные покрытия, широко изучаются в качестве средств обеспечения направленной и пролонгированной клеточной активности [25]. Однако использование ГОА в качестве скаффолда для МСК освещено в литературе лишь фрагментарно [15, 26]. Несмотря на многообещающие доклинические данные, остаются значительные препятствия в областях масштабируемого производства, иммунологической совместимости и нормативного регулирования. Это стимулирует поиск инновационных подходов, включая применение прецизионных имплантатов и разработку конструкций на основе алгоритмов искусственного интеллекта, что потенциально определит траекторию развития перспективных технологий регенерации костной ткани [27, 28].

Несмотря на терапевтические достижения, связанные с применением МСК, значительные экономические ограничения препятствуют их повсеместному внедрению в клиническую практику. Финансовая нагрузка, обусловленная производственными процессами и контролем качества, создает проблемы с компенсацией затрат и доступностью, особенно в государствах с ограниченным финансированием здравоохранения и низким или средним уровнем дохода. Хотя все данные указывают на потенциальную экономическую целесообразность лечения с применением МСК при отдельных заболеваниях в сравнении со стандартными протоколами [29], необходимо отметить дефицит комплексных экономических оценок в долгосрочной перспективе. Эти финансовые трудности в основном и ограничивают применение терапии МСК высокоразвитыми регионами и специализированными медицинскими учреждениями, что усугубляется текущими регуляторными барьерами в глобальном масштабе [30].

Использование ксеногенного материала имеет ряд преимуществ, так как он обладает мощными остеокондуктивными свойствами, однако есть риск переноса губчатой энцефалопатии крупного рогатого скота (BSE) и свиного эндогенного ретровируса (PERV). Не снимается с обсуждения прионная болезнь, передающаяся также ксеногенным материалом. Чужеродные животные белки, ответственные за BSE у крупного рогатого скота, при случайном попадании в организм людей вызывают вариантную болезнь Крейтцфельдта—Якоба — редкое и смертельное нейродегенеративное заболевание, поэтому все зависит от правильности обследования животных и их обработки.

Заключение

В экспериментальных условиях применение остеопластического материала гидроксиапатит, обогащенного мезенхимальными стволовыми клетками, демонстрирует результативную синергию, направленную на улучшение регенеративных процессов костной ткани нижней челюсти и ослабление воспалительного ответа в окружающих тканях. Данный подход, основанный на сочетании биоматериала и клеточной терапии, способствует оптимизации остеогенеза и модуляции иммунного ответа, что может быть перспективным для клинического применения в челюстно-лицевой хирургии.

Участие авторов:
Концепция и дизайн исследования — Михайличенко В.Ю., Паршин Д.С.
Сбор и обработка материала — Куликова Н.Л., Татарчук П.А., Каракурсаков Н.Э.
Статистическая обработка данных — Безруков О.Ф.
Написание текста — Паршин Д.С., Михайличенко В.Ю.
Редактирование — Михайличенко В.Ю., Паршин Д.С.

Финансирование. Исследование не имело спонсорской поддержки.
Funding. The study had no sponsorship.
Авторы заявляют об отсутствии конфликта интересов.
The authors declare no conflicts of interest.

ЛИТЕРАТУРА/REFERENCES

1. Bicer M, Cottrell GS, Widera D. Impact of 3D cell culture on bone regeneration potential of mesenchymal stromal cells. *Stem Cell Res Ther.* 2021 Jan 07;12(1):31. PMID: 33413646; PMCID: PMC7791873. https://doi.org/10.1186/s13287-020-02094-8
2. Семаков А.А., Сапего Е.Г., Кириенкова Е.Д., Солдатова В.Д., Сфиева К.И. Возможности стволовых клеток в восстановлении тканей и органов. *Клиническая медицина*. 2025;103(2):85-91.
Semakov AA, Sapego EG, Kirienkova ED, Soldatova VD, Sfieva KI. Potential of stem cells in tissue and organ regeneration, current clinical trials. *Clinical Medicine (Russian Journal)*. 2025;103(2):85-91. (In Russ.). https://doi.org/10.30629/0023-2149-2025-103-2-85-91
3. Ковалева А.А., Краснова О.А., Неганова И.Э. Роль взаимодействия остеобластов и остеоцитов в условиях *in vivo* и в ходе процесса остеодифференцировки *in vitro* в ключе дальнейших перспектив применения для целей регенеративной медицины. *Трансляционная медицина*. 2024; 11(6): 532-545.
Kovaleva AA, Krasnova OA, Neganova IE. The role of the interaction of osteoblasts and osteocytes *in vivo* and during the process of osteodifferentiation *in vitro* in the key of further prospects of application for the purposes of regenerative medicine. *Translational Medicine*. 2024;11(6):532-545. (In Russ.). https://doi.org/10.18705/2311-4495-2024-11-6-532-545
4. Михайличенко В.Ю., Попандопуло А.Г., Буше В.В. *Клинико-экспериментальное обоснование возможности применения клеточной терапии при различной патологии: монография в 2 томах.* Донецк, Симферополь; 2020.
Mikhailichenko VYu, Popandopulo AG, Bushe VV. *Clinical and experimental substantiation of the possibility of using cell therapy in various pathologies: monograph in 2 volumes.* Donetsk, Simferopol; 2020. (In Russ.).
5. Abbasi N, Hamlet S, Love RM, Nguyen N. Porous scaffolds for bone regeneration. *J Sci Adv Mater Devices*. 2020;5:1-9. https://doi.org/10.1016/j.jsamd.2020.01.007
6. Jiao Y, Liu Y, Du J, Xu J, Luo Z, Liu Y, Guo L. Advances in the Study of Extracellular Vesicles for Bone Regeneration. *Int J Mol Sci*. 2024;25(6):3480. https://doi.org/10.3390/ijms25063480
7. Kostadinova M, Raykovska M, Simeonov R, Lolov S, Mourdjeva M. Recent Advances in Bone Tissue Engineering: Enhancing the Potential of Mesenchymal Stem Cells for Regenerative Therapies. *Current Issues in Molecular Biology*. 2025;47(4):287. https://doi.org/10.3390/cimb47040287
8. Pittenger MF, Discher DE, Péault BM, Phinney DG, Hare JM, Caplan AI. Mesenchymal stem cell perspective: cell biology to clinical progress. *NPJ Regen Med.* 2019 Dec 02;4:22. PMID: 31815001; PMCID: PMC6889290. https://doi.org/10.1038/s41536-019-0083-6
9. Shang F, Yu Y, Liu S, Ming L, Zhang Y, Zhou Z, Zhao J, Jin Y. Advancing application of mesenchymal stem cell-based bone tissue regeneration. *Bioact Mater.* 2020;6(3):666-683. https://doi.org/10.1016/j.bioactmat.2020.08.014
10. Theodosaki AM, Tzemi M, Galanis N, Bakopoulou A, Kotsiomiti E, Aggelidou E, Kritis A. Bone Regeneration with Mesenchymal Stem Cells in Scaffolds: Systematic Review of Human Clinical Trials. *Stem Cell Rev Rep*. 2024;20(4):938-966. https://doi.org/10.1007/s12015-024-10696-5
11. Ma S, Ma B, Yang Y, Mu Y, Wei P, Yu X, Zhao B, Zou Z, Liu Z, Wang M, Deng J. Functionalized 3D Hydroxyapatite Scaffold by Fusion Peptides-Mediated Small Extracellular Vesicles of Stem Cells for Bone Tissue Regeneration. *ACS Appl Mater Interfaces.* 2024;16(3):3064-3081. https://doi.org/10.1021/acsami.3c13273
12. Evans JF, Ricigliano AE, Morante AV, Martinez E, Vargas D, Thyagaraj J. Mesenchymal Stem Cell Regulation of Macrophage Phagocytosis; Quantitation and Imaging. *J Vis Exp*. 2021 July 16;(173). PMID: 34338665. https://doi.org/10.3791/62729
13. Al-Sharabi N, Mohamed-Ahmed S, Shanbhag S, Kampleitner C, Elnour R, Yamada S, Rana N, Birkeland E, Tangl S, Gruber R, Mustafa K. Osteogenic human MSC-derived extracellular vesicles regulate MSC activity and osteogenic differentiation and promote bone regeneration in a rat calvarial defect model. *Stem Cell Res Ther*. 2024;15(1):33. https://doi.org/10.1186/s13287-024-03639-x
14. Olaechea A, Benabdellah K, Vergara-Buenaventura A, Gómez-Melero S, Cafferata EA, Meza-Mauricio J, Padial-Molina M, Galindo-Moreno P. Preclinical Evidence for the Use of Oral Mesenchymal Stem Cell-Derived Extracellular Vesicles in Bone Regenerative Therapy: A Systematic Review. *Stem Cells Transl Med*. 2023;12(12):791-800. https://doi.org/10.1093/stcltm/szad059
15. Romanenko I, Mikhailichenko V, Kulikova N, Parshin D. Pathomorphological changes in the mandible bone with various osteoregeneration methods in the experiment. *Proceedings of Stomatology and Maxillofacial Surgery*. 2025;21(4):86-92. https://doi.org/10.58240/1829006X-2025.4-86
16. Давыдов Д.В., Чирва Ю.В., Брижань Л.К., Бабич М.И., Федуличев П.Н., Аль-Ханих М.А. Перспективный метод восстановления костной ткани у пострадавших с тяжелыми нарушениями остеорегенерации (опыт клинического применения скаффолд-технологий). *Политравма*. 2021;1:41-50.
Davydov DV, Chirva YuV, Brizhan LK, Babich MI, Fedulichev PN, Al-Khanikh MA. A promising method for bone tissue restoration in victims with severe osteoregeneration disorders (experience of clinical application of scaffold technologies. *Polytrauma*. 2021;1:41-50. (In Russ.). https://doi.org/10.24411/1819-1495-2021-10005
17. Маркелов В.А., Данилко К.В., Солнцев В.А., Пятницкая С.В., Билялов А.Р. Использование синтетического гидроксиапатита, получаемого разными методами: особенности метаболизма и микроархитектуры (обзор). *Современные технологии в медицине*. 2024;16(6):60-77.
Markelov VA, Danilko KV, Solntsev VA, Pyatnitskaya SV, Bilyalov AR. Application of hydroxyapatite obtained by different techniques: metabolism and microarchitecture characteristics (review). *Modern Technologies in Medicine*. 2024;16(6):60-77. (In Russ.). https://doi.org/10.17691/stm2024.16.6.06
18. Автандилов Г.Г. *Медицинская морфометрия. Руководство*. М.: Медицина; 1990.
Avtandilov GG. *Medical morphometry. Manual*. Moscow: Medicine; 1990. (In Russ.).
19. Bai X, Cao R, Wu D, Zhang H, Yang F, Wang L. Dental Pulp Stem Cells for Bone Tissue Engineering: A Literature Review. *Stem Cells Int*. 2023;2023:7357179. https://doi.org/10.1155/2023/7357179
20. Lee AE, Choi JG, Shi SH, He P, Zhang QZ, Le AD. DPSC-Derived Extracellular Vesicles Promote Rat Jawbone Regeneration. *J Dent Res*. 2023 Mar;102(3):313-321. Epub 2022 Nov 8. PMID: 36348514. https://doi.org/10.1177/00220345221133716
21. Moeenzade N, Naseri M, Osmani F, Emadian Razavi F. Dental pulp stem cells for reconstructing bone defects: A systematic review and meta-analysis. *J Dent Res Dent Clin Dent Prospects*. 2022 Fall;16(4):204-220. https://doi.org/10.34172/joddd.2022.034

22. Liu R, Wu S, Liu W, Wang L, Dong M, Niu W. microRNAs delivered by small extracellular vesicles in MSCs as an emerging tool for bone regeneration. *Front Bioeng Biotechnol*. 2023;11:1249860. https://doi.org/10.3389/fbioe.2023.1249860

23. Lanzillotti C, De Mattei M, Mazziotta C, Taraballi F, Rotondo JC, Tognon M, Martini F. Long Non-coding RNAs and MicroRNAs Interplay in Osteogenic Differentiation of Mesenchymal Stem Cells. *Front Cell Dev Biol*. 2021;9:646032. https://doi.org/10.3389/fcell.2021.646032

24. Mykhaylichenko V, Kulikova N, Parshin D, Karakursakov N, Trofimov P, Kudaev S, Bezrukov O. Improvement of reparative regeneration of the jaw bone in experiment. *Archiv EuroMedica*. 2024;14(3):el.

25. Guerrero J, Maevskaia E, Pfister P, Dominguez AP, Ghayor C, Bhattacharya I, Scherberich A, Weber FE. Mineralized osteoblast-derived exosomes and 3D-printed ceramic-based scaffolds for enhanced bone healing: A preclinical exploration. *Acta Biomater*. 2025;200:686-702. https://doi.org/10.1016/j.actbio.2025.05.051

26. Roshanzamir N, Nooshabadi VT, Aghajani J, Behzadi B, Malekshahi ZV, Asefnejad A, Negahdari B. Hydroxyapatite Scaffolds with Mesenchymal Stem Cell-Conditioned Medium Enhance Bone Regeneration: Comprehensive *In Vitro* and *In Vivo* Validation. *Experimental and Clinical Transplantation*. 2025;23(7):479-487. https://doi.org/10.6002/ect.2025.0059

27. Huang T, Lu Z, Wang Z, Cheng L, Gao L, Gao J, Zhang N, Geng CA, Zhao X, Wang H, Wong CW, Yeung KWK, Pan H, Lu WW, Guan M. Targeting adipocyte ESRRA promotes osteogenesis and vascular formation in adipocyte-rich bone marrow. *Nat Commun*. 2024 May 4;15(1):3769. Erratum in: *Nat Commun*. 2025 Feb 03;16(1):1304. PMID: 38704393; PMCID: PMC11069533. https://doi.org/10.1038/s41467-024-48255-8

28. Freeman FE, Pitacco P, Van Dommelen LHA, Nulty J, Browe DC, Shin JY, Alsberg E, Kelly DJ. Development of a 3D Bioprinted Scaffold with Spatio-temporally Defined Patterns of BMP-2 and VEGF for the Regeneration of Large Bone Defects. *Bio Protoc*. 2021;11(21):e4219. https://doi.org/10.21769/BioProtoc.4219

29. Lloyd-Williams H, Hughes DA. A systematic review of economic evaluations of advanced therapy medicinal products. *Br J Clin Pharmacol*. 2021;87(6):2428-2443. https://doi.org/10.1111/bcp.14275

30. Zhidu S, Ying T, Rui J, Chao Z. Translational potential of mesenchymal stem cells in regenerative therapies for human diseases: challenges and opportunities. *Stem Cell Res Ther*. 2024;15(1):266. https://doi.org/10.1186/s13287-024-03885-z

Поступила 05.02.2026
Received 05.02.2026
Принята к печати 13.05.2026
Accepted 13.05.2026