Пластическая хирургия и эстетическая медицина
2026, №4, вып. 2, с. 51–58
https://doi.org/10.17116/plast.hirurgia202604251
URL: https://www.mediasphera.ru/issues/plasticheskaya-khirurgiya-i-esteticheskaya-meditsina/2026/4-2/1268673462026022051

Plastic Surgery and Aesthetic Medicine
2026, no 4, issue 2, pp. 51–58

Методологические ошибки при сопоставлении ультразвуковой и томографической картины дистракционного регенерата нижней челюсти

© Федор Федорович Лосев, Павел Игоревич Шаповалов

ФГБУ «Национальный медицинский исследовательский центр «Центральный научно-исследовательский институт стоматологии и челюстно-лицевой хирургии» Минздрава России, Москва, Россия

РЕЗЮМЕ

Цель. Обосновать на основе клинического опыта и анализа литературы невозможность прямого сопоставления результатов ультразвукового исследования (УЗИ) и мультиспиральной компьютерной томографии (МСКТ) при мониторинге плотности костного регенерата нижней челюсти у подростков в условиях дистракционного остеогенеза (ДО).

Материал и методы. Проведен ретроспективный анализ случаев ДО нижней челюсти у подростков с недоразвитием нижней челюсти. Пациенты проходили регулярный ультразвуковой мониторинг (1—2 раза в неделю) в течение периода дистракции и консолидации, а также плановую МСКТ (1—2 раза за курс лечения) для оценки минерализации регенерата. Выполнено сопоставление эхогенности регенерата по данным УЗИ с плотностью по Хаунсфилду (HU) при МСКТ; рассчитаны корреляции и проведен статистический анализ.

Результаты. Установлено, что прямая количественная зависимость между ультразвуковой эхогенностью и плотностью по Хаунсфилду отсутствует. Коэффициент корреляции Пирсона между усредненными значениями УЗ-эхоплотности и плотности в HU оказался статистически незначимым (r=0,3; p>0,05), при этом наблюдались существенные расхождения у разных пациентов. У ряда пациентов УЗ-картина указывала на высокий уровень остеогенеза (яркий эхосигнал, уменьшение зоны регенерата), тогда как при МСКТ плотность регенерата оставалась низкой (плотность в HU значительно ниже плотности кортикальной кости). В других случаях, напротив, при достаточно высоких значениях плотности в HU ультразвук не выявлял соответствующего увеличения эхогенности из-за экранирования ультразвука сформировавшейся кортикальной пластинкой. Попытки линейной калибровки УЗ-эхогенности в единицы HU не дали удовлетворительных результатов. Также выявлено, что МСКТ-изображения часто искажены артефактами от металлических деталей дистракционных аппаратов, затрудняющими точное измерение плотности регенерата.

Выводы. Ультразвуковая диагностика и мультиспиральная компьютерная томография взаимно дополняют, но не заменяют друг друга при мониторинге дистракционного остеогенеза. Ультразвуковое исследование ценно для динамического наблюдения на ранних стадиях (безопасно и чувствительно к началу остеогенеза), тогда как мультиспиральная компьютерная томография необходима для окончательной количественной оценки минерализации перед снятием аппарата.

Ключевые слова: *дистракционный остеогенез, ультразвуковое исследование, мультиспиральная компьютерная томография, регенерат нижней челюсти, плотность кости, мониторинг остеогенеза.*

ИНФОРМАЦИЯ ОБ АВТОРАХ:
Лосев Ф.Ф. — https://orcid.org/0000-0002-9448-9614
Шаповалов П.И. — https://orcid.org/0000-0002-1929-717X
Автор, ответственный за переписку: Шаповалов Павел Игоревич — e-mail: shapovalov_pi@cniis.ru

КАК ЦИТИРОВАТЬ:
Лосев Ф.Ф., Шаповалов П.И. Методологические ошибки при сопоставлении ультразвуковой и томографической картины дистракционного регенерата нижней челюсти. *Пластическая хирургия и эстетическая медицина*. 2026;4-2:51–58.
https://doi.org/10.17116/plast.hirurgia202604251

Methodological errors following comparison of ultrasound and CT images of the lower jaw distraction regenerate

© F.F. Losev, P.I. Shapovalov

Central Research Institute of Dentistry and Maxillofacial Surgery, Moscow, Russia

ABSTRACT

Objective. To justify impossibility of direct correlation between ultrasound and CT findings when monitoring mandibular distraction regenerate density in adolescents undergoing distraction osteogenesis.

Material and methods. A retrospective analysis included cases of mandibular distraction osteogenesis in adolescents with mandibular micrognathia. All patients underwent routine US (1—2 times weekly) in distraction and consolidation phases, as well as elective CT (1—2 times per treatment course) to assess regenerate mineralization. Ultrasonic echogenicity was correlated with Hounsfield units (HU); statistical analysis was performed.

Results. There was no direct quantitative relationship between ultrasound echogenicity and Hounsfield density. The Pearson correlation coefficient between mean US echo-density and HU was non-significant (r=0.3; p>0.05) with high interpatient variability. In several cases, US findings indicated active osteogenesis (hyperechoic signal, narrowing of distraction gap), whereas CT density remained low (HUs were significantly below cortical bone threshold). Conversely, ultrasound failed to demonstrate appropriate echogenicity in patients with relatively high HU due to acoustic shadowing from the newly formed cortical plate. Linear calibration of US echogenicity into HU yielded unsatisfactory results. Furthermore, CT scans were frequently distorted by metal artifacts from distraction hardware that precluded accurate assessment of regenerate density.
Conclusion. Ultrasound imaging and CT mutually complement but do not replace each other when monitoring distraction osteogenesis. Ultrasound is valuable for dynamic follow-up in early stages (safe and highly sensitive to onset of osteogenesis), whereas CT is essential for definitive quantitative assessment of mineralization prior to device removal.

Keywords: *distraction osteogenesis, ultrasound, computed tomography, mandibular regenerate, bone density, osteogenesis monitoring.*

INFORMATION ABOUT THE AUTHORS:
Losev F.F. — https://orcid.org/0000-0002-9448-9614
Shapovalov P.I. — https://orcid.org/0000-0002-1929-717X
Corresponding author: Shapovalov P.I. — e-mail: shapovalov_pi@cniis.ru

TO CITE THIS ARTICLE:
Losev FF, Shapovalov PI. Methodological errors following comparison of ultrasound and CT images of the lower jaw distraction regenerate. *Plastic Surgery and Aesthetic Medicine*. 2026;4-2:51–58. (In Russ.). https://doi.org/10.17116/plast.hirurgia202604251

Введение

Дистракционный остеогенез (ДО) нижней челюсти — широко применяемый метод удлинения кости посредством постепенного растяжения остеотомированных фрагментов. Успех процедуры во многом зависит от качества и скорости формирования нового костного регенерата. Поэтому актуальной задачей является мониторинг созревания регенерата в процессе лечения, что позволяет своевременно корректировать темп дистракции для предотвращения осложнений (таких как несращение, преждевременная консолидация и др.).

Традиционно состояние регенерата оценивают с помощью рентгенографии; однако обычный рентген дает лишь ориентировочную картину и не способен количественно предсказать прочность новой кости. В последнее десятилетие появились количественные методы оценки: двухэнергетическая рентгеновская денситометрия (DEXA), количественная компьютерная томография (КТ) (QCT), ультразвуковая остеоденситометрия и др. Особый интерес вызывает ультразвуковое исследование (УЗИ) как безопасный, относительно дешевый и оперативный способ наблюдения за регенератом без лучевой нагрузки [1—3]. Предполагается, что изменения ультразвуковой (УЗ) картины (эхогенности) отражают динамику остеогенеза и могут служить косвенными индикаторами минерализации. Ряд исследований показали способность ультразвука выявлять новый костный мозоль на несколько недель раньше рентгенологических признаков [1, 2, 5]. Более того, в работе N. Andrade и соавт. сообщается, что оценка заполнения регенерата согласно УЗИ лучше коррелирует с интраоперационной картиной, чем по рентгенограммам [2]. Эти факты делают ультразвуковой метод привлекательным кандидатом на роль неинвазивного инструмента мониторинга ДО.

С другой стороны, мультиспиральная КТ (МСКТ) прочно занимает место «золотого стандарта» в количественной оценке костной плотности. КТ позволяет напрямую измерять коэффициент ослабления рентгеновского излучения тканями, выражаемый в единицах Хаунсфилда (HU), что коррелирует с минерализацией кости (содержанием гидроксиапатита) [3, 4]. Объемные тонкосрезовые реконструкции при МСКТ дают детальное представление о структуре регенерата, в частности о формировании кортикальных стенок, взаимном расположении костных балок и т.д. В научных работах КТ часто применяется для количественной характеристики регенерата и проверки эффектов различных воздействий [3, 4, 6]. Например, в исследовании по магнитотерапии регенератов именно КТ позволила зафиксировать разницу в минеральной плотности новой кости между опытной и контрольной группами (439 HU против 390 HU) [6]. Однако частое выполнение КТ в клинических условиях невозможно у подростков из-за высокой дозы облучения и связанных с этим рисков [3]. Обычно ограничиваются 1—2 сканированиями за весь период ДО: например, перед снятием аппарата, чтобы убедиться в достаточной прочности кости [4, 6].

Таким образом, возникает вопрос: может ли ультразвук заменить КТ для отслеживания минерализации костного регенерата или хотя бы количественно ей соответствовать? Если бы удавалось по данным УЗИ достоверно судить о плотности кости, это дало бы возможность отказаться от лишних КТ-сканов и тем самым снизить лучевую нагрузку на пациента [3, 6]. В ранее опубликованной работе мы предприняли попытку соотнести эхоплотность регенерата при УЗИ с показателем плотности по Хаунсфилду

(HU) при КТ, но столкнулись с рядом методологических проблем. А.Г. Надточий особо подчеркнул, что прямое численное сопоставление данных этих двух методов некорректно по своей физической сути. Подобная критика стимулировала нас провести более глубокий анализ и подготовить настоящее исследование.

Цель исследования — выяснить, почему невозможно установить однозначную количественную зависимость между результатами ультразвукового исследования и мультиспиральной компьютерной томографии при оценке плотности дистракционного регенерата нижней челюсти, и на основе этого дать рекомендации по рациональному использованию каждого метода.

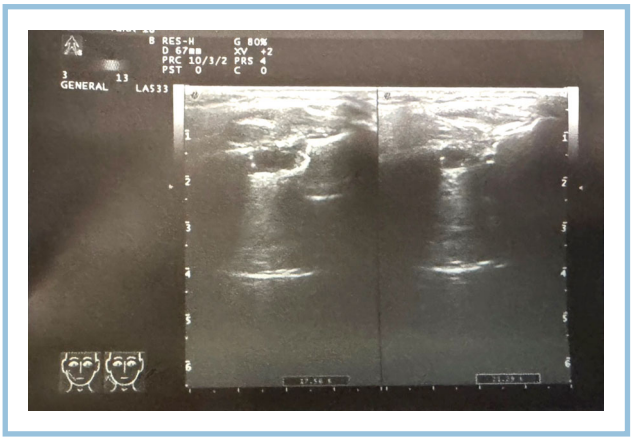

Рис. 1. **Ультразвуковое изображение зоны костного регенерата нижней челюсти в период дистракции.**

Определяется гипоэхогенная зона между фрагментами с участками эхопозитивных включений и сохраняющимся «оконным» эффектом.

Материал и методы

Дизайн исследования. Выполнен ретроспективный клинический анализ. Были отобраны истории болезни подростков 12—17 лет с диагнозом «недоразвитие нижней челюсти», которым в 2018—2023 гг. было проведено хирургическое лечение методом дистракционного остеогенеза. В исследование включены 15 пациентов (8 девочек и 7 мальчиков) с недоразвитием нижней челюсти различной этиологии (врожденные синдромы — 5 случаев, последствие травмы мыщелкового отростка — 3 случая, идиопатическая микрогнатия — 7 случаев). Всем пациентам регулярно (1—2 раза в неделю) проводилось УЗ-наблюдение. МСКТ выполнялась ограниченно — 2—3 раза за курс лечения — в ключевые моменты лечения (завершение дистракции, ранняя консолидация, на этапе снятия аппарата). Дополнительные исследования выполнялись только по строгим клиническим показаниям. Частота и объем обследований были согласованы с локальным этическим комитетом, а родители/законные представители пациентов дали информированное добровольное согласие. Всем пациентам выполнялась остеотомия тела нижней челюсти с установкой накостного дистракционного аппарата. Стандартный режим активации составлял 1 мм/сут (2×0,5 мм), однако в ряде случаев темп корректировался в процессе лечения по клиническим показаниям.

Мониторинг регенерата. В постоперационном периоде применялась комбинация методов наблюдения. Рутинно проводились УЗИ регенерата с использованием портативного УЗ-аппарата высокой четкости (линейный датчик 7,5—10 МГц). УЗИ выполнялось 1—2 раза в неделю начиная с конца латентного периода (со 2—3-го дня дистракции) и далее в течение всего периода удлинения и первых недель фиксации. Оценивали УЗ-картину зоны регенерата **(рис. 1)**: ширину гипоэхогенной зоны между фрагментами, степень ее заполнения эхопозитивными структурами, наличие/отсутствие сквозного «оконного» эффекта (проходящего УЗ-сигнала), а также доплеровские признаки кровотока в регенерате и окружающих мягких тканях. Параллельно на ключевых этапах (по завершении дистракции и перед снятием аппарата) ограниченно, части пациентов, выполнялась МСКТ нижней челюсти (64-срезовый томограф, шаг 0,5 мм). На КТ-сканах анализировали сформированность костного мостика в зоне регенерата и измеряли среднее значение плотности по Хаунсфилду (в HU) в пределах области регенерата. Для количественной оценки использовалось окно «Кость» (масштаб HU: от 0 до +2000).

Сопоставление данных. Для каждого пациента были сопоставлены результаты УЗИ и МСКТ, полученные в близкие даты. Основным показателем УЗИ условно выбрана эхогенность регенерата — в балльном эквиваленте: 0 баллов — отсутствие отражающих структур (гипотрофический регенерат, полная гипоэхогенность, «окно»); 1 балл — мелкоточечные эхосигналы, диффузно распределенные (умеренно — гипотрофический регенерат); 2 балла — выраженные эхопозитивные включения, разделенные гипоэхогенными участками (умеренно — гипертрофический регенерат); 3 балла — преимущественно эхоплотный регенерат, за исключением небольших окон (гипертрофический регенерат). Такой полуколичественный эхоиндекс основан на методике N. Andrade и соавт. (2018), где схожая шкала применена для оценки заполнения регенерата. Плотность по МСКТ, измеренная в центре регенерата на аксиальных срезах, выражалась в стандартных единицах HU. Для статистического анализа данные 15 пациентов (эхоиндекс и HU) были сведены в одну выборку; вычислен коэффициент корреляции Пирсона (с проверкой значимости при $\alpha=0,05$). Дополнительно проведено описательное сопоставление тенденций: сравнивалось, возрастают ли показатели УЗИ и МСКТ син-

хронно у разных пациентов, а также анализировались случаи существенного рассогласования.

Статистический анализ. Выполнялся в среде StatTech v. 2.4; для оценок корреляции применялся двусторонний критерий Стьюдента, достоверными считали различия при уровне $p<0,05$.

Результаты

Клинический материал. У всех 15 включенных в исследование пациентов процесс дистракции завершился клиническим формированием костного регенерата без несращений. Средняя достигнутая величина удлинения составила 12±3 мм. В 3 случаях потребовалась коррекция темпа (замедление до 0,5 мм/сут) из-за подозрения на чрезмерно быстрый рост соединительной ткани (по данным УЗИ). После замедления в этих случаях УЗ-картина улучшилась (появились выраженные эхоструктуры), и дистракция была успешно продолжена до запланированной длины. В 2 случаях, напротив, при УЗИ не определялось формирование регенерата в сроки >3 нед («эхоокно» сохранялось, не появлялось значимого кровотока), что было расценено как замедленный остеогенез, и было решено увеличить темп до 1,5 мм/сут на 1 нед. В этих случаях также удалось получить удовлетворительный результат (после ускорения в регенерате появились эхопозитивные включения, свидетельствующие об активизации остеогенеза). Таким образом, УЗ-мониторинг позволял динамически управлять тактикой лечения.

Сопоставление данных УЗИ и МСКТ. Полные наборы данных (УЗИ + МСКТ) были доступны для 12 пациентов (у 3 пациентов контрольная МСКТ не выполнялась по этическим соображениям, ограничились рентгеном). Общее количество пар «УЗИ — МСКТ» для анализа — 12. На **рис. 2** представлена диаграмма рассеяния, сопоставляющая балльную эхогенность регенератов с измеренной при помощи КТ плотностью. Видно, что точки на графике не ложатся на линию какой-либо выраженной зависимости — корреляция слабая и статистически незначимая ($r=0,3$; $p=0,28$). Даже при грубом разделении на группы наблюдается рассогласование: например, из 5 случаев с высокой эхогенностью (3 балла согласно УЗИ) только в 2 случаях плотность по Хаунсфилду (КТ) достигла >800 HU, тогда как в 3 остальных случаях плотность по Хаунсфилду оставалась низкой (≈300—500 HU). И наоборот, в 2 случаях, где эхогенность была умеренной (2 балла), по данным МСКТ регенерат оказался достаточно плотным (≈1000 HU). Таким образом, прямой линейной зависимости между яркостью эхосигнала и минерализацией не выявлено.

Примеры расхождений. Клинически наиболее показательной оказалась группа случаев с практически полной эхопозитивностью регенерата по данным УЗИ. У 4 пациентов на заключительных этапах консолидации ультразвуковая картина демонстрировала сплошной яркий сигнал от зоны регенерата, без «окон», — визуально можно было предположить сформированную костную ткань. Однако по данным КТ у этих пациентов средняя плотность регенерата составила всего 420±80 HU, что существенно ниже плотности кортикальной кости (≈1200 HU). Иными словами, УЗИ «видело» кость, хотя она еще не была полноценно минерализована. Вероятная причина следующая: образовавшийся каркас из грубых трабекул давал эхосигнал, отражая ультразвук, но межтрабекулярное пространство еще не было заполнено минерализованной тканью, что и показывала КТ. Обратная ситуация отмечена у 2 пациентов: по данным КТ плотность регенерата превышала 800—900 HU (приближаясь к плотности диплоэтической кости), тогда как по данным УЗИ все еще визуализировались отдельные гипоэхогенные участки и проходящий сигнал. Вероятно, в этих случаях внешние отделы регенерата уже оссифицировались (что давало высокие значения плотности по Хаунсфилду при КТ), но ультразвук частично проходил через оставшиеся внутриполосные хрящевые прослойки или через тонкие незакрывшиеся кортикальные края, формируя «окна» на эхокартине.

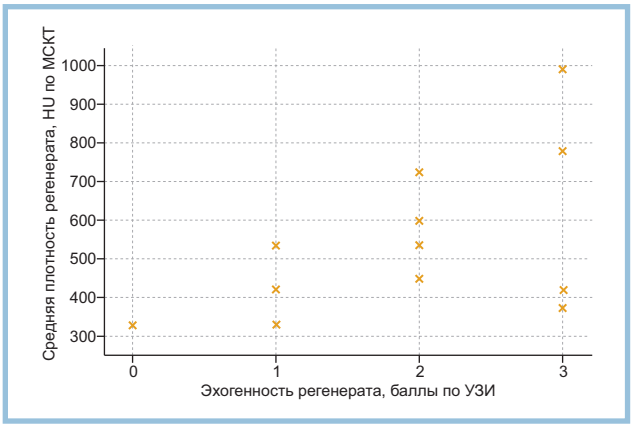

Рис. 2. **Диаграмма рассеяния, сравнивающая результаты УЗИ и КТ для 12 регенератов.**

По оси X отложена эхогенность регенерата (баллы по УЗИ), по оси Y — средняя плотность регенерата по Хаунсфилду (HU по МСКТ). Отсутствие четкой корреляции указывает на невозможность взаимного преобразования этих показателей.

Артефакты и помехи. Существенным ограничением МСКТ является влияние металлических конструкций аппарата. У 9 из 12 проанализированных исследований отмечались артефакты различной степени выраженности: радиальные полосы, затемнения и засветки вокруг винтов и ленты аппарата, искажающие изображение регенерата. Такие искажения могут приводить к ложному завышению плотности зоны регенерата — на ранних этапах его формирования участок может выглядеть даже плотнее, чем губчатое вещество интактной кости.

На **рис. 3** представлен пример: зона регенерата вблизи металлической ленты дистрактора визуализируется как высокоплотная структура, хотя фактически минерализация в этот период еще минимальна. Подобные артефакты обусловлены эффектами лучевого отвердения и рассеяния на металле, и их присутствие способно давать как завышенные, так и заниженные значения плотности по Хаунсфилду в пределах регенерата.

Статистически значимого влияния ни металлических артефактов, ни других помех на корреляцию выявить не удалось ввиду малого объема выборки. Тем не менее понятно, что даже идеальная постобработка компьютерной томограммы не устранила бы расхождений между данными КТ и УЗИ, поскольку они обусловлены прежде всего разницей в регистрируемых физических параметрах.

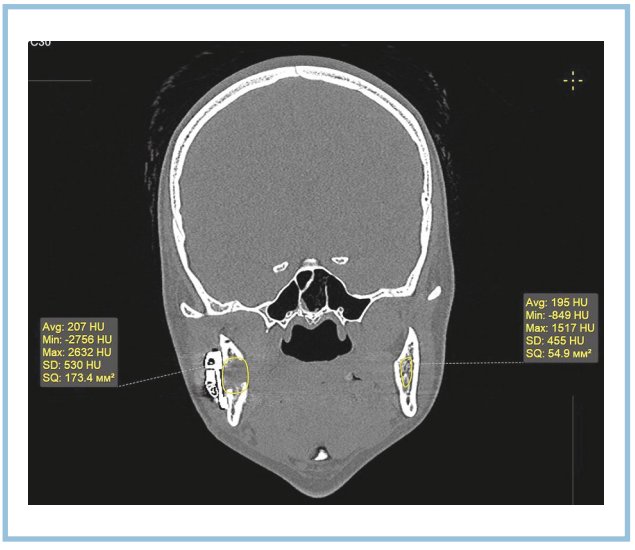

Рис. 3. **Компьютерная томограмма нижней челюсти с дистракционным аппаратом.**

Слева зона регенерата (207 HU), которая из-за артефактов от металла визуализируется как более плотная, чем интактная губчатая кость нижней челюсти справа (195 HU).

Обсуждение

Полученные результаты подтверждают, что ультразвуковой и компьютерно-томографический методы дают различную информацию о состоянии регенерата и прямое сопоставление их показателей некорректно. Попробуем детально разобраться, почему так происходит.

Различие физических принципов. УЗИ и КТ измеряют разные свойства материала. Ультразвук — это механические колебания, отражающиеся от границ сред с различным акустическим импедансом. На эхограмме мы видим, по сути, структуру регенерата: распределение участков мягкой ткани, хряща и зарождающейся кости. Например, сразу после остеотомии пространство между фрагментами заполнено гематомой — ультразвук беспрепятственно проходит через нее, давая на экране черное «окно». В ходе дистракции в промежутке возникает фиброзный матрикс, затем остеоид — они частично отражают сигнал, появляется гетерогенная эхоструктура. К моменту созревания регенерата в норме образуются трабекулы и кора — ультразвук отражается от их поверхности почти полностью, что на изображении дает яркую эхоплотность и акустическую тень позади регенерата. КТ же основана на поглощении рентгеновских лучей тканью. Показатель плотности по Хаунсфилду (HU) зависит от электронной плотности материала и фактически отражает долю минеральных (кальцифицированных) компонентов. Низкие значения плотности по Хаунсфилду (близкие к 0 или слегка положительные) соответствуют мягким тканям или незрелому остеоиду; по мере минерализации остеоид пропитывается гидроксиапатитом — его плотность по Хаунсфилду растет, приближаясь к значениям плотности губчатой кости (~500—800 HU) и затем кортикальной кости (>1000 HU). Таким образом, КТ оценивает именно минеральную плотность. Ультразвук же может «видеть» и неминерализованную ткань (например, хрящевую модель кости), но, как только она превращается в твердую кость, дальнейшее проникновение ультразвука прекращается [5]. Получается, что на ранних стадиях ДО УЗИ более информативно: оно показывает начало остеогенеза тогда, когда на рентгеновском изображении и тем более на КТ-изображении еще ничего не видно. Этот факт подтвержден и клиническими работами: так, по данным A. Poposka и соавт., ультразвук выявляет новый костный мозоль в среднем на 4—6 нед раньше, чем стандартная рентгенография [3, 7]. В нашей практике тоже были случаи, когда УЗИ указывало на хорошее начало остеогенеза (появление эхоструктур и доплер-сигнала), хотя на рентгеновском изображении регенерат выглядел «прозрачным», — это помогло избежать немотивированного прекращения дистракции из-за ложного впечатления об отсутствии роста кости. Однако на поздних стадиях (когда регенерат частично оссифицирован) ситуация меняется на обратную: КТ четко показывает продолжающийся рост плотности, а УЗИ теряет «доступ» к внутренним слоям регенерата, отображая только внешние контуры или вовсе лишь переднюю кортикальную стенку. В итоге ультразвук может создать ложноположительное впечатление о зрелости кости (если снаружи уже образовалась кора, закрыв акустическое окно) или, наоборот, ложноотрицательное впечатление, недооценивая глубинную минерализацию при сохранении внешних «окон». Именно это мы и наблюдали у наших пациентов, что и привело к разрыву корреляции.

Отсутствие единой количественной шкалы. В отличие от КТ (где шкала HU привязана к физиче-

ским эталонам — воде и воздуху), УЗ-визуализация не имеет унифицированного количественного эквивалента. Яркость пикселов на эхограмме зависит от множества факторов: усиления прибора, частоты датчика, расстояния до объекта, угла падения луча, наличия геля, наконец, субъективной настройки изображения специалистом. Даже в нашем исследовании, несмотря на попытки стандартизовать протокол УЗИ, полностью устранить вариабельность не удалось. Поэтому мы были вынуждены прибегнуть к полуколичественной балльной оценке эхогенности. Такой подход, конечно, менее точен, чем прямое измерение плотности по Хаунсфилду (HU) с помощью КТ. В литературе представлены попытки разработать количественные УЗ-показатели для кости, таковым является глубина проникновения луча (Beam Penetration Depth — BPD) в зоне регенерата: чем больше новообразованной кости, тем меньше глубина прохождения ультразвука [3, 4]. Показано, что динамика BPD коррелирует со степенью заполнения регенерата и может быть критерием готовности к снятию аппарата. Также в экспериментальных условиях измеряют скорость звука через регенерат, коэффициент затухания, спектральную энтропию отраженного сигнала и другие параметры; они демонстрируют связь с минеральной плотностью образцов [3]. Однако все эти методики требуют сложной аппаратуры и пока не получили распространения в клинической практике. В повседневной же работе врач ультразвуковой диагностики оперирует субъективными понятиями «гипоэхогенный» и «гиперэхогенный» относительно окружающих тканей. Естественно, пытаться перевести такие оценки в абсолютные значения HU — затея некорректная. Наш эксперимент с созданием балльной шкалы, увы, подтвердил это: слишком много факторов влияет на эхокартину помимо собственно количества минерала.

Артефакты и ограничения методов. Как было показано в результатах, существенную роль играют технические ограничения каждого метода. Для КТ главное ограничение — артефакты от металла. В челюстно-лицевой области во время ДО практически всегда присутствуют металлические конструкции (винты остеосинтеза, внеротовой или внутриротовой дистрактор). Металл сильно ослабляет и искажает рентгеновские лучи, вызывая на томограммах характерные артефакты: лучистые полосы повышенной плотности и зоны ложного затемнения вокруг объекта. В результате области кости рядом с металлом могут отображаться на КТ либо с завышенными, либо с заниженными значениями HU. В нашем исследовании мы специально отмечали, если регенерат попадал в зону артефакта, и старались использовать для измерения участки без искажений. Но полностью исключить влияние металла невозможно, этим отчасти объясняются те оставшиеся случаи, где, например, умеренная эхогенность сочеталась с неожиданно высоким значением HU: не исключено, что последнее было артефактно завышено (например, вследствие близости винта). Современные алгоритмы постобработки (фильтры MAR — metal artifact reduction) частично решают эту проблему, но они увеличивают шум и понижают разрешение изображения. В общем, артефактность МСКТ — серьезный фактор, ограничивающий точность данных [4, 6]. Ультразвук в этом плане выигрывает: металлический стержень дистрактора находится вне тела (при наружном аппарате) и не мешает сканированию, а небольшие титановые винты в кости дают узкую конусную тень, которую можно обойти позиционированием датчика. Куда более существенное ограничение для УЗИ — это уже упомянутая неспособность визуализировать сквозь кортикальную кость. Когда в определенном сечении регенерата появляется сплошная костная перемычка, все лежащее за ней (вглубь) становится недоступно для ультразвука. Фактически УЗИ «видит» только поверхность регенерата, обращенную к датчику. Если кость формируется неравномерно (что бывает нередко, особенно при сложной геометрии дистракции), то эхограмма может показывать полностью яркий регенерат (если с одной стороны сомкнулась кора), хотя внутри еще остаются островки хряща или соединительной ткани. Отсюда риск ложного благополучия по данным УЗИ. В одной из предыдущих наших работ мы поспешили заявить о высокой плотности регенерата на основании только УЗ-критериев, однако впоследствии оказалось, что прочность кости была недостаточной, и у пациента возник частичный перелом при жевательной нагрузке после снятия аппарата. Причиной стала центральная незрелость регенерата, не увиденная на эхограмме из-за теневого эффекта от периферической кости. Этот клинический случай послужил важным уроком, продемонстрировавшим ограничение метода УЗИ.

Обобщая вышеизложенное, можно заключить, что УЗИ и МСКТ — это не конкурирующие, а взаимодополняющие методы в задаче мониторинга ДО. Для эффективного контроля созревания регенерата необходимо сочетание разных методик, учитывающее их плюсы и минусы. Ультразвук бесценен на этапе дистракции и ранней консолидации, когда требуется часто (еженедельно) оценивать динамику остеогенеза без вреда для пациента. КТ же незаменима, чтобы количественно подтвердить готовность к нагрузке, то есть фактически ответить на вопрос, достигла ли плотность кости уровня, достаточного для снятия аппарата и начала функциональной реабилитации. Согласно рекомендациям, финальное решение о снятии аппарата должно приниматься с учетом клинических и рентгенологических критериев консолидации [3, 6]. В наших случаях мы помимо обычного рентгена привлекали КТ-данные:

если при КТ регенерата плотность по Хаунсфилду уверенно превышала 700—800 HU и визуализировалась сплошная кортикализация, это служило основанием для снятия аппарата. УЗ-признаки в этот момент уже не играли решающей роли, что логично: ультразвук свою функцию выполнил ранее, позволив скорректировать лечение в самом начале и тем самым обеспечить лучшие условия для конечной консолидации.

Важно подчеркнуть, что любые попытки заменить КТ УЗИ или наоборот несут риски ошибочной оценки. Только комплексное применение поможет нивелировать недостатки одного метода преимуществами другого [6]. В практике челюстно-лицевой хирургии можно предложить следующий алгоритм. В ходе активной дистракции и первоначального периода фиксации следует выполнять регулярное УЗИ (например, раз в неделю) для мониторинга структурных изменений и васкуляризации регенерата, а также клинический осмотр (степень подвижности отломков, наличие боли и др.). Если УЗИ выявляет проблему (отсутствие эхопризнаков костеобразования, отсутствие кровотока, чрезмерное расширение фиброзной зоны и т.п.), следует изменить тактику — замедлить или ускорить темп, назначить стимулирующую терапию (физиопроцедуры и др.). Когда же при УЗИ картина благоприятная и приближается срок снятия аппарата, необходимо проведение контрольной КТ или конусно-лучевой КТ (КЛКТ) — с целью верификации степени минерализации. КЛКТ, кстати, может служить компромиссом, давая гораздо меньшую дозу облучения. В работах зарубежных коллег (например, J. Dabas и соавт., 2016) описано успешное применение КЛКТ для оценки регенератов в сочетании с УЗИ [4]. Мы также все чаще в практике предпочитаем КЛКТ, особенно если нужна только качественная картина консолидации без точных значений плотности по Хаунсфилду.

Ограничения исследования: признаем, что наше исследование имеет ряд ограничений. Небольшая выборка (12 пациентов с полной комбинацией данных) снижает статистическую мощность; возможно, при большем числе наблюдений проявилась бы умеренная корреляция на определенных этапах. Кроме того, мы использовали несколько упрощенную шкалу для УЗИ; в будущем целесообразно апробировать объективные количественные параметры (например, BPD или скорость звука) на клиническом материале [3, 4]. Тем не менее даже в нынешнем виде результаты ясно указывают на тенденцию несоответствия данных УЗИ и КТ. Еще одним ограничением является известная доля субъективности в интерпретации ультразвуковых образов — требуются опыт и стандартизация [3, 6]. В нашем центре исследования проводил сам автор, обладающий соответствующим опытом; в других руках разброс балльных оценок мог бы быть выше. Однако это лишь подчеркивает мысль, что УЗИ нельзя универсально калибровать под КТ.

Несмотря на указанные ограничения, считаем, что поставленная цель достигнута: мы наглядно продемонстрировали невозможность простого сопоставления ультразвуковых и томографических данных регенерата и выяснили причины этого явления. Дальнейшие исследования могли бы быть направлены на разработку комплексных индексов, интегрирующих разнородную информацию, например на создание прогностической модели созревания регенерата на основе совокупности данных УЗИ, рентгеновского исследования, клинических тестов и единичной КТ [6]. Такой подход соответствует принципам персонифицированной медицины и может помочь улучшить результаты лечения пациентов с микрогнатией.

Выводы

1. Ультразвуковые и компьютерные томографические показатели регенерата несоизмеримы напрямую. Эхогенность при ультразвуковом исследовании не имеет линейной корреляции с плотностью по Хаунсфилду (HU), поскольку методы основаны на разных физических явлениях и оценивают разные аспекты остеогенеза. Попытки установить математическую зависимость между ними не дают достоверного результата.
2. Каждый метод отражает свою фазу созревания кости. Ультразвуковое исследование информативно на ранних этапах дистракционного остеогенеза, оно регистрирует наличие остеоидного матрикса и неоваскуляризацию тогда, когда на компьютерной томограмме регенерат еще маломинерализован. Компьютерная томография наиболее ценна на позднем этапе консолидации, она количественно подтверждает степень минерализации, недоступную для оценки с помощью ультразвука из-за акустической непрозрачности зрелой кости.
3. Ограничения ультразвукового исследования и мультиспиральной компьютерной томографии диктуют необходимость комплексного подхода. Ультразвук не в состоянии проникнуть через сформировавшуюся кортикальную кость, а компьютерная томография страдает от металлических артефактов и не может применяться часто из-за облучения. Совместное использование данных методов позволяет нивелировать эти недостатки: частый ультразвуковой контроль хода остеогенеза + разовые компьютерная томография / конусно-лучевая компьютерная томография для подтверждения консолидации — оптимальная схема.

4. Ультразвук и мультиспиральную компьютерную томографию следует рассматривать не как альтернативы, а как взаимодополняющие методы. Они не заменяют друг друга, а отвечают на разные клинические вопросы. Поэтому в практике мониторинга дистракционного остеогенеза нижней челюсти необходимо задействовать оба метода в соответствующих временных точках. Отказ от одного в пользу другого чреват неполнотой информации и потенциально — ошибками в тактике лечения.

Как отметил А.Г. Надточий, комплексный подход с учетом данных разных технологий — залог успеха в оценке состояния костного регенерата.

Финансирование. Исследование не имело спонсорской поддержки.
Funding. The study had no sponsorship.

Авторы заявляют об отсутствии конфликта интересов.
The authors declare no conflicts of interest.

ЛИТЕРАТУРА/REFERENCES

1. Issar Y, Sahoo NK, Sinha R, Satija L, Chattopadhyay PK. Comparative evaluation of the mandibular distraction zone using ultrasonography and conventional radiography. *International Journal of Oral and Maxillofacial Surgery*. 2014 May;43(5):587-594. Epub 2014 Jan 3. PMID: 24393569. https://doi.org/10.1016/j.ijom.2013.11.016
2. Andrade N, Aggrawal N, Jadhav G, Sahu V, Mathai PC. To determine the efficacy of ultrasonography in the evaluation of bone fill at the regenerate site for mandibular distraction osteogenesis over clinical and radiographic assessment- An *in vivo* prospective study. *Journal of Oral Biology and Craniofacial Research*. 2018 May-Aug;8(2):89-93. Epub 2018 Apr 20. PMID: 29892528; PMCID: PMC5993509. https://doi.org/10.1016/j.jobcr.2018.04.005
3. Liu Q, Liu Z, Guo H, Liang J, Zhang Y. The progress in quantitative evaluation of callus during distraction osteogenesis. *BMC Musculoskeletal Disorders*. 2022 May 24;23(1):490. PMID: 35610718; PMCID: PMC9128294. https://doi.org/10.1186/s12891-022-05458-8
4. Dabas J, Mohanty S, Chaudhary Z, Rani A. Assessment of Mandibular Distraction Regenerate Using Ultrasonography and Cone Beam Computed Tomography: A Clinical Study. *Craniomaxillofacial Trauma & Reconstruction*. 2016 Mar;9(1):69-75. Epub 2015 Sept 24. PMID: 26889351; PMCID: PMC4755727. https://doi.org/10.1055/s-0035-1563700
5. Troulis MJ, Coppe C, O'Neill MJ, Kaban LB. Ultrasound: assessment of the distraction osteogenesis wound in patients undergoing mandibular lengthening. *Journal of Oral and Maxillofacial Surgery*. 2003 Oct;61(10):1144-1149. PMID: 14586848. https://doi.org/10.1016/s0278-2391(03)00672-4
6. Лосев Ф.Ф., Шаповалов П.И., Рахматуллин Д.И. Персонифицированное управление темпом дистракционного остеогенеза нижней челюсти: влияние механических и физических факторов на созревание костного регенерата. *Стоматология*. 2025;104(5):84-91. Losev FF, Shapovalov PI, Rakhmatullin DI. Personalized control of distraction rate in mandibular distraction osteogenesis: influence of mechanical and physical factors on bone regenerate maturation. *Stomatology*. 2025; 104(5):84-91. (In Russ.). https://doi.org/10.17116/stomat202510405184
7. Poposka A, Atanasov N, Dzoleva-Tolevska R. Use of ultrasonography in evaluation of new bone formation in patients treated by the method of Ilizarov. *Prilozi*. 2012;33(1):199-208. PMID: 22952105.

Поступила 24.09.2025
Received 24.09.2025
Принята к печати 26.11.2025
Accepted 26.11.2025