Пластическая хирургия и эстетическая медицина
2026, №4, вып. 2, с. 44–50
https://doi.org/10.17116/plast.hirurgia202604244
URL: https://www.mediasphera.ru/issues/plasticheskaya-khirurgiya-i-esteticheskaya-meditsina/2026/4-2/1268673462026022044

Plastic Surgery and Aesthetic Medicine
2026, no 4, issue 2, pp. 44–50

Оценка эффективности аутологичной повторной реконструкции молочной железы в связи с неудовлетворенностью результатами первичной реконструкции: анализ отдаленных результатов по опроснику BREAST-Q

© Олеся Игоревна Старцева, София Гарниковна Казарян

ФГАОУ ВО «Первый Московский государственный медицинский университет им. И.М. Сеченова» Минздрава России (Сеченовский Университет), Москва, Россия

РЕЗЮМЕ

Цель. Оценить качество жизни и степень удовлетворенности пациенток после выполнения повторной реконструкции молочной железы с использованием аутологичных тканей, проведенной в связи с неудачным результатом первичной реконструкции.

Материал и методы. В ретроспективном исследовании, проведенном в период с сентября 2020 г. по август 2025 г., приняли участие 62 пациентки. Средний период наблюдения составил 45,1±1,3 мес. Средний возраст пациенток на момент хирургического вмешательства составил 48,9±9,8 года. Средний индекс массы тела — 27,9±3,8 кг/м^2. Были проанализированы результаты анкетирования по опроснику BREAST-Q v. 2.0 (модуль Reconstruction).

Результаты. Результаты удовлетворенности пациенток оценивались на сроке до аутологичной повторной реконструкции и не ранее 6 мес после операции. До операции средние показатели по опроснику качества жизни составили: удовлетворенность формой молочной железы — 50,5±2,6; психосоциальное благополучие — 66,1±0,3; физическое благополучие в области грудной клетки — 68,8±7,7; сексуальное благополучие — 69,3±1,4; удовлетворенность качеством рубцов — 84,2±3,2. После реконструкции с использованием DIEP-лоскута показатели значимо повысились: удовлетворенность формой молочной железы — 91,4±5,1; психосоциальное благополучие — 89,7±9,2; физическое благополучие — 86,1±6,5; сексуальное благополучие — 94,9±8,3; удовлетворенность качеством рубцов — 87,1±4,5. При реконструкции с применением торакодорсального лоскута также отмечено улучшение качества жизни пациенток. Полученные данные свидетельствуют о высокой эффективности аутологичной повторной реконструкции молочной железы.

Заключение. В случае неудачной первичной одномоментной реконструкции молочной железы с применением эндопротезов восстановление с использованием аутологичных лоскутов демонстрирует положительный отдаленный результат. По результатам исследования выявлено, что аутологичная реконструкция оказывает благоприятное влияние на психоэмоциональное состояние пациенток, тем самым повышая качество их жизни.

Ключевые слова: *торакодорсальный лоскут, DIEP-лоскут, лучевая терапия, рак молочной железы, повторная реконструкция молочной железы, BREAST-Q.*

ИНФОРМАЦИЯ ОБ АВТОРАХ:
Старцева О.И. — https://orcid.org/0000-0001-9778-2624
Казарян С.Г. — https://orcid.org/0009-0001-7361-5888
Автор, ответственный за переписку: Казарян С.Г. — e-mail: sofia.82@bk.ru

КАК ЦИТИРОВАТЬ:
Старцева О.И., Казарян С.Г. Оценка эффективности аутологичной повторной реконструкции молочной железы в связи с неудовлетворенностью результатами первичной реконструкции: анализ отдаленных результатов по опроснику BREAST-Q. *Пластическая хирургия и эстетическая медицина*. 2026;4-2:44–50. https://doi.org/10.17116/plast.hirurgia202604244

Effectiveness of revision autologous breast reconstruction after unsuccessful primary treatment: analysis of long-term outcomes using the BREAST-Q questionnaire

© O.I. Startseva, S.G. Kazaryan

Sechenov First Moscow State Medical University (Sechenov University), Moscow, Russia

ABSTRACT

Objective. To assess the quality of life and patient satisfaction after revision breast reconstruction with autologous tissue for unsatisfactory results after primary reconstruction.

Material and methods. This retrospective study included 62 patients who underwent surgery between September 2020 and August 2025. Mean follow-up period was 45.1±1.3 months (range 3—58). Mean age was 48.9±9.8 years, body mass index — 27.9±3.8 kg/m^2. Outcomes were analyzed using the BREAST-Q v. 2.0 questionnaire (Reconstruction module).

Results. Patient satisfaction was assessed preoperatively and no earlier than 12 months after revision autologous reconstruction. Preoperative mean scores were as follows: satisfaction with breast shape — 50.5±2.6; psychosocial well-being — 66.1±0.3; physical well-being (chest) — 68.8±7.7; sexual well-being — 69.3±1.4; satisfaction with scar quality — 84.2±3.2. After DIEP flap reconstruction, scores significantly improved: satisfaction with breast shape — 93.4±5.1; psychosocial well-being — 89.7±9.2; physical well-being — 86.1±6.5; sexual well-be-

ing — 94.9±8.3; satisfaction with scar quality — 87.1±4.5. Thoracodorsal flap reconstruction also resulted in better quality of life. These findings indicate high effectiveness of revision autologous breast reconstruction.
Conclusion. In case of unsuccessful immediate primary breast reconstruction with implants, revision reconstruction with autologous flaps demonstrates favorable long-term results. The study revealed positive impact of autologous reconstruction on psycho-emotional well-being and overall quality of life.

Keywords: *thoracodorsal flap, DIEP flap, radiotherapy, breast cancer, revision breast reconstruction, BREAST-Q.*

INFORMATION ABOUT THE AUTHORS:
Startseva O.I. — https://orcid.org/0000-0001-9778-2624
Kazaryan S.G. — https://orcid.org/0009-0001-7361-5888
Corresponding author: Kazaryan S.G. — e-mail: sofia.82@bk.ru

TO CITE THIS ARTICLE:
Startseva OI, Kazaryan SG. Effectiveness of revision autologous breast reconstruction after unsuccessful primary treatment: analysis of long-term outcomes using the BREAST-Q questionnaire. *Plastic Surgery and Aesthetic Medicine.* 2026;4-2:44–50. (In Russ.).
https://doi.org/10.17116/plast.hirurgia202604244

Введение

Реконструкция молочной железы после мастэктомии является неотъемлемой частью комплексного лечения рака молочной железы и направлена не только на восстановление формы молочной железы, но и на улучшение качества жизни пациенток [1—3]. Среди множества онкозаболеваний рак молочной железы занимает лидирующее место. Если в прошлые десятилетия основное внимание уделялось радикальному удалению опухоли и сохранению жизни пациенток, то в настоящее время все большее значение приобретают вопросы качества жизни, эстетического результата и психологического благополучия женщин [4—5].

Согласно статистическим данным, представленным в доступной литературе, все большее число женщин стремится к выполнению реконструктивного восстановления молочной железы после мастэктомии. Если в 1990—2000-х годах лишь незначительная часть женщин прибегала к реконструкции, то, по современным данным, доля пациенток, проходящих эстетическое восстановление молочной железы, возросла с 42,5% до 63,5% за последние 10 лет [6—8]. Однако, несмотря на совершенствование технологий и хирургических техник, сохраняется высокий процент неудовлетворительных исходов после первичной реконструкции молочных желез [9—11]. К числу наиболее частых осложнений, которые приводят к неудовлетворительному эстетическому результату, относятся формирование капсулярной контрактуры, деформация и смещение имплантата. В этих случаях показано проведение повторной реконструкции, нередко с применением аутологичных тканей [12]. Среди различных методик особое место занимает использование перфорантных лоскутов, в частности перфорантного лоскута на глубокой нижней эпигастральной артерии (Deep Inferior Epigastric Perforator (DIEP)-лоскута), который позволяет достичь высокого эстетического результата [13—16]. По данным нашего наблюдения, повторная реконструкция с использованием DIEP-лоскута продемонстрировала высокую клиническую эффективность [17]. Для объективной оценки отдаленных результатов хирургического лечения нами применен международный валидированный опросник BREAST-Q v. 2.0, позволяющий комплексно оценить удовлетворенность формой груди, психоэмоциональное и физическое состояние, а также сексуальное благополучие пациенток [18]. Применение пациент-ориентированных инструментов оценки, таких как BREAST-Q, особенно актуально в эстетической и реконструктивной хирургии молочной железы, поскольку основным критерием успешного вмешательства является не только анатомическое восстановление формы груди, но и субъективное восприятие результата самой пациенткой [19]. Таким образом, анализ качества жизни и удовлетворенности исходом хирургического лечения представляет собой важную составляющую оценки эффективности повторной реконструкции молочной железы.

Цель исследования — оценить качество жизни и степень удовлетворенности пациенток после выполнения повторной реконструкции молочной железы с использованием аутологичных тканей, проведенной в связи с неудовлетворенностью результатами первичной реконструкции.

Материал и методы

В период с сентября 2020 г. по август 2025 г. на базе кафедры онкологии, радиотерапии и реконструктивной хирургии Института клинической медицины ФГАОУ ВО «Первый Московский государственный медицинский университет им. И.М. Сеченова» Минздрава России нами было проанализировано 62 клинических случая повторных реконструктивных операций с применением аутологичных лоскутов у пациенток после неудачной первичной одномоментной реконструкции молочной железы с исполь-

Таблица 1. **Критерии включения в клиническое исследование и критерии исключения из клинического исследования**

Критерии включения	Критерии исключения
Наличие в анамнезе первичной одномоментной реконструкции молочной железы с использованием силиконовых имплантатов после мастэктомии	Наличие рецидива или прогрессирования основного онкологического заболевания на момент вторичной реконструкции
Неудовлетворительный исход первичной реконструкции (капсулярная контрактура ⩾II степени по Baker, выраженная асимметрия, хроническая боль, инфекционные осложнения, эстетическая несостоятельность)	Реконструкция, выполненная только с ревизией или с заменой имплантата, без использования аутологичных тканей
Согласие пациенток на выполнение повторной реконструкции молочной железы с применением аутологичных тканей (DIEP-лоскута, торакодорсального лоскута)	Отсутствие данных длительного наблюдения (менее 6—12 мес после повторной реконструкции)
Наличие информированного добровольного согласия на участие в исследовании и заполнение опросника BREAST-Q	Отсутствие корректно заполненных анкет опросника BREAST-Q
Отсутствие противопоказаний к выполнению операции	Наличие инфекционных и хронических заболеваний в активной форме

зованием эндопротезов. Исследование представляет собой одноцентровое ретроспективное когортное исследование, направленное на оценку отдаленных результатов повторной реконструкции молочной железы с использованием аутологичных тканей у пациенток с неудовлетворительными результатами первичной одномоментной реконструкции. Для оценки субъективных и функциональных результатов использовалась лицензионная русскоязычная версия опросника BREAST-Q v. 2.0 (модуль Reconstruction) [19]. Пациентками подписано информированное добровольное согласие на участие в исследовании. Анкеты заполнялись пациентками самостоятельно (на дооперационном этапе и не ранее чем через 6 мес после повторной реконструкции). Анализировались следующие домены:

— удовлетворенность грудью (Satisfaction with Breasts);
— психосоциальное благополучие (Psychosocial Well-being);
— физическое благополучие: область грудной клетки (Physical Well-being: Chest);
— сексуальное благополучие (Sexual Well-being);
— удовлетворенность качеством рубцов (Satisfaction with Scars).

Оценки рассчитывались согласно официальному алгоритму преобразования баллов в единицы шкалы Раша от 0 до 100, где более высокие значения соответствуют лучшему качеству жизни или большей удовлетворенности.

В исследование были включены пациентки, соответствующие критериям, представленным в **табл. 1**.

Всем пациенткам была выполнена повторная реконструкция молочной железы с применением аутологичных тканей. Наиболее часто применялся DIEP-лоскут — данная методика использована у 45 (72,5%) пациенток, которые составили первую группу. Во вторую группу вошли 17 (27,5 %) пациенток, которым реконструкция молочной железы проводилась с использованием торакодорсального лоскута. Выбор техники реконструкции определялся индивидуальными анатомическими особенностями пациенток, объемом ранее выполненных вмешательств и состоянием донорских зон.

Средний период наблюдения составил 45,1± 1,3 мес (3—58 мес). Средний возраст пациенток на момент хирургического вмешательства составил 48,9±9,8 года, средний индекс массы тела — 27,9±3,8 кг/м².

В связи с совершенствованием методов диагностики, а также повышением уровня информированности и медицинской грамотности населения значительно возросла частота выявления опухолей молочной железы на ранних стадиях, что способствует своевременному началу лечения и повышению его эффективности. В анализируемых группах большинство пациенток имели в анамнезе ранние стадии рака молочной железы (I—IIA). В настоящем исследовании выполнено распределение пациенток по стадиям заболевания **(табл. 2)**.

Статистическую обработку данных проводили с использованием программного обеспечения Stat-Tech (Казань, Россия). Для количественных переменных определяли среднее значение (*M*), стандартное отклонение (*SD*) и медиану (Me). Сравнение количественных показателей осуществляли с использованием парного *t*-теста и критерия Уилкоксона. Различия считали статистически значимыми при уровне $p<0,05$.

Таблица 2. **Распределение пациенток по стадиям рака молочной железы**

Стадия рака молочной железы по pTNM	Число пациенток, *n*	%
pTis(DCIS)N0M0, ст. 0	4	6,5
T1N0M0, ст. IA	21	33,5
T1-2N0-1M0, ст. IIA	12	19,5
T2-3N0-1M0, ст. IIB	15	24,5
T4N0-2M0, ст. IIIB	10	16
Всего	62	100

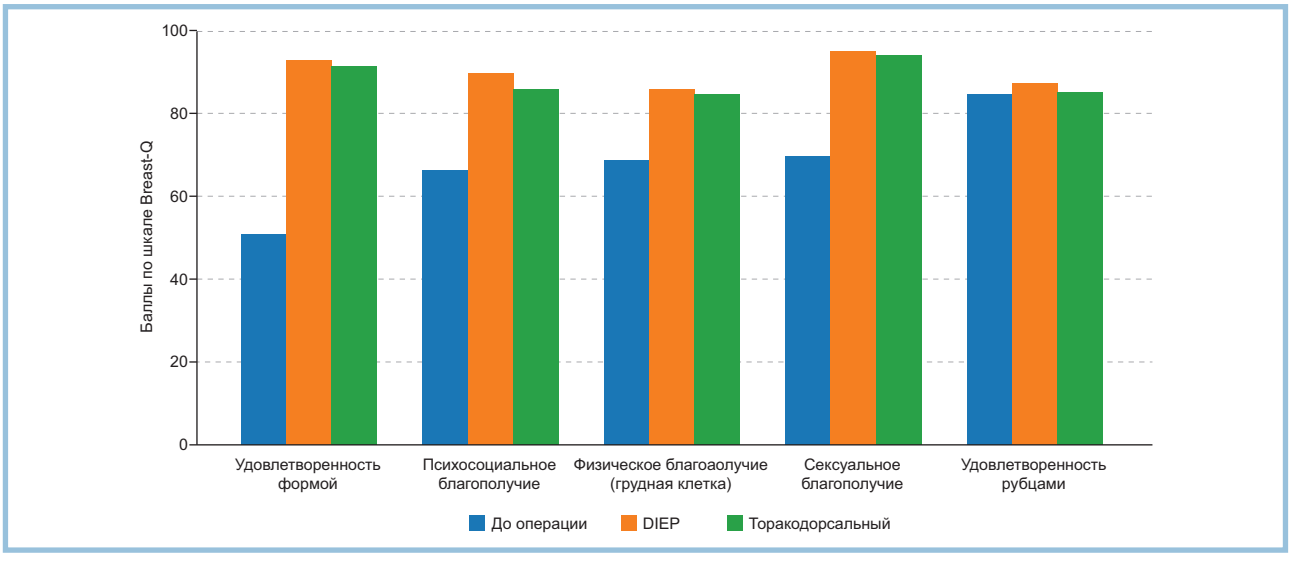

Рис. 1. **Сравнение результатов до и после аутологичной повторной реконструкции молочной железы. Отдаленные результаты оценивались на сроке не ранее чем через 12 мес.**

Результаты и обсуждение

В последние десятилетия наблюдается устойчивая тенденция к повышению требований не только к качеству лечения основного заболевания, но и к внешнему виду молочной железы после реконструктивных операций. Важным критерием успешности восстановительных операций, направленных на улучшение формы и эстетики молочной железы, является общая эстетическая удовлетворенность пациенток отдаленными результатами лечения, а также положительная динамика показателей качества жизни.

По данным Всемирной организации здравоохранения, здоровье определяется не только как отсутствие заболеваний и наличие удовлетворительного физического состояния, но и как состояние полного психологического и социального благополучия [20]. В соответствии с данным определением реконструктивные операции после мастэктомии занимают ключевое место в восстановлении и поддержании качества жизни пациенток. Корректно подобранная методика реконструкции молочной железы улучшает физическое состояние и способствует психологической, сексуальной и социальной адаптации, положительно влияя на общее самочувствие [21]. Оптимальный метод реконструкции молочной железы должен сочетать в себе низкий риск развития осложнений с высоким уровнем удовлетворенности пациенток полученным результатом.

Эстетическая оценка реконструкции молочной железы важна как для самих пациенток, так и для хирургов. Согласно имеющимся данным, значительная доля пациенток остается неудовлетворенной результатами первичной одномоментной реконструкции с применением эндопротезов; как правило, это обусловлено развитием послеоперационных осложнений, несоответствием эстетических результатов ожиданиям пациентки, а также выраженными функциональными нарушениями [22]. В представленном исследовании проведена комплексная оценка качества жизни пациенток как до выполнения повторной реконструкции молочной железы, так и в отдаленном послеоперационном периоде **(рис. 1)**.

После неудачной первичной реконструкции пациентки часто предъявляли жалобы на неудовлетворительную форму молочной железы, развитие капсулярной контрактуры, хроническую боль, отечность мягких тканей и продолжительный восстановительный период. В то же время после выполнения повторной реконструкции с применением аутологичных тканей отмечено достоверное снижение количества жалоб, а также улучшение общего самочувствия и уровня удовлетворенности результатом вмешательства **(табл. 3)**.

Одним из ключевых факторов, ассоциированных с повышенным риском осложнений как после первичной, так и после повторной реконструкции, остается наличие в анамнезе лучевой терапии **(рис. 2, 3)**. Тем не менее использование аутологичных лоскутов при выполнении повторной реконструкции позволяет существенно снизить частоту неблагоприятных исходов и способствует значительному улучшению качества жизни пациенток.

Результаты оценки качества жизни пациенток до проведения повторной реконструкции молочной железы свидетельствуют о низком уровне удовлетворенности исходом первичной операции, что негативно сказывалось на общем психоэмоциональном и функциональном состоянии пациенток.

Наименьшее количество баллов было зарегистрировано по параметру удовлетворенности грудью — 50,5±2,6. Причинами неудовлетворенности, согласно анкетированию, являлись выражен-

Таблица 3. **Сравнительная оценка преимуществ и недостатков первичной одномоментной реконструкции молочной железы с применением эндопротезов и повторной реконструкции молочной железы с использованием аутологичных лоскутов**

Первичная одномоментная реконструкция молочной железы с использованием эндопротезов		Повторная реконструкция молочной железы с использованием аутологичных лоскутов	
Преимущества	Недостатки	Преимущества	Недостатки
Выполняется сразу при мастэктомии, без периода «плоской» грудной клетки. Меньшая кровопотеря	Риски инфекционных осложнений, серомы, экструзии, капсулярной контрактуры (особенно после лучевой терапии)	Низкий риск инфекции и отсутствие риска капсулярной контрактуры. Лучшие результаты после лучевой терапии	Риск тромбоза сосудов и некроза лоскута; бóльшая кровопотеря
Меньше длительность операции и анестезии	Возможно ощущение инородного тела	Отсутствие ощущения инородного тела	Больше длительность операции и анестезии
Меньше длительность госпитализации и реабилитации	Менее естественные форма и тактильные свойства	Более естественные вид и тактильные свойства	Длительные госпитализация и восстановление
Нет донорской зоны и дополнительных рубцов	Ограниченная долговечность (необходима замена имплантата)	Высокая долговечность результата	Требуется достаточный донорский ресурс (жировая ткань, отсутствие рубцов)
Меньшие требования к телосложению пациентки	Меньшие возможности для коррекции асимметрии	Широкие возможности моделирования и симметризации	Наличие донорской зоны и рубцов
Более доступная по стоимости	Возможно возникновение необходимости в дополнительных ревизиях	Более высокая удовлетворенность по опроснику BREAST-Q	Более высокая стоимость и необходимость выполнения опытной микрохирургической командой



Рис. 2. **Пациентка *А.*, 47 лет. Диагноз: рак молочной железы T2N1M0, ст. IIa, состояние после первичной одномоментной реконструкции молочной железы, сочетанной с лучевой терапией. Лучевой ожог II степени.**



Рис. 3. **Пациентка *Д.*, 45 лет. Диагноз: рак молочной железы T1c1M0, ст. Ia, состояние после первичной одномоментной реконструкции молочной железы, сочетанной с лучевой терапией. Капсулярная контрактура II степени.**

ная асимметрия молочных желез, наличие плотных участков в тканях реконструированной железы, а также эстетическая несостоятельность результата. В ряде случаев пациентки отмечали наличие имплантата как инородного тела, вызывающего чувство психологического дискомфорта, что дополнительно снижало уровень принятия собственного тела.

Показатели по остальным доменам модуля Reconstruction опросника BREAST-Q также указывали на ухудшение качества жизни: психосоциальное благополучие — 66,1±0,3; физическое благополучие: область грудной клетки — 68,8±7,7; сексуальное благополучие — 69,3±1,4; удовлетворенность качеством рубцов — 84,2±3,2.

Полученные данные подтверждают необходимость повторного хирургического вмешательства с применением аутологичных тканей для улучшения как эстетического результата, так и общего качества жизни пациенток.

Согласно полученным в ходе исследования данным, спустя 12 мес после выполнения повторной реконструкции молочной железы с применением DIEP-лоскута наблюдалось значительное улучшение показателей качества жизни пациенток. Средние значения по доменам модуля Reconstruction опросника BREAST-Q составили: удовлетворенность грудью — 93,4±5,1; психосоциальное благополучие — 89,7±9,2; физическое благополучие: область грудной клетки — 86,1±6,5; сексуальное благополучие — 94,9±8,3; удовлетворенность качеством рубцов — 87,1±4,5.

При анализе данных, полученных в процессе амбулаторного наблюдения и консультирования пациенток после реконструкции с использованием DIEP-лоскута, было установлено, что ключевые ожидания женщин — это восстановление максимально естественного внешнего вида и формы молочной железы, а также тактильных характеристик, приближенных к натуральным. Важным аспектом также является отсутствие инородных тел в организме, что напрямую связано с психологическим комфортом пациенток.

Во всех указанных аспектах в группе с применением DIEP-лоскута отмечалось достижение высоких уровней удовлетворенности, что свидетельствует о высокой эффективности данного метода повторной реконструкции как с эстетической, так и с функциональной точки зрения.

У пациенток, которым была выполнена повторная реконструкция молочной железы с использованием торакодорсального лоскута, отмечены следующие средние значения по доменам модуля Reconstruction опросника BREAST-Q спустя 12 мес после операции: удовлетворенность грудью — 91,3±3,2; психосоциальное благополучие — 85,8±5,3; физическое благополучие: область грудной клетки — 84,4±7,2; сексуальное благополучие — 93,9±1,5; удовлетворенность качеством рубцов — 85,1±3,6.

В процессе предоперационного планирования 86 (69,9%) пациенток выразили желание выполнить коррекцию контралатеральной молочной железы с целью достижения симметрии. Всем пациенткам из данной группы была проведена редукционная мастопексия в сочетании с периареолярной коррекцией контралатеральной стороны.

На всех этапах наблюдения пациентки не предъявляли выраженных жалоб, связанных с формированием и созреванием послеоперационных рубцов. Это обусловлено тем, что основное внимание уделялось достижению эстетически приемлемой формы молочной железы, ее мягкости, а также отсутствию болевого синдрома.

Наивысшие показатели удовлетворенности качеством жизни и результатами хирургического вмешательства были зафиксированы в группе пациенток, которым была выполнена повторная реконструкция молочной железы с использованием DIEP-лоскута. Вместе с тем реконструкция с применением торакодорсального лоскута также продемонстрировала хорошие функциональные и эстетические результаты.

В настоящее время для достижения оптимальных эстетических результатов реконструктивно-восстановительных операций на молочной железе приоритетным направлением является использование аутологичных лоскутов. Данные методики обладают рядом преимуществ по сравнению с имплантатами, включая более естественную анатомию и текстуру, а также меньшую вероятность осложнений. В литературе отмечается, что при необходимости проведения лучевой терапии применение аутологичных тканей способствует более благоприятным отдаленным результатам, что обеспечивает устойчивость реконструкции и улучшает качество жизни пациенток [23].

Для достижения оптимального исхода хирургам необходимо владеть широким спектром реконструктивных методик. Правильно подобранная тактика и индивидуализированный подход позволяют уже на этапе первичной реконструкции удовлетворить эстетические и функциональные ожидания пациентки, тем самым минимизируя необходимость выполнения повторных вмешательств и способствуя устойчивому улучшению качества жизни.

Заключение

Проведенное исследование показало, что аутологичная повторная реконструкция молочной железы после неудачных первичных вмешательств обеспечивает высокие показатели удовлетворенности пациенток и улучшает ключевые аспекты качества жизни по данным опросника BREAST-Q в отдаленном периоде. Использование аутологичных тканей позволяет достичь более естественного эстетического результата, снизить риск повторных осложнений и обеспечить долговременную стабильность формы реконструированной молочной железы. Полученные результаты подтверждают клиническую и психологическую ценность данного подхода, а также его целесообразность в качестве метода выбора у пациенток с неудовлетворительными исходами первичной реконструкции.

Финансирование. Исследование не имело спонсорской поддержки.
Funding. The study had no sponsorship.

Авторы заявляют об отсутствии конфликта интересов.
The authors declare no conflicts of interest.

ЛИТЕРАТУРА/REFERENCES

1. Shiraishi M, Sowa Y, Tsuge I, Kodama T, Inafuku N, Morimoto N. Long-Term Patient Satisfaction and Quality of Life Following Breast Reconstruction Using the BREAST-Q: A Prospective Cohort Study. *Frontiers in Oncology*. 2022 May 23;12:815498. PMID: 35692774; PMCID: PMC9178786. https://doi.org/10.3389/fonc.2022.815498
2. Connors SK, Goodman MS, Myckatyn T, Margenthaler J, Gehlert S. Breast reconstruction after mastectomy at a comprehensive cancer center. *Springerplus*. 2016 July 02;5(1):955. PMID: 27429869; PMCID: PMC4930439. https://doi.org/10.1186/s40064-016-2375-2
3. Kuhlefelt C, Homsy P, Repo JP, Jahkola T, Kauhanen S. Health-Related Quality of Life After Breast Reconstruction: Comparing Outcomes Between Reconstruction Techniques Using the BREAST-Q. *World Journal of Surgery*. 2022 Nov;46(11):2695-2705. Epub 2022 July 21. PMID: 35864357; PMCID: PMC9529680. https://doi.org/10.1007/s00268-022-06677-9
4. Mokhtari-Hessari P, Montazeri A. Health-related quality of life in breast cancer patients: review of reviews from 2008 to 2018. *Health and Quality of Life Outcomes*. 2020 Oct 12;18(1):338. Erratum in: *Health and Quality of Life Outcomes*. 2022 Feb 25;20(1):35. PMID: 33046106; PMCID: PMC7552560. https://doi.org/10.1186/s12955-020-01591-x
5. Ganz PA. Psychological and Social Aspects of Breast Cancer. *Oncology (Williston Park)*. 2008 June;22 (6):642-646, 650; discussion 650, 653.
6. Mandelbaum A, Nakhla M, Seo YJ, Dobaria V, Attai DJ, Baker JL, Thompson CK, DiNome ML, Benharash P, Lee MK. National trends and predictors of mastectomy with immediate breast reconstruction. *American Journal of Surgery*. 2021 Oct;222(4):773-779. Epub 2021 Feb 17. PMID: 33627231. https://doi.org/10.1016/j.amjsurg.2021.02.014
7. Vangsness KL, Juste J, Sam AP, Munabi N, Chu M, Agko M, Chang J, Carre AL. Post-Mastectomy Breast Reconstruction Disparities: A Systematic Review of Sociodemographic and Economic Barriers. *Medicina (Kaunas)*. 2024 July 19;60(7):1169. PMID: 39064597; PMCID: PMC11279340. https://doi.org/10.3390/medicina60071169
8. Epstein S, Tran BN, Cohen JB, Lin SJ, Singhal D, Lee BT. Racial Disparities in Postmastectomy Breast Reconstruction: National Trends in Utilization from 2005 to 2014. *Cancer*. 2018;124(13):2774-2784. https://doi.org/10.1002/cncr.31395
9. Shammas RL, Fish LJ, Sergesketter AR, Offodile AC 2nd, Phillips BT, Oshima S, Lee CN, Hollenbeck ST, Greenup RA. Dissatisfaction After Post-Mastectomy Breast Reconstruction: A Mixed-Methods Study. *Annals of Surgical Oncology*. 2022 Feb;29(2):1109-1119. Epub 2021 Aug 30. Erratum in: *Annals of Surgical Oncology*. 2021 Dec;28(Suppl 3):898. PMID: 34460034. https://doi.org/10.1245/s10434-021-10720-9
10. Steffen LE, Johnson A, Levine BJ, Mayer DK, Avis NE. Met and Unmet Expectations for Breast Reconstruction in Early Posttreatment Breast Cancer Survivors. *Plastic Surgical Nursing*. 2017;37(4):146-153. https://doi.org/10.1097/psn.0000000000000205
11. Colakoglu S, Khansa I, Curtis MJ, Yueh JH, Ogunleye AA, Haewyon C, Tobias AM, Lee BT. Impact of Complications on Patient Satisfaction in Breast Reconstruction. *Plastic and Reconstructive Surgery*. 2011;127(4):1428-1436. https://doi.org/10.1097/prs.0b013e318208d0d4
12. Matar DY, Wu M, Haug V, Orgill DP, Panayi AC. Surgical Complications in Immediate and Delayed Breast Reconstruction: A Systematic Review and Meta-Analysis. *Journal of Plastic, Reconstructive & Aesthetic Surgery: JPRAS*. 2022;75(11):4085-4095. https://doi.org/10.1016/j.bjps.2022.08.029
13. Skraastad BK, Knudsen C, Jackson C, Utheim TP, Pripp AH, Tønseth KA. Quality of Life, Patient Satisfaction and Cosmetic Outcome after Delayed Breast Reconstruction Using DIEP Flap: A 10 Years' Follow-up Survey. *Journal of Plastic Surgery and Hand Surgery*. 2019;53(2):119-124. https://doi.org/10.1080/2000656x.2018.1562459
14. Pompei B, Farhadi J. Diep Flap Volume Augmentation: Literature Review and "Calzone" Flap Shaping Technique. *Journal of Plastic Reconstructive & Aesthetic Surgery*. 2020;73(11):1933-1939. https://doi.org/10.1016/j.bjps.2020.05.070
15. Löfstrand J, Paganini A, Lidén M, Hansson E. Donor-Site Satisfaction of DIEP and Latissimus Dorsi Flaps—a Comparative Cohort Study. *Journal of Reconstructive Microsurgery*. 2022;39(6):472-481. https://doi.org/10.1055/a-1978-9610
16. Löfstrand J, Paganini A, Lidén M, Hansson E. Comparison of patient-reported achievements of goals and core outcomes with delayed breast reconstruction in irradiated patients: latissimus dorsi with an implant versus DIEP. *Journal of Plastic Surgery and Hand Surgery*. 2023 Aug 24;58:74-81. PMID: 37615328. https://doi.org/10.2340/jphs.v58.12417
17. Araya S, Peluso H, Doremus N, Lane J, Patel H, Talemal L, Najafali D, Chang AH, Patel SA. Outcomes of 32,019 Deep Inferior Epigastric Perforator Flap Reconstructions: Insights from the Largest National Readmission Data. *Plastic and Reconstructive Surgery—Global Open*. 2025 Feb 18;13(2):e6536. PMID: 39967922; PMCID: PMC11835125. https://doi.org/10.1097/GOX.0000000000006536
18. Кораблева Н.П., Жолтиков В.В., Исмагилов А.Х., Дохов М.А., Лебедева Ю.В. Валидный опросник BREAST-Q для анализа результатов в эстетической хирургии молочных желез. *Пластическая хирургия и эстетическая медицина*. 2020;(4):17-22.
Korableva NP, Zholtikov VV, Ismagilov AKh, Dokhov MA, Lebedeva YuV. Valid BREAST-Q questionnaire for analysis of the outcomes in aesthetic breast surgery. *Plastic Surgery and Aesthetic Medicine*. 2020;(4):17-22. (In Russ.). https://doi.org/10.17116/plast.hirurgia202004117
19. Берестоk Т.С., Зикиряходжаев А.Д., Ермощенкова М.В., Аблицова Н.В., Онофрийчук И.М., Власова М.Ю. Оценка качества жизни больных раком молочной железы после одномоментной двухэтапной реконструкции. *Пластическая хирургия и эстетическая медицина*. 2023;(2):47-53.
Berestok TS, Zikiryakhodzhaev AD, Ermoshchenkova MV, Ablitsova NV, Onofriychuk IM, Vlasova MYu. Quality of life in breast cancer patients after immediate two-stage reconstruction. *Plastic Surgery and Aesthetic Medicine*. 2023;(2):47-53. (In Russ., In Engl.). https://doi.org/10.17116/plast.hirurgia202302147
20. Holt-Lunstad J. Social connection as a critical factor for mental and physical health: evidence, trends, challenges, and future implications. *World Psychiatry*. 2024 Oct;23(3):312-332. PMID: 39279411; PMCID: PMC11403199. https://doi.org/10.1002/wps.21224
21. Eltahir Y, Krabbe-Timmerman IS, Sadok N, Werker PMN, de Bock GH. Outcome of Quality of Life for Women Undergoing Autologous versus Alloplastic Breast Reconstruction following Mastectomy: A Systematic Review and Meta-Analysis. *Plastic and Reconstructive Surgery*. 2020 May;145(5):1109-1123. PMID: 32332522. https://doi.org/10.1097/prs.0000000000006720
22. Kandi LA, Hammond JB, Nadone H, Kosiorek HE, Rebecca AM, Casey WJ 3rd, Reece EM, Cronin PA, Pockaj BA. Patient Perspectives and Quality of Life after Breast Reconstruction and the Impact of Subsequent Revisions. *Plastic and Reconstructive Surgery—Global Open*. 2023 June 12;11(6):e4885. PMID: 37313481; PMCID: PMC10259630. https://doi.org/10.1097/gox.0000000000004885
23. Elver AA, Egan KG, Cullom ME, Nazir N, Johnson BM, Limpiado M, Holding J, Lai EC, Butterworth JA. A Paradigm Shift: Outcomes of Early Autologous Breast Reconstruction after Radiation Therapy. *Journal of Reconstructive Microsurgery*. 2023 Feb;39(2):111-119. Epub 2022 Jun 28. PMID: 35764299. https://doi.org/10.1055/s-0042-1750139

Поступила 05.11.2025
Received 05.11.2025
Принята к печати 18.02.2026
Accepted 18.02.2026