Пластическая хирургия и эстетическая медицина
2026, №4, вып. 2, с. 37–43
https://doi.org/10.17116/plast.hirurgia202604237
URL: https://www.mediasphera.ru/issues/plasticheskaya-khirurgiya-i-esteticheskaya-meditsina/2026/4-2/1268673462026022037

Plastic Surgery and Aesthetic Medicine
2026, no 4, issue 2, pp. 37–43

Современные технологии восстановления кожного покрова у больных с гипергранулирующими ранами

© Сергей Борисович Богданов[1, 2], Ирина Валериевна Гилевич[1, 2], Наталья Сергеевна Ираклионова[1], Елена Анатольевна Коломийцева[1], Давид Аскерович Афаунов[2]

[1]ГБУЗ «Научно-исследовательский институт — Краевая клиническая больница №1 им. проф. С.В. Очаповского» Минздрава Краснодарского края, Краснодар, Россия;
[2]ФГБОУ ВО «Кубанский государственный медицинский университет» Минздрава России, Краснодар, Россия

РЕЗЮМЕ

Цель. Представить возможности применения современных технологий восстановления кожного покрова у пациентов с гипергранулирующими ранами.

Материал и методы. В статье представлен случай лечения пациента с гипергранулирующей раной после ожоговой травмы с использованием клеточного препарата на основе аутологичных дермальных фибробластов.

Результаты. Были выполнены серии оперативных вмешательств с целью хирургической обработки раны для подготовки к закрытию. После этого выполнена аутодермопластика перфорированным кожным лоскутом с нанесением поверх трансплантата суспензии аутологичных дермальных фибробластов. Получен удовлетворительный косметический эффект, показано ускорение процессов заживления, адаптация кожного аутотрансплантата.

Заключение. Таким образом, был продемонстрирован случай успешного применения клеточного препарата для лечения пациентов с гипергранулирующими ранами. Очевидно, что благодаря современным технологиям возможно лечение не только при ожоговой травме, но и в нестандартных клинических случаях.

Ключевые слова: *гипергрануляция, дермальные фибробласты, ожог.*

ИНФОРМАЦИЯ ОБ АВТОРАХ:
Богданов С.Б. — https://orcid.org/0000-0001-9573-4776
Гилевич И.В. — https://orcid.org/0000-0002-9766-1811
Ираклионова Н.С. — https://orcid.org/0000-0003-3186-260X
Коломийцева Е.А. — https://orcid.org/0000-0002-7773-9159
Афаунов Д.А. — https://orcid.org/0009-0001-9432-3526
Автор, ответственный за переписку: Гилевич Ирина Валериевна — e-mail: giliv@list.ru

КАК ЦИТИРОВАТЬ:
Богданов С.Б., Гилевич И.В., Ираклионова Н.С., Коломийцева Е.А., Афаунов Д.А. Современные технологии восстановления кожного покрова у больных с гипергранулирующими ранами. *Пластическая хирургия и эстетическая медицина*. 2026;4-2:37–43. https://doi.org/10.17116/plast.hirurgia202604237

Modern technologies for skin restoration in patients with hypergranulation wounds

© S.B. Bogdanov[1, 2], I.V. Gilevich[1, 2], N.S. Iraklionova[1], E.A. Kolomiytceva[1], D.A. Afaunov[2]

[1]Research Institute — Ochapovsky Regional Clinical Hospital No. 1, Krasnodar, Russia;
[2]Kuban State Medical University, Krasnodar, Russia

ABSTRACT

Objective. To present modern technologies for skin restoration in patients with hypergranulation wounds.

Material and methods. We presented treatment of a patient with hypergranulation wound after burn injury. Autologous dermal fibroblasts were used in this case.

Results. There were several surgical interventions with excision of hypergranulation. After that, split-thickness skin grafting was performed with application of suspension of autologous dermal fibroblasts over the graft. We observed favorable cosmetic effect with acceleration of healing and adaptation of skin autograft.

Conclusion. Thus, we successfully used cellular technology for a hypergranulation wound. Obviously, modern technologies enable treatment of not only burn injuries, but also non-standard clinical cases.

Keywords: *hypergranulation, dermal fibroblasts, burn.*

INFORMATION ABOUT THE AUTHORS:
Bogdanov S.B. — https://orcid.org/0000-0001-9573-4776
Gilevich I.V. — https://orcid.org/0000-0002-9766-1811
Iraklionova N.S. — https://orcid.org/0000-0003-3186-260X
Kolomiytceva E.A. — https://orcid.org/0000-0002-7773-9159
Afaunov D.A. — https://orcid.org/0009-0001-9432-3526
Corresponding author: Gilevich I.V. — e-mail: giliv@list.ru

TO CITE THIS ARTICLE:
Bogdanov SB, Gilevich IV, Iraklionova NS, Kolomiytceva EA, Afaunov DA. Modern technologies for skin restoration in patients with hypergranulation wounds. *Plastic Surgery and Aesthetic Medicine.* 2026;4-2:37–43. (In Russ.). https://doi.org/10.17116/plast.hirurgia202604237

Введение

Ожоги занимают третье место среди травм мирного времени и составляют до 8% от их общего количества. В России в год от ожогов страдают более 200 тыс. человек — 139 случаев на 10 тыс. населения [1]. Массовое распространение ожогов среди населения позволяет считать их современной травматической эпидемией густонаселенных и промышленно развитых регионов страны. Высокая распространенность и неудовлетворительные результаты лечения глубоких ожогов и их последствий определяют актуальность проблемы поиска новых подходов к терапии данной травмы.

Современная тактика хирургического лечения ожогов включает в себя полное иссечение некротизированных тканей с последующим ранним закрытием кожного дефекта аутологичным кожным трансплантатом или другими материалами [2]. Аутологичный кожный трансплантат является наилучшим материалом для закрытия кожной раны, однако доступность донорской кожи может быть ограниченной, например при обширных поражениях. Одним из перспективных путей повышения эффективности лечения пострадавших с ожогами кожи является использование клеточных технологий [3—5], например культивированных дермальных фибробластов, терапевтическая эффективность применения которых описана во многих исследованиях [6—9].

Последствия ожоговой травмы часто сопряжены с функциональными и косметическими дефектами, социальной дезадаптацией человека. В некоторых случаях исходом заболевания является формирование келоидных рубцов и гипергрануляций. Гипергрануляция — это избыток грануляционной ткани, превышающий количество, необходимое для восполнения дефицита ткани, возникшего в результате повреждения кожи или раневого процесса [10]. Этиология развития гипергрануляционной ткани до конца не изучена. К числу предполагаемых предрасполагающих факторов можно отнести заживление вторичным натяжением, избыточную влажность, длительное воспаление, связанное с инфекцией или остатками волокон повязки, внешнее трение и многократное использование окклюзионных повязок [11].

Как правило, кожные аутотрансплантаты хорошо приживаются после раннего иссечения струпа на нижние слои дермы с мозаично обнаженной подкожно-жировой клетчаткой, на мышцы, фасцию, а также на «свежую» грануляционную ткань в первый месяц после травмы. В последующем формируются гипергрануляции, для положительных результатов аутопластики необходимо иссекать верхний слой грануляционной ткани [12]. Для лучшей адаптации аутотрансплантатов используется ВАК-терапия [13].

Оптимальным считается кожная аутопластика полнослойным кожным аутотрансплантатом, при которой достигается максимальный функциональный и косметический результат. Разрабатываются методики пластик в функциональных зонах полнослойными аутотрансплантатами на грануляционную ткань [14, 15]. При лечении пациентов с обширными глубокими ожогами совершенствуются как организационные вопросы оказания помощи, так и вопросы интенсивного общего и местного лечения [16—20].

Гипергрануляции оказывают негативное влияние на время заживления ожоговых ран и способствуют рецидиву контрактур в ожоговых ранах и трансплантатах. В связи с этим поиск способов восстановления кожного покрова у пациентов с гипергранулирующими ранами заслуживает внимания и оптимизации.

Цель исследования — представить возможности применения современных технологий для восстановления кожного покрова у пациентов с гипергранулирующими ранами.

Материал и методы

Был проведен анализ истории болезни пациента с последствиями ожоговой травмы. Для лечения в рамках ограниченного клинического исследования был использован клеточный препарат на основе аутологичных дермальных фибробластов. Исследование было выполнено после подписания пациентом информированного добровольного согласия в соответствии с протоколом исследования, одобренного локальным этическим комитетом (ЛЭК) (протокол заседания ЛЭК №113 от 28.03.2019), и принятыми в Российской Федерации нормативными документами.

Для получения аутологичных фибробластов использовали образец дермы неповрежденного участка кожи пациента, забранного заблаговременно с помощью дерматома. Для выделения фибробластов из дермы был использован ферментативный метод. После этого фибробласты культивировали до 3-го пассажа на 10% полной питательной среде DMEM с аутологичной сывороткой для получения необходимого количества клеток. В день введения препарата культуру клеток снимали с культуральных флаконов путем трипсинизации и ресуспендировали в 0,9% растворе NaCl в конечной концентрации 1×10^6 клеток в 1 мл. Всего было использовано 10 млн клеток. Весь процесс получения клеточного препарата проходил в специализированной лаборатории с соблюдением асептических условий в помещениях класса чистоты В и с зоной работы класса чистоты А.

На всех этапах культивирования осуществляли контроль качества фибробластов, включающий в себя морфологический анализ (подтверждение фибробластоподобного строения), количественный анализ и определение жизнеспособности клеток (окраску трипановым синим), иммуноцитохимическое исследование (окраску на виментин, коллаген, a-SMA, Ki-67), иммунофенотипирование на проточном цитометре, кариотипирование, микробиологическое исследование.

Клиническое наблюдение

Пациент *Г.*, 18 лет, получил бытовую ожоговую травму (50—55% ожогов туловища и верхних конечностей) 1,5 года назад. Первый этап лечения был выполнен по месту жительства в ЦРБ и региональном ожоговом отделении, после чего пациент был направлен в специализированный центр РФ, где неоднократно оперирован с целью восстановления целостности кожного покрова, затем выписан на амбулаторное лечение по месту жительства. За 1,5 мес лечебной тактики кожный покров был максимально восстановлен, но оставалось от 7% до 10% раневого поражения. Через 5 мес после травмы была выполнена кожная аутопластика на данные дефекты без иссечения грануляционной ткани. Для лучшего приживления кожных аутотрансплантатов и снижения аутосенсибилизации была назначена терапия глюкокортикоидами (преднизолон) в возрастной дозировке. Однако, несмотря на проведенное лечение, произошло отторжение аутотрансплантатов. В течение года пациент находился на самолечении по месту жительства. В результате сформировались контрактуры плечевых суставов, приводящая контрактура шеи. Для продолжения лечения пациент был доставлен в ГБУЗ «Научно-исследовательский институт — Краевая клиническая больница №1 им. проф. С.В. Очаповского» Минздрава Краснодарского края с диагнозом «послеожоговые гипергранулирующие раны верхних конечностей, туловища, ожоговая болезнь в стадии ожоговой септикотоксемии, пролежни спины».

При обследовании у пациента были выявлены сопутствующие заболевания: послеожоговые нормотрофические и гипертрофические рубцы шеи, туловища, верхних конечностей; послеожоговые рубцово-тендо-артрогенные сгибательная контрактура шеи 2-й степени, приводящие контрактуры плечевых суставов 3-й степени; артериальная гипертензия 1-й степени, риск 2; анемия легкой степени тяжести.

При поступлении послеожоговые кожные дефекты располагались мозаично на туловище, на верхних конечностях (плечи) и занимали по общей площади 10% поверхности тела **(рис. 1)**. По периферии ран — плотные, малоподвижные, болезненные при пальпации послеожоговые нормотрофические и гипертрофические рубцы. Раны без краевой эпителизации. Раны были представлены рубцово-измененной грануляционной тканью с умеренным фибринозно-гнойным слизеподобным отделяемым, зловонным запахом. Высота разрастаний гипергрануляций — до 1,5 см. Имелось выраженное ограничение функции плечевых суставов, ограничено разгибание шеи. Пролежни на спине были представлены мелкозернистой грануляционной рубцово-измененной тканью с незначительным фибринозно-гнойным отделяемым. Донорские участки на верхних и нижних конечностях без особенностей.

Из лабораторных особенностей были выявлены лейкоцитоз со сдвигом лейкоцитарной формулы влево, анемия легкой степени. При посеве раневого отделяемого были обнаружены *Staphylococcus aureus*, *Pseudomonas aeruginosa*. При эзофагогастродуоденоскопии была выявлена стрессовая язва (язва Курлинга) с локализацией язвенного дефекта в луковице двенадцатиперстной кишки (d до 0,8 см), Forrest 2C.

По результатам клинических данных и лабораторно-инструментального обследования была определена лечебная тактика, которая включала в себя серии хирургической обработки ран с последующей аутодермопластикой и гипербарическую оксигенацию. Как правило, при наличии грануляций, ранее выполненных множественных аутопластик, при наличии ран, требующих последующих очередных пластик, ранее проведенной преднизолонотерапии показано назначение терапии глюкокортикоидами. Однако имеющаяся язва Курлинга, усугубившаяся на фоне постоянного приема обезболивающих препаратов, являлась противопоказанием для данной терапии.

Было принято решение этапными путями иссечь грануляционную ткань. В течение 10 дней с учетом интраоперационной кровопотери на фоне анемии за 3 операции удалили 10% грануляций (по 3% за каждую операцию) **(рис. 2)** с трансфузией донорской свежезамороженной плазмы крови и эритро-

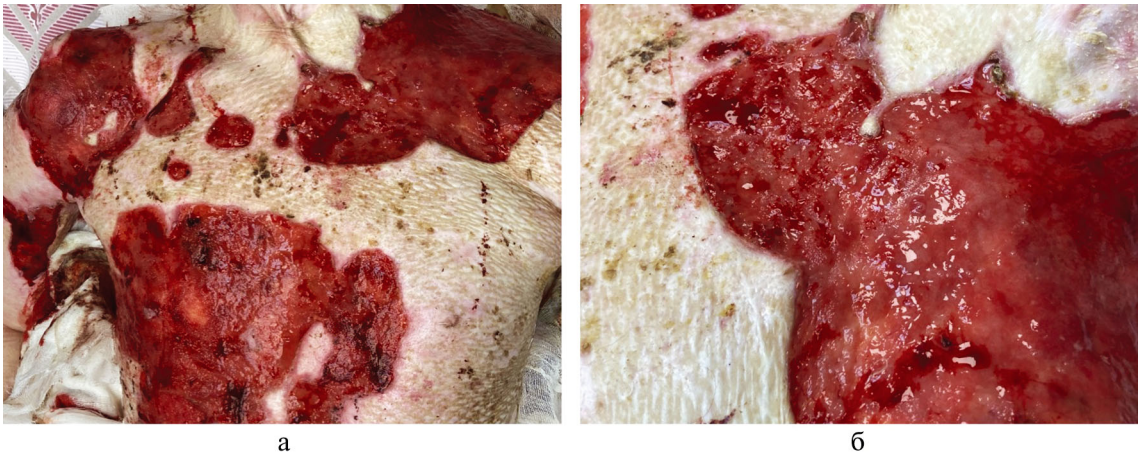

а б

Рис. 1. **Пациент при поступлении.**

а — множественные мозаичные раны; б — разрастание гипергрануляций до 1,5 см.



Рис. 2. **Вид ран после трех операций иссечения гипергрануляций.**

цитарной взвеси. По результатам гистологического исследования биоптатов пораженных участков кожи признаков малигнизации выявлено не было.

После удаления гипергрануляций и компенсации пациента, через 4 дня от последней операции по иссечению гипергрануляций, была выполнена кожная аутопластика с использованием клеточного препарата на основе аутологичных дермальных фибробластов. Для этого сначала раны на туловище, обеих верхних конечностях были обработаны ложкой Фолькмана и скальпелем. Грануляции частично тангенциально срезаны электродерматомом на глубину 1,0 мм. По каждому миллиметру проводился гемостаз. С учетом туловища операция под жгутом была невозможна. С обоих бедер и живота с помощью электродерматома было взято 7 аутодермотрансплантатов толщиной 0,3 мм, которые затем были перфорированы. Далее трансплантаты с индексом перфорации 1:4 были уложены на раны на площади 10%, частично подшиты к краям ран, была нанесена суспензия фибробластов **(рис. 3)**. Операцию завершили наложением повязки с «Воскопраном» и повязки с раствором хлоргексидина. Продолжительность операции составила 3,5 ч.

За все время госпитализации пациенту проводилась инфузионно-трансфузионная терапия, было перелито 6 доз эритроцитарной взвеси для коррекции анемии, а также 8 доз свежезамороженной плазмы с целью гемостаза.

Послеоперационный период протекал гладко, без осложнений. При первой перевязке, через 5 дней после аутодермопластики, была отмечена полная адаптация кожных лоскутов, имелось скудное серозное отделяемое из ран **(рис. 4)**. Раны были промыты 3% раствором перекиси водорода, наложены повязки с «Воскопраном», раствором хлоргексидина.

При последующем наблюдении кожные анастомозы состоятельны, без воспаления, отмечена яче-

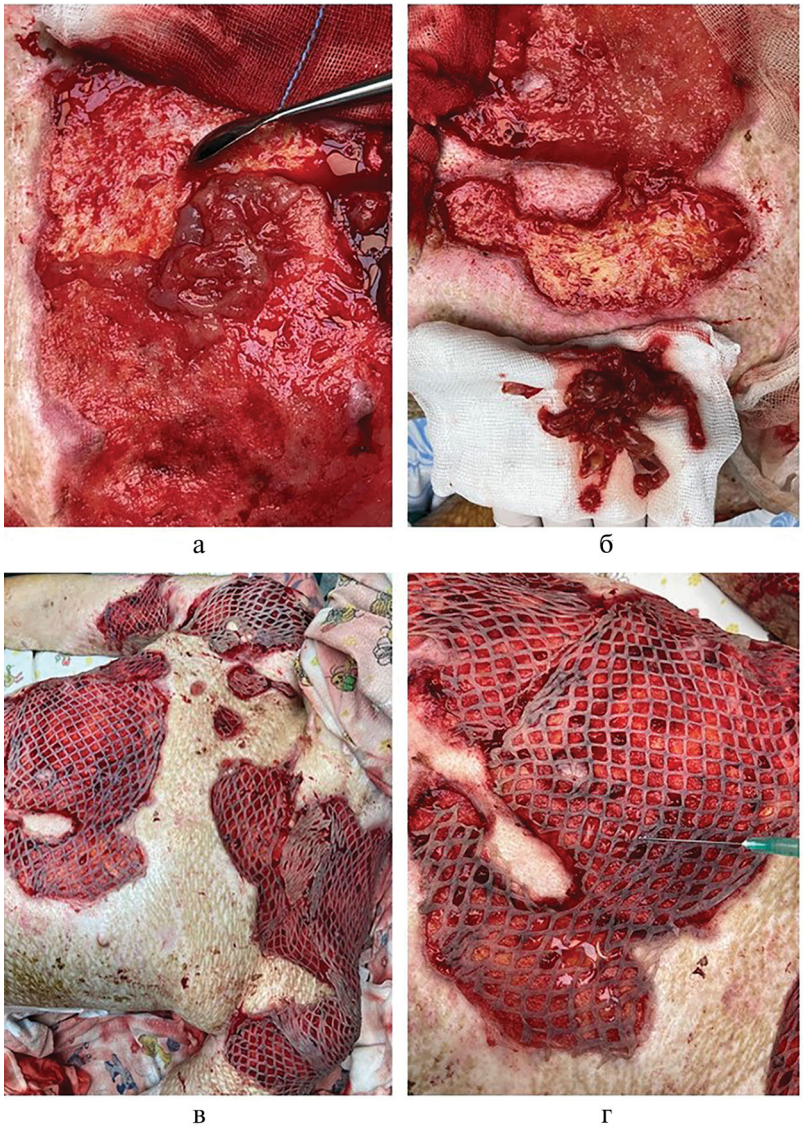

Рис. 3. **Этапы операции.**

а — иссечение гипергрануляций ложкой Фолькмана; б — иссеченные грануляции; в — кожная аутопластика расщепленными трансплантатами толщиной 0,25 мм с индексом перфорации 1:4; г — нанесение суспензии фибробластов.

истая эпителизация на 12-й день после аутопластики **(рис. 5)**.

Пациент выписан в удовлетворительном состоянии для продолжения этапного лечения по месту жительства.

Обсуждение

Особенностью описанного случая является наличие сопутствующей патологии — язвы Курлинга двенадцатиперстной кишки, усугубившейся в результате предыдущего медикаментозного лечения, что ограничивало применение стандартных подходов при лечении данного пациента. По этой причине нами было принято решение использовать современные клеточные технологии. Результаты клинического случая демонстрируют успешное применение дермальных аутофибробластов при выполнении кожной аутопластики после иссечения гипергрануляций. Был получен удовлетворительный косметический эффект, показано ускорение процессов заживления, наблюдалась адаптация кожного аутотрансплантата.

Патогенетический механизм действия дермальных фибробластов обусловлен их способностью синтезировать иммунологически активные факторы, в результате воздействия которых происходит стимуляция пролиферации собственного эпителия. По нашему мнению, применение культивированных аутологичных дермальных фибробластов способству-



Рис. 4. **На 5-й день после аутодермопластики. Полная адаптация трансплантатов, начало ячеечной эпителизации.**



Рис. 5. **Пациент перед выпиской. Вид ран через 2 нед после аутодермопластики.**

ет лучшей эпителизации перфорированных ячеек и ускоряет заживление донорских ран.

Нами были сформулированы основные принципы лечебной тактики, которая показала свою эффективность: 1) иссечение грануляционной ткани до нижних слоев; 2) санирование участков без обнажения подкожно-жировой клетчатки и мышц; 3) аутодермопластика с применением аутологичных фибробластов.

Заключение

Таким образом, результаты применения описанной технологии восстановления кожного покрова с применением аутологичных фибробластов свидетельствуют о перспективности использования клеточных технологий для лечения пациентов с гипергранулирующими ранами. Несмотря на то что клинические исследования в основном представлены описанием единичных случаев по применению клеточных технологий в комбустиологии, данное направление не теряет своей актуальности. Полученные нами сведения о безопасности и эффективности описанной технологии послужат основой для формирования планов более масштабных испытаний, направленных на применение инновационных методов клеточной терапии, с целью совершенствования оказания медицинской помощи.

Участие авторов:
Концепция и дизайн исследования — Богданов С.Б.
Сбор и обработка материала — Богданов С.Б., Гилевич И.В., Ираклионова Н.С., Коломийцева Е.А., Афаунов Д.А.
Написание текста — Гилевич И.В., Ираклионова Н.С., Коломийцева Е.А., Афаунов Д.А.
Редактирование — Богданов С.Б.

Финансирование. Исследование не имело спонсорской поддержки.
Funding. The study had no sponsorship.

Авторы заявляют об отсутствии конфликта интересов.
The authors declare no conflicts of interest.

ЛИТЕРАТУРА/REFERENCES

1. *Здравоохранение в России. 2023. Статистический сборник*. М.: Росстат; 2023.
Zdravookhranenie v Rossii. 2023. Statisticheskij sbornik. Moscow: Rosstat; 2023. (In Russ.).
2. Богданов С.Б., Афаунова О.Н. Пути совершенствования хирургического лечения пограничных ожогов конечностей. *Кубанский научный медицинский вестник*. 2016;3(158):154-159.
Bogdanov SB, Afaunova ON. Ways of improving the surgical treatment of borderline limb burns. *Kuban Scientific Medical Bulletin*. 2016;3(158): 154-159. (In Russ.).
3. Abdel-Sayed P, Michetti M, Scaletta C, Flahaut M, Hirt-Burri N, de Buys Roessingh A, Raffoul W, Applegate LA. Cell therapies for skin regeneration: an overview of 40 years of experience in burn units. *Swiss Medical Weekly*. 2019;149:w20079.
https://doi.org/10.4414/smw.2019.20079
4. Li Z, Maitz P. Cell therapy for severe burn wound healing. *Burns and Trauma*. 2018;6:13.
https://doi.org/10.1186/s41038-018-0117-0
5. Golchin A, Shaikhnia F, Heidari F, Mahdi D, Hemmati Y, Tayebi L. *Cell-derived materials for wound healing*. In: Handbook of the Extracellular Matrix. Switzerland, AG: Springer Nature; 2023:717-738.
https://doi.org/10.1007/978-3-031-56363-8_36
6. Вагнер Д.О., Зиновьев Е.В., Крылов К.М., Крылов П.К., Солошенко В.В., Костяков Д.В., Юркевич Ю.В., Енукашвили Н.И., Блинова М.И., Александрова О.И., Михайлова Н.А. Опыт клинического применения аллогенных фибробластов у пострадавших с обширными ожогами кожи. *Вестник Северо-Западного государственного медицинского университета им. И.И. Мечникова*. 2018;10(3):65-72.
Vagner DO, Zinoviev EV, Krylov KM, Krylov PK, Soloshenko VV, Kostyakov DV, Yurkevich YuV, Enukashvily NI, Blinova MI, Aleksandrova OI, Mikhailova NA. Experience in the clinical use of allogeneic fibroblasts in patients with severe burns. *Herald of North-Western State Medical University named after I.I. Mechnikov*. 2018;10(3):65-72. (In Russ.).
https://doi.org/10.17816/mechnikov201810365-72
7. Фисталь Э.Я., Солошенко В.В. Обоснование применения аллофибробластов в лечении обширных ожогов. *Вестник хирургии им. И.И. Грекова*. 2017;176(1):42-45.
Fistal' EYa, Soloshenko VV. Substantiation of application of allogenic fibroblasts in treatment of extensive burns. *Vestnik khirurgii im. I.I. Grekova*. 2017;176(1):42-45. (In Russ.).
https://doi.org/10.24884/0042-4625-2017-176-1-42-45
8. Гилевич И.В., Федоренко Т.В., Коломийцева Е.А., Богданов С.Б., Семенченко А.А., Иващук Ю.В. Достижения клеточной терапии в комбустиологии. *Инновационная медицина Кубани*. 2017;6(2):6-14.
Gilevich IV, Fedorenko TV, Kolomiytseva EA, Bogdanov SB, Semenchenko AA, Ivaschuk YuV. Cell therapy advances in combustiology. *Innovative Medicine of Kuban*. 2017;6(2):6-14. (In Russ.).
9. Богданов С.Б., Гилевич И.В., Федоренко Т.В., Коломийцева Е.А., Поляков А.В. Возможности применения клеточной терапии в кожнопластических операциях. *Инновационная медицина Кубани*. 2018;3(11): 16-21.
Bogdanov SB, Gilevich IV, Fedorenko TV, Kolomiytseva EA, Polyakov AV. Cell therapy application in skin grafting surgery. *Innovative Medicine of Kuban*. 2018;3(11):16-21. (In Russ).
10. Vuolo J. Hypergranulation: exploring possible management options. *British Journal of Nursing*. 2010;19(6):S4, S6-S8.
https://doi.org/10.12968/bjon.2010.19.Sup2.47244
11. Jaeger M, Harats M, Kornhaber R, Aviv U, Zerach A, Haik J. Treatment of hypergranulation tissue in burn wounds with topical steroid dressings: a case series. *International Medical Case Reports Journal*. 2016;9:241-245.
https://doi.org/10.2147/IMCRJ.S113182
12. Богданов С.Б., Бабичев Р.Г. Пластика лица полнослойными кожными аутотрансплантатами у детей. *Российский вестник детской хирургии, анестезиологии и реаниматологии*. 2016;6(2):86-91.
Bogdanov SB, Babichev RG. Reconstraction of facial defects with full-thickness skin autografts in children. *Russian Bulletin of Pediatric Surgery, Anesthesiology and Resuscitation*. 2016;6(2):86-91. (In Russ.).
13. Богданов С.Б., Марченко Д.Н., Поляков А.В., Каракулев А.В., Богданова Ю.А. Новые пути применения вакуумной терапии в комбустиологии. *Инновационная медицина Кубани*. 2020;1(17):36-40.
Bogdanov SB, Marchenko DN, Polyakov AV, Karakulev AV, Bogdanova YuA. New ways of using vacuum therapy in burn medicine. *Innovative medicine of Kuban*. 2020;1(17):36-40. (In Russ.).
14. Богданов С.Б. Хирургические аспекты выполнения пластики лица цельным полнослойным кожным аутотрансплантатом. *Анналы пластической, реконструктивной и эстетической хирургии,* 2016;(1):12-20.
Bogdanov SB. Surgical aspects of performing facial plastic surgery with a single semi-layered skin autograft. *Annals of Plastic, Reconstructive and Aesthetic Surgery*. 2016;(1):12-16. (in Russ.).
15. Порханов В.А., Богданов С.Б., Гилевич И.В., Федоренко Т.В., Коломийцева Е.А., Богданова Ю.А. Новые подходы к выполнению пластики кожи лица полнослойными аутотрансплантатами. *Ортопедия, травматология и восстановительная хирургия детского возраста*. 2017; 5(4):68-73.
Porkhanov VA, Bogdanov SB, Gilevich IV, Fedorenko TV, Kolomiytseva EA, Bogdanova YuA. New approaches for full-thickness grafting of the face. *Pediatric Traumatology, Orthopaedics and Reconstructive Surgery*. 2017;5(4):68-73. (In Russ.).
https://doi.org/10.17816/PTORS5468-73
16. Приказ Министерства здравоохранения РФ от 09.06.2020 №559н «Об утверждении Порядка оказания медицинской помощи населению по профилю "хирургия (комбустиология)"». Ссылка активна на 06.10.2024.
Order of the Ministry of Health of the Russian Federation dated June 09, 2020 No. 559n "On approval of the Procedure for the provision of medical care to the population in the profile of surgery (combustiology)". (In Russ). Accessed October 06, 2024.
https://www.consultant.ru/document/cons_doc_LAW_364323
17. Федеральный закон от 23.06.2016 №180-ФЗ «О биомедицинских клеточных продуктах». Ссылка активна на 06.10.2024.
Federal Law dated June 23, 2016 No. 180-FZ "On Biomedical Cell Products". (In Russ). Accessed October 06, 2024.
https://www.consultant.ru/document/cons_doc_LAW_199967
18. Зиновьев Е.В. Биомедицинские клеточные продукты в комбустиологии. *Клиническая патофизиология*. 2020;26(3):56-60.
Zinoviev EV. Biomedical cellular products in combustiology. *Clinical Pathophysiology*. 2020;26(3):56-60. (In Russ).
19. Зиновьев Е.В., Костяков Д.В., Солошенко В.В., Семиглазов А.В., Крылов П.К., Кокорин В.В., Заворотний О.О. Экспериментальная оценка эффективности применения геля редкосшитых акриловых полимеров с природными антимикробными пептидами при лечении пограничных ожогов кожи. *Военно-медицинский журнал*. 2023;9(344):24-29.
Zinoviev EV, Kostykov DV, Soloshenko V., Semiglazov AV, Krylov PK, Kokorin VV, Zavorotniy OO. Experimental evaluation of the effectiveness of using a gel of rare cross-linked acrylic polymers with natural antimicrobial peptides in the treatment of borderline skin burns. *Military Medical Journal*. 2023;9(344):24-29.
20. Шаповалов С.Г. Возможности применения биоинженерных заменителей кожи в комбустиологии (обзор литературы). *Медико-биологические и социально-психологические проблемы безопасности в чрезвычайных ситуациях*. 2022;2:82-92.
Shapovalov SG. Possibilities of using bioengineered skin substitutes in combustiology (literature review). *Medical-biological and Socio-psychological Problems of Safety in Emergency Situations*. 2022;2:82-92. (In Russ).

Поступила 29.04.2025
Received 29.04.2025
Принята к печати 09.09.2025
Accepted 09.09.2025