Пластическая хирургия и эстетическая медицина
2026, №4, вып. 2, с. 27–36
https://doi.org/10.17116/plast.hirurgia202604227
URL: https://www.mediasphera.ru/issues/plasticheskaya-khirurgiya-i-esteticheskaya-meditsina/2026/4-2/1268673462026022027

Plastic Surgery and Aesthetic Medicine
2026, no 4, issue 2, pp. 27–36

Сравнительный анализ методик лифтинга височной области

© Кирилл Кириллович Пшениснов, Наталья Евгеньевна Мантурова, Кирилл Павлович Пшениснов

ФГАОУ ВО «Российский национальный исследовательский медицинский университет им. Н.И. Пирогова» Минздрава России, Москва, Россия

РЕЗЮМЕ

Цель. Провести сравнение результатов лифтинга височной области, выполненного по методикам D. Knize и A. Fogli, оценить динамику положения хвоста брови в раннем и позднем послеоперационных периодах.

Материал и методы. Проведен ретроспективный анализ результатов лифтинга височной области, выполненного у женщин с апреля 2004 г. по февраль 2025 г., со сроком наблюдения 1 год и более. В 1-й группе были прооперированы 26 пациенток по методике D. Knize, во 2-й группе — 28 пациенток по методике A. Fogli. Измерение положения бровей выполняли в графическом редакторе по стандартизированным фотографиям, сделанным до вмешательства, через 1 мес и через 1 год после вмешательства.

Результаты. Послеоперационное положение хвостов бровей при использовании обеих методик сохранялось выше предоперационного в обеих группах через 1 год наблюдения в абсолютных числах, но статистическую значимость (p<0,05) подъема хвоста брови наблюдали только во 2-й группе. Максимальный подъем был отмечен на уровне латерального края брови в первый месяц после операции (в 1-й группе — на 2,839±1,896 мм, во 2-й группе — на 3,772±1,586 мм) с последующим снижением (в 1-й группе — на 2,168±1,442 мм, во 2-й группе — на 2,110±1,287 мм). Подъем хвоста брови во 2-й группе был больше, чем в 1-й группе, через 1 мес и через 1 год наблюдения (p<0,05).

Заключение. У пациенток, прооперированных по методике A. Fogli, отмечали большее поднятие хвостов бровей, чем у пациенток, прооперированных по методике D. Knize. Бровь является производным кожи, поэтому наиболее эффективный лифтинг обеспечивается подкожной диссекцией. Освобождение кожи от круговой мышцы глаза уменьшает рептозирование хвоста брови.

Ключевые слова: *лифтинг височной области, птоз бровей, гемостатическая сеть, лифтинг бровей, галеопексия.*

ИНФОРМАЦИЯ ОБ АВТОРАХ:
Пшениснов К.К. — https://orcid.org/0000-0002-1965-1335
Мантурова Н.Е. — https://orcid.org/0000-0003-4281-1947
Пшениснов К.П. — https://orcid.org/0000-0003-0692-6536
Автор, ответственный за переписку: Пшениснов Кирилл Кириллович — e-mail: qwerty-123@mail.ru

КАК ЦИТИРОВАТЬ:
Пшениснов К.К., Мантурова Н.Е., Пшениснов К.П. Сравнительный анализ методик лифтинга височной области. *Пластическая хирургия и эстетическая медицина*. 2026;4-2:27–36. https://doi.org/10.17116/plast.hirurgia202604227

Comparative analysis of temporal lift techniques

© K.K. Pshenisnov, N.E. Manturova, K.P. Pshenisnov

Pirogov Russian National Research Medical University Moscow, Russia

ABSTRACT

Objective. To compare the results of temporal lifts (Knize and Fogli techniques) and to evaluate brow tail position in early and delayed postoperative period.

Material and methods. We retrospectively analyzed the results of temporal lift in women between April 2004 and February 2025. The follow-up period was ≥ 1 year. In the first group, 26 patients underwent Knize procedure. In the second group, 28 patients underwent Fogli procedure. Brow position measurements were performed in graphics editor using standardized photographs before, one month, and one year after surgery.

Results. Postoperative eyebrow tail position was higher than preoperative one in both groups after one-year follow-up in absolute terms, but statistical significance (p<0.05) in eyebrow tail elevation was observed only in the second group. Maximum elevation was noted at the lateral edge of the eyebrow in the first month after surgery (in the first group by 2.839±1.896 mm, in the second group by 3.772±1.586 mm), followed by ptosis (in the first group by 2.168±1.442 mm, in the second group by 2.110±1.287 mm). Eyebrow tail elevation was greater in the second group after one month and one year (p<0.05).

Conclusion. Fogli procedure was followed by greater eyebrow tail elevation compared to Knize technique. Eyebrow is a skin derivative, so the most effective lifting is achieved through subcutaneous dissection. Releasing the skin from the orbicularis oculi muscle reduces eyebrow tail ptosis.

Keywords: *temporal lifting, eyebrow ptosis, hemostatic network, eyebrow lifting, galeopexy.*

INFORMATION ABOUT THE AUTHORS:
Pshenisnov K.K. — https://orcid.org/0000-0002-1965-1335
Manturova N.E. — https://orcid.org/0000-0003-4281-1947
Pshenisnov K.P. — https://orcid.org/0000-0003-0692-6536
Corresponding author: Pshenisnov K.K. — e-mail: qwerty-123@mail.ru

TO CITE THIS ARTICLE:
Pshenisnov KK, Manturova NE, Pshenisnov KP. Comparative analysis of temporal lift techniques. *Plastic Surgery and Aesthetic Medicine.* 2026;4-2:27–36. (In Russ.). https://doi.org/10.17116/plast.hirurgia202604227

Введение

За последние 30 лет произошло значительное изменение подходов к пластике лба и бровей [1]. Если раньше хирурги стремились поднять брови в наивысшее положение, придать им дугообразную форму, то затем было установлено, что высоко расположенные брови не определяют молодость. По мере накопления опыта форма брови стала более значимой, чем высота ее расположения [2]. Из современного представления о возрастных изменениях лица следует, что латеральный сегмент брови птозирует при старении [3, 4], а медиальный сегмент брови поднимается [5]. В то же время хирургический подъем бровей следует проводить в соответствующих плоскостях, отличных в области лба и виска, согласно «верному вектору» [6].

Лифтинг височной области — это имиджевая и омолаживающая операция, направленная на подъем хвоста брови и на устранения нависающей складки кожи у латерального угла глаза.

Для данного вмешательства описано множество хирургических методик, сочетающих разные доступы (претрихиальный [7, 8] или скрытый за линией роста волос [9]), уровни диссекции (подкожный [10] или над височной фасцией [11]), а также методы фиксации (применение швов [12], эндотинов [13] или сетчатых имплантатов [14]). Лишь немногие сравнительные исследования посвящены эффективности и осложнениям этих методик [15]. В данной работе для сравнения были выбраны модификации методик для подъема латеральной части брови, описанных D. Knize [16] и A. Fogli [17].

Для оценки параметров брови предложено использовать условные линии, проведенные через установленные ориентиры: центр зрачка, латеральный лимб, наружный кантус, верхнемедиальный край брови, пик брови и наиболее дистальную часть хвоста брови [18]. Замеры выполняли от горизонтальной линии, проведенной через центры зрачков [15, 19, 20] или через медиальные кантусы [4, 21]. Выбор точки для измерения между верхним [4, 21, 22] и нижним краем брови [3] в большинстве исследований делали в пользу первого по причине выщипывания нижнего контура у женщин [23]. Расчеты проводили по фотографиям, сделанным в стандартных условиях [22, 24].

Цель исследования — провести сравнение результатов лифтинга височной области, выполненного по методикам D. Knize и A. Fogli, оценить динамику положения хвоста брови в раннем и позднем послеоперационных периодах.

Материал и методы

Проведен ретроспективный анализ медицинских карт и фотографий женщин до и после коррекции височной области, выполненной по указанным методикам с апреля 2004 г. по февраль 2025 г. Все пациентки получали подробную информацию об операции, включая эстетические показания и возможные осложнения. Перед вмешательством все пациентки подписали информированное добровольное согласие. Исследование проводили в соответствии с принципами Хельсинкской декларации Всемирной медицинской ассоциации.

Критерии включения в исследование: женщины с периодом наблюдения не менее 1 года.

Критерии исключения из исследования: применение пациентками ботулотоксина типа А в верхнюю треть лица за 6 мес до операции и в период наблюдения; изменение татуажа бровей; травма лицевого скелета в анамнезе; ожоги лица.

В общей сложности в исследование были включены 54 женщины. Пациентки были разделены на две группы в зависимости от уровня диссекции: пациенткам 1-й группы был проведен надфасциальный лифтинг брови по D. Knize [16] в «безопасном» слое с рассечением удерживающих связок и утолщений глазницы; пациенткам 2-й группы был проведен височный лифтинг по A. Fogli [17] с переходом в подкожный слой для дополнительной мобилизации брови. Метод фиксации в обеих группах был шовный, с использованием длительно рассасывающихся нитей «ткань к ткани»: височно-теменную фасцию к височной фасции. Большинству пациенток одномоментно проводили другие эстетические операции, в том числе в области лица.

Все фотографии выполняли в стандартных условиях, при максимально расслабленной мимической

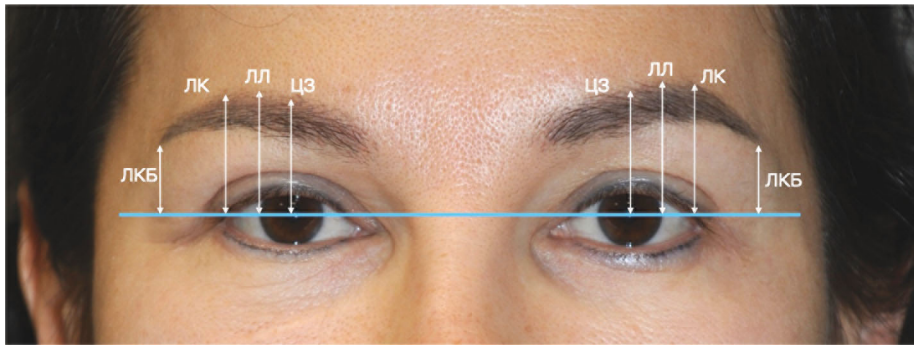

Рис. 1. **Измерения на уровне латерального края брови (ЛКБ), латерального кантуса (ЛК), латерального края лимба (ЛЛ) и центра зрачка (ЦЗ). Голубая горизонталь — референсная линия, проведенная через центры зрачков.**

мускулатуре. Оценивали положение бровей относительно линии, проведенной через центры зрачков, до операции, через 1 мес и через 1 год после операции.

Для измерения и анализа стандартизированных клинических фотографий использовалось программное обеспечение ImageJ 1.47v (Wayne Rasband, National Institutes of Health, Bethesda, MD, USA). В графическом редакторе через центры зрачков проводили референсную линию. До нее отпускали перпендикуляры через латеральные края бровей (ЛКБ), латеральный кантус (ЛК), латеральный край лимба (ЛЛ) и центр зрачка (ЦЗ). Все измерения проводили от верхнего края брови **(рис. 1)**. В данном исследовании были использованы морфометрические методы измерения на стандартизированных фотографиях [20, 25—29]. Полученные значения оценивали путем сравнения обеих методик в зависимости от времени наблюдения. Кроме того, для оценки эффективности каждой методики анализировали степень снижения высоты бровей в отдаленном периоде.

Предоперационное планирование и подготовка

Желаемое положение бровей определяли в положении пациентки перед зеркалом путем мануального лифтинга мягких тканей височной области. Возможный вектор подъема латеральной части брови также зависел от положения височной фасции, голотопию которой отмечали в ходе разметки при напряжении жевательной мускулатуры. Затем проводили линию доступа длиной 4 см за линией роста волос перпендикулярно выбранному вектору. Волосы не выбривали, расчесывали на пробор с заплетением косичек для удобства в ходе операции. Также отмечали линию Питанги — ход височных ветвей лицевого нерва от точки на 0,5 см ниже козелка до точки на 1,5 см латеральнее хвоста брови **(рис. 2)**. Перед операцией выполняли антибиотикопрофилактику согласно протоколу.

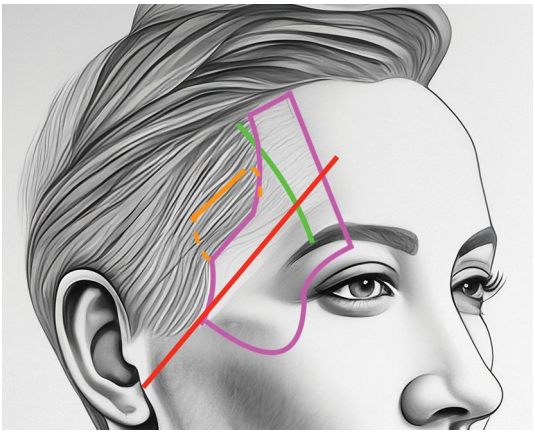

Рис. 2. **Схема разметки височной области при височном лифтинге.**
Передний край прикрепления височной мышц обозначен зеленым цветом, линия Питанги — красным, границы отслойки — фиолетовым, линия доступа в височной области — оранжевым. Для методики по A. Fogli глубокая диссекция для галеопексии обозначена оранжевым пунктиром.

Техника операций

1-я группа — надфасциальный лифтинг брови по D. Knize [16]. Доступ в височной области за линией роста волос. Мобилизация тканей выполнялась между третьим листком височно-теменной фасции и височной фасцией с переходом субпериостально и разделением орбитальных связок и утолщений. Хвосты бровей поднимали на 1,5 см выше латерального края орбиты. Фиксацию лоскута выполняли нитью PDS 3-0 к височной фасции в возвышенном положении в два уровня: в проекции линии роста волос и в месте разреза. Операция в некоторых случаях проводилась в сочетании с наднадкостничным или поднадкостничным лифтингом средней зоны лица.

2-я группа — височный лифтинг по A. Fogli [17]. По методике после 2-сантиметровой отслойки в волосистой части головы между фасциями, аналогично 1-й группе, доступ переводили в подкожный слой.

На уровне смены слоев диссекции также проводили отслойку в переходной зоне согласно методике. После мобилизации хвоста брови и его поднятия на 1,5 см от латерального края орбиты фиксацию выполняли аналогично 1-й группе.

В обеих группах в волосистой части головы использовали металлические скобы для кожного шва с минимальной травматизацией волосяных фолликулов. Кожу не иссекали, а собирали в валик выше линии доступа, который расправлялся в период от 1 мес до 3 мес после операции.

Послеоперационный уход и наблюдение

После операции пациенткам было рекомендовано поддерживать возвышенное положение головы, прикладывать холодные компрессы каждый час по 15 мин в течение 2 сут для уменьшения отечности. При болях рекомендовали ибупрофен 400 мг до 3 раз в день с приемом пантопразола 40 мг 1 раз в сутки. Скобы снимали на 14-е сутки, контрольные осмотры проводили через 1 мес, 3 мес, 6 мес и 12 мес после операции.

Статистический анализ

Статистический анализ проводили с использованием программного пакета GraphPad Prism 10.3.1 (GraphPad Software, San Diego, CA, USA). Нормальность распределения оценивали с помощью критерия Колмогорова—Смирнова. Числовые переменные с нормальным распределением выражены как среднее значение ± стандартное отклонение, числовые переменные с ненормальным распределением — как медиана (интерквартильный размах), категориальные переменные — как абсолютные значения (проценты).

Для сравнения двух групп по результатам до и после операционных измерений использовали двухфакторный дисперсионный анализ (ANOVA), включая множественные сравнения для повторных измерений. Результаты представлены с использованием F-статистики и p-значения. Для оценки различий между двумя независимыми группами использовали t-критерий при нормальном распределении и критерий Манна—Уитни при ненормальном распределении. Различия считали статистически значимыми при уровне $p<0,05$.

Результаты

В исследование включены 54 пациентки (1-я группа — 26 пациенток, 2-я группа — 28 пациенток), которым была проведена коррекция височных областей с двух сторон. Возраст пациенток 1-й группы составлял от 28 до 68 лет (в среднем 45 лет), пациенток 2-й группы — от 26 до 68 лет (в среднем 52 года). У 28 (52%) пациенток одномоментно была проведена верхняя блефаропластика: у 11 (42%) в 1-й группе и у 17 (60%) во 2-й группе. У 28 (52%) пациенток одномоментно была проведена нижняя блефаропластика: у 13 (50%) в 1-й группе и у 15 (54%) во 2-й группе. Лифтинг средней зоны лица из височного доступа был выполнен в 1-й группе у 12 (46%) пациенток, а во 2-й группе данное вмешательство не выполнялось в связи с несовместимостью методик. Лифтинг нижних двух третей лица был проведен 17 (31%) пациенткам: 3 (11,5%) в 1-й группе и 14 (50%) во 2-й группе. По данным анализа полученных результатов, возраст и одномоментно проведенные операции не оказали статистически значимого влияния на изменение положения бровей после операции в обеих группах ($p>0,05$).

Исходная высота бровей пациенток обеих групп во всех точках измерения соответствовала закону нормального распределения по тесту Колмогорова—Смирнова ($p>0,05$). При сравнении предоперационных расстояний от межзрачковой линии до верхнего края брови между группами статистически значимых различий не выявлено (ЛКБ — $p=0,3010$, ЛК — $p=0,9719$, ЛЛ — $p=0,4967$, ЦЗ — $p=0,2374$).

В 1-й группе выявлены статистически значимые изменения высоты брови на уровнях ЛКБ ($p<0,0001$) и ЛК ($p=0,0169$) через 1 мес после операции. Максимальный подъем в среднем был отмечен на уровне латерального края брови в первый месяц после операции (2,839±1,896 мм) с последующим снижением к году наблюдения (2,168±1,442 мм).

Во 2-й группе выявлены статистически значимые изменения высоты брови на уровнях ЛКБ ($p<0,0001$) и ЛК ($p=0,0241$) через 1 мес после операции и на уровне ЛКБ через 1 год после вмешательства ($p=0,0417$). Максимальный подъем был зафиксирован в первый месяц на уровне латерального края брови (3,772±1,586 мм) с последующим снижением к году наблюдения (2,110±1,287 мм). Итоговый эффект операции — подъем хвоста брови на 1,661±0,9445 мм.

Статистически значимые изменения положения брови относительно уровня латерального края лимба и середины зрачка к году наблюдения после операции при использовании обеих методик не выявлены ($p>0,05$).

Согласно полученным данным, в обеих группах до операции брови располагались в наивысшем положении при измерении по латеральному краю радужки: ЛЛ>ЛК. После операции наивысшая позиция была определена на уровне латерального края орбиты: ЛЛ<ЛК как в первый месяц послеоперационного наблюдения, так и через 1 год после вмешательства.

При сравнении послеоперационных средних значений на всех уровнях измерений в 1-й и 2-й груп-

Сравнение групп по высоте и динамике изменения положения бровей на уровне ЛКБ, ЛК, ЛЛ и ЦЗ

Уровень измерения	Высота или динамика, срок наблюдения	1-я группа, мм	2-я группа, мм	Различия между группами
ЛКБ	Высота до операции	11,95±3,033	11,37±2,745	$p>0,05$
	Высота через 1 мес после операции	**14,79±3,743 $p<0,0001$**	**15,14±3,026 $p<0,0001$**	$p>0,05$
	Высота через 1 год после операции	12,62±3,121	**13,03±2,765 $p=0,0417$**	$p>0,05$
	Подъем через 1 мес после операции	2,839±1,896	3,772±1,586	**$p=0,0416$**
	Подъем через 1 год после операции	0,6716±0,8789	1,661±0,9445	**$p=0,0307$**
	Снижение с 1 мес до 1 года после операции	2,168±1,442	2,110±1,287	$p>0,05$
ЛК	Высота до операции	22,65±3,071	22,63±2,867	$p>0,05$
	Высота через 1 мес после операции	**24,88±3,233 $p=0,0169$**	**24,36±3,512 $p=0,0241$**	$p>0,05$
	Высота через 1 год после операции	23,53±2,982	23,29±2,998	$p>0,05$
	Подъем через 1 мес после операции	2,230±2,010	1,736±1,791	$p>0,05$
	Подъем через 1 год после операции	0,8816±1,654	0,6665±1,095	$p>0,05$
	Снижение с 1 мес до 1 года после операции	1,348±2,022	1,070±1,250	$p>0,05$
ЛЛ	Высота до операции	22,88±3,116	23,26±2,676	$p>0,05$
	Высота через 1 мес после операции	24,49±3,397	24,17±3,222	$p>0,05$
	Высота через 1 год после операции	23,21±2,990	23,19±2,638	$p>0,05$
	Подъем через 1 мес после операции	1,607±2,079	0,9034±1,623	$p>0,05$
	Подъем через 1 год после операции	0,3278±1,160	–0,07137±1,168	$p>0,05$
	Снижение с 1 мес до 1 года после операции	1,280±1,412	0,9748±1,430	$p>0,05$
ЦЗ	Высота до операции	22,25±3,096	22,91±2,420	$p>0,05$
	Высота через 1 мес после операции	23,06±3,225	23,09±3,030	$p>0,05$
	Высота через 1 год после операции	22,24±3,099	22,78±2,505	$p>0,05$
	Подъем через 1 мес после операции	0,8109±1,641	0,1996±1,298	$p>0,05$
	Подъем через 1 год после операции	–0,01038±1,176	–0,1080±0,8699	$p>0,05$
	Снижение с 1 мес до 1 года после операции	0,8213±0,9853	0,3077±1,144	$p>0,05$

Примечание. ЛКБ — латеральный край брови; ЛК — латеральный кантус (край орбиты); ЛЛ — латеральный край лимба; ЦЗ — центр зрачка. Данные представлены в виде $M\pm SD$ (среднее значение ± стандартное отклонение). Жирным шрифтом выделены статистически значимые различия.

пах статистически значимых различий не выявлено ($p>0,05$). Однако при межгрупповом сравнении изменения положения ЛКБ относительно исходной величины выявлены статистически значимые различия: подъем хвоста брови во 2-й группе был больше, чем в 1-й группе, в первый месяц наблюдения ($p=0,0416$) и через 1 год после операции ($p=0,0307$) **(таблица)**.

Динамика снижения высоты брови во всех точках измерения с 1 мес до 1 года после операции сходная в обеих группах, различия статистически незначимы ($p>0,05$).

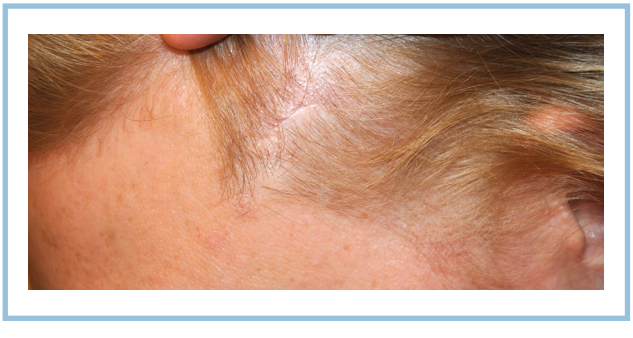

Рис. 3. **Рубец кожи в височной области через 1 год после операции.**

Осложнения

В послеоперационном периоде у 4 пациенток (у 2 в 1-й группе и у 2 во 2-й группе) наблюдали односторонний транзиторный парез лобной мышцы, функция восстановилась спустя 2—3 мес после операции. Снижение чувствительности кожи в области отслойки отмечали до 4 мес после операции. Случаев гематом и разрежения роста волос не зафиксировано.

Клинически значимых случаев постоянной алопеции вдоль линии разреза за время исследования не наблюдалось **(рис. 3)**. Однако объективные измерения плотности роста волос не проводились, что является ограничением данного исследования. Все пациентки остались довольны эстетическим результатом **(рис. 4, 5)**.

Обсуждение

Методика D. Knize была описана в 1996 г. в качестве операции, улучшающей результаты верхней блефаропластики, в качестве замены эндоскопически-

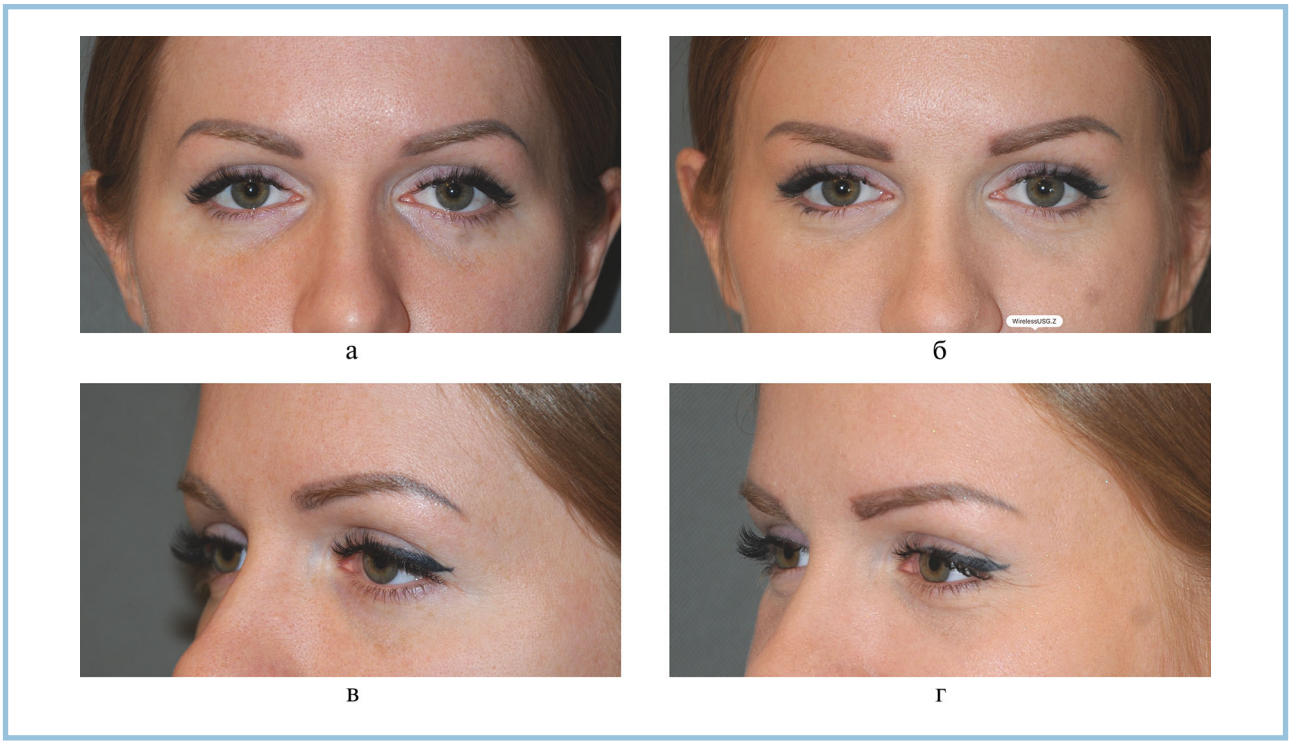

Рис. 4. **Пациентка *А.*, 28 лет.**

а, в — до операции; б, г — через 1 год после височного лифтинга по D. Knize.



Рис. 5. **Пациентка *А.*, 64 года.**

а, в — до операции; б, г — через 1 год после височного лифтинга по A. Fogli и верхней блефаропластики.

ассистированному лифтингу лба и бровей [30]. Впоследствии данная методика была усовершенствована автором — в 2001 г. [16] и 2009 г. [31]. Основным преимуществом методики D. Knize является прохождение в «безопасном» слое, лобная ветвь лицевого нерва остается в лоскуте, отсутствует необходимость

в эндоскопическом оборудовании, мягкие ткани перераспределяются в проекции верхнего края орбиты в более возвышенное положение и фиксируются за прочные фасциальные структуры. Из указанного доступа возможно дополнить операцию наднадкостничным [32], поднадкостничным [33] или двухплоскостным [34] лифтингом средней зоны лица. Из недостатков вмешательства отмечали рецидив птоза, связанный с сохраненной в лоскуте круговой мышцей глаза, являющейся депрессором латеральной части брови.

Методика A. Fogli была опубликована в 2003 г. как более надежная альтернатива подкожному лифтингу в связи с галеопексией — прочной фасциальной фиксацией швов [17]. В последующем методика была модифицирована A.M. Verpaele и соавт. (2015) [12], уменьшено количество слоев диссекции. Преимущества операции — возможность диссекции кожи в проекции брови от круговой мышцы глаза под визуальным контролем, надежная фиксация, предупреждение выпадения волос. Из недостатков вмешательства: описаны случаи гематом височной области, связанных с подкожной диссекцией; отсутствие влияния на жировую клетчатку под круговой мышцей глаза.

Верхняя блефаропластика теоретически может противодействовать поднятию бровей. D. Georgescu и соавт. (2010) обнаружили, что у пациентов, перенесших только верхнюю блефаропластику, наблюдается послеоперационное опущение бровей [35]. По данным последнего метаанализа, положение бровей изменяется после верхней блефаропластики в связи с уменьшением расстояния между бровью и зрачком. Форма бровей после операции не претерпела значительных изменений [36]. В то же время авторы отмечали, что указанные изменения могут наблюдаться в связи с рефлекторным поднятием бровей при нависании кожи верхних век на ресницы, которое может быть компенсировано расслаблением лобной мышцы во время обследования. В исследовании B.M. Jones и S.J. Lo (2013) влияние блефаропластики на результат лифтинга бровей было статистически незначимо [37]. Это может быть связано с правильной стандартизацией фотографий и аккуратным удалением нависающей складки кожи, не влияющим на положение бровей.

A. Zandi и соавт. (2018) сравнили результаты внутренней броупексии и подкожного височного лифтинга у пациентов с блефарохалазисом, которым одновременно проводилась верхняя блефаропластика. Авторы оценивали расстояние между крылом носа и хвостом брови и между латеральным концом брови и горизонтальной линией, проведенной через латеральные кантусы, до и через 6 мес после операции. К концу наблюдения после подкожного височного лифтинга хвост брови возвращался в прежнее положение, а при внутренней броупексии — становился выше исходного в среднем на 2 мм [38]. На предоставленных фотографиях разметки площадь диссекции при височном лифтинге минимальная, а натяжение при фиксации приходится только на кожу краев раны, что может являться предпосылками к опущению брови в исходное положение.

M. Pascali и соавт. (2015) ретроспективно сравнили три метода фиксации при височном лифтинге. Диссекции проводили в слое над височной фасцией. В первой группе фиксацию осуществляли устройством Endotine, во второй группе — сетчатым эндопротезом Mersilene, в третьей группе — имбрикацией височно-теменной фасции к височной фасции швами нитью Prolene 4-0. В ходе исследования авторы отмечали эффективный подъем хвоста и середины брови во всех группах через 1 мес после операции, а к 6 мес — значительное снижение высоты в третьей группе. По результатам статистического анализа, после 12 мес наблюдения у пациентов второй группы выявили самый стабильный результат, что связывают с рассасыванием устройства Endotine у пациентов первой группы к году после операции в отличие от нерассасывающейся сетки [39]. S. Şibar и соавт. (2023) выполнили сравнение эффективности и безопасности методик эндоскопически-ассистированной подтяжки полипропиленовой сеткой (endoscope-assisted polypropylene mesh lift — EAML) и скользящего лифтинга бровей (gliding brow lift — GBL) [40] при коррекции латерального птоза бровей. Результаты измерений на 3-м и 12-м месяцах после операции были схожими для обеих методик. Потеря высоты бровей в период с 3-го по 12-й месяц после операции была больше в группе GBL (p<0,05). В обеих группах наблюдалась схожая частота осложнений [15]. В указанных исследованиях более стабильные результаты продемонстрировали техники с использованием сетчатых нерассасывающихся эндопротезов, обеспечивавших врастание тканей и длительную фиксацию. В то же время применение имплантатов сопровождается долгосрочными рисками их инфицирования и экструзии, а также трудностями диссекции при повторных вмешательствах.

M.S. Baker и соавт. (2016) сравнили результаты операций в трех группах пациентов через 4—5 мес после различных вмешательств: внутренней броупексии с блефаропластикой, височного лифтинга с применением Endotine с блефаропластикой, изолированной верхней блефаропластики. Авторы выявили, что верхняя блефаропластика приводит к опущению бровей, одновременное выполнение внутренней броупексии эффективно предотвращает это опущение, а лифтинг бровей с помощью Endotine в сочетании с верхней блефаропластикой обеспечивает поднятие бровей [41]. Продление срока наблюдения и исключение из исследования пациентов, получавших инъекции ботулотоксина типа А в область лба, необходимы для получения более достоверных сведений.

При сравнении разных методик височного лифтинга выполненная блефаропластика не оказала статистически значимого влияния на изменение высоты бровей.

H. Marshak и соавт. (2008) оценили степень подъема мягких тканей височной области, достигаемого при одноплоскостной и двухплоскостной диссекции. В ходе операции авторы выполняли отслойку над височной фасцией и после рассечения орбитальных связок и утолщений замеряли, насколько выделенный лоскут перекрывает край раны. Затем выполняли подкожную диссекцию височной области, фиксировали височно-теменную фасцию к височной фасции в возвышенном положении и повторно измеряли расстояние перекрытия кожи. Было установлено, что двухплоскостная техника обеспечивает увеличение иссекаемого участка мягких тканей в среднем на 48% по сравнению с одноплоскостным методом. Случаев расхождения краев раны, некроза или чрезмерной коррекции авторы не наблюдали [42]. Подкожная диссекция в проекции роста волос потенциально может приводить к алопеции. Кожа, в отличие от фасции больше поддается растяжению, в связи с чем изолированная подкожная отслойка обеспечивает больший объем иссекаемой ткани. Бровь является производным кожи, наиболее эффективный лифтинг может быть обеспечен подкожной диссекцией [40].

H. Beck и соавт. (2023) сравнили устойчивость результатов трех техник лифтинга бровей в течение одного года — 36 пациентам была сделана верхняя блефаропластика и одновременно одна из трех операций: прямой броулифтинг, транспальпебральная броупексия или височный лифтинг с помощью Endotine. При всех трех методиках наблюдали незначительное уменьшение высоты бровей на уровне зрачка, а также на уровне латерального кантуса через 12 мес после операции. На уровне латерального кантуса в группах прямой методики и Endotine наблюдали стабильную высоту бровей. Исследование не продемонстрировало устойчивого увеличения высоты положения бровей после операции [43]. Работа показывает разнородность полученных данных в отдаленные сроки и необходимость дальнейших исследований.

Для продления эффекта хирургического лифтинга бровей возможно применение ботулотоксина типа А в латеральную порцию круговой мышцы глаза [44]. По данным S. Şibar и соавт. (2023), статистически значимой разницы в положении бровей у пациентов после броулифтинга с применением ботулотокина и без него не обнаружено [15].

M. Asaad с соавт. (2019) провели метаанализ и установили, что высота бровей на уровне медиального угла глаза и на уровне зрачка была выше у пожилых пациентов, чем у молодых, на уровне латерального края орбиты положение оставалось стабильным, а хвост брови демонстрировали опущение с возрастом [5]. Так, в нашем исследовании установлено, что применение техник височного лифтинга обеспечивает смещение наивысшей позиции брови ближе к уровню латерального кантуса, что придает операции омолаживающий эффект.

При использовании методик D. Knize [16] и A. Fogli [17] для подъема латеральной части брови вектор височного лифтинга был ограничен расположением фасции височной мышцы для галеопексии, что уменьшало возможности хирурга по изменению формы бровей. Для коррекции выраженных асимметрий, в том числе для опущения избыточно поднятой брови, предложена методика скользящего лифтинга бровей (GBL) [40].

Ограничениями проведенного нами исследования являются невозможность применения рандомизации при отборе пациентов и ретроспективный характер. К сильным сторонам работы относятся сбалансированное распределение пациентов в обеих группах, использование стандартных морфометрических методов измерения и длительность наблюдения не менее года. Проспективные исследования с использованием трехмерной визуализации с периодом наблюдения более 1 года приобретут большую ценность для получения объективных результатов в будущем.

Заключение

У пациенток, прооперированных по методике A. Fogli, отмечали большее поднятие хвостов бровей по сравнению с результатами вмешательств по D. Knize. Бровь является производным кожи, поэтому наиболее эффективный лифтинг обеспечивался подкожной диссекцией. Освобождение кожи от круговой мышцы глаза уменьшает рептозирование хвоста брови.

Материалы статьи ранее не публиковались.

This paper has not been previously presented.

Финансирование. Исследование не имело спонсорской поддержки.

Funding. The study had no sponsorship.

Авторы заявляют об отсутствии конфликта интересов.

The authors declare no conflicts of interest.

ЛИТЕРАТУРА/REFERENCES

1. Мантурова Н.Е., Ступин В.А. Височная область как объект (поле деятельности) пластического хирурга и художника. *Пластическая хирургия и эстетическая медицина*. 2021;(4):7-13.
Manturova NE, Stupin VA. Temporal region as an object for plastic surgeon and artist. *Plastic Surgery and Aesthetic Medicine*. 2021;(4):7-13. (In Russ., In Engl.).
https://doi.org/10.17116/plast.hirurgia20210417
2. Şibar S, Dikmen AU, Erdal AI. Long-term Stability in Endoscopic Brow Lift: A Systematic Review and Meta-Analysis of the Literature. *Aesthet Surg J*. 2025;45(3):232-240.
https://doi.org/10.1093/asj/sjae225
3. Glass LR, Lira J, Enkhbold E, et al. The lateral brow: position in relation to age, gender, and ethnicity. *Ophthalmic Plast Reconstr Surg*. 2014;30:295-300.
4. Park J, Yun S, Son D. Changes in eyebrow position and movement with aging. *Arch Plast Surg*. 2017;44:65-71.
5. Asaad M, Kelarji AB, Jawhar CS, Banuelos J, Taslakian E, Wahood W, Vyas KS, Sharaf B. Eyebrow Height Changes with Aging: A Systematic Review and Meta-analysis. *Plast Reconstr Surg Glob Open*. 2019 Sept 30;7(9):e2433. PMID: 31942395; PMCID: PMC6908395.
https://doi.org/10.1097/GOX.0000000000002433
6. Мантурова Н.Е. *Теория верного вектора*. М.: ГЭОТАР-Медиа; 2024:96.
Manturova NE. *Teoriya vernogo vektora*. Moscow: GEOTAR-Media; 2024:96. (In Russ.).
7. Pascali M, Savani L, Gratteri M, Rega U, Marchese G, Persichetti P. Temporal Modified Orbicularis Repositioning: Going beyond the Limits of Temporal Lifting. *Plast Reconstr Surg*. 2025 May 01;155(5):783-794. Epub 2024 Sept 17. PMID: 39288448.
https://doi.org/10.1097/PRS.0000000000011752
8. Mojallal A, Boucher F, Doe de Maindreville P, Henry G. Three-step minimally invasive gliding brow lift (GBL) with internal suspension and percutaneous A. Net. *Annales de Chirurgie Plastique Esthétique*. 2024 Nov;69(6):702-713. PMID: 39542541.
https://doi.org/10.1016/j.anplas.2024.07.014
9. Sozer O, Ersan M, Kachare MD, Cakmakoglu C, Sibar S, Rojas E. Extended Gliding Brow Lift: An Effective Solution for Brow and Periorbital Rejuvenation. *Plast Reconstr Surg*. 2026 Aug 01;158(2):237-247. Epub 2025 Nov 11. PMID: 41217905.
https://doi.org/10.1097/PRS.0000000000012611
10. Savetsky IL, Cohen JM, Matarasso A. Subcutaneous Lateral Temporal Lift. *Clin Plast Surg*. 2022 July;49(3):365-375. Epub 2022 May 13. PMID: 35710152.
https://doi.org/10.1016/j.cps.2022.02.001
11. Knize DM. Anatomic concepts for brow lift procedures. *Plast Reconstr Surg*. 2009 Dec;124(6):2118-2126. PMID: 19952669.
https://doi.org/10.1097/PRS.0b013e3181bd0726
12. Verpaele AM, Tonnard PL, Hamdi M. Long-term use of the Fogli temporal lift technique. *Plast Reconstr Surg*. 2015 Feb;135(2):282e-290e. PMID: 25502857.
https://doi.org/10.1097/PRS.0000000000001070
13. Pascali M, Gualdi A, Bottini DJ, Botti C, Botti G, Cervelli V. An original application of the Endotine Ribbon device for brow lift. *Plast Reconstr Surg*. 2009 Nov;124(5):1652-1661. PMID: 20009852.
https://doi.org/10.1097/PRS.0b013e3181b98b92
14. Грищенко С.В. Возможности коррекции птоза брови в хирургической косметологии. *РМЖ*. 2008;23:1574-1579.
Grishchenko SV. Vozmozhnosti korrektsii ptoza brovi v khirurgicheskoj kosmetologii. *RMZh*. 2008;23:1574-1579. (In Russ.).
15. Şibar S, Erdal AI, Deniz E, Kılıç Ö, Tuncer S. Comparison of the effectiveness and safety of the "endoscope-assisted polypropylene mesh lift" and "gliding brow lift" techniques for the treatment of lateral brow ptosis. *J Plast Reconstr Aesthet Surg*. 2023;83:455-462.
https://doi.org/10.1016/j.bjps.2023.04.079
16. Knize DM. Limited incision forehead lift for eyebrow elevation to enhance upper blepharoplasty. *Plast Reconstr Surg*. 2001 Aug;108(2):564-567. PMID: 11496208.
https://doi.org/10.1097/00006534-200108000-00046
17. Fogli AL. Temporal lift by galeapexy: a review of 270 cases. *Aesthetic Plast Surg*. 2003 May-June;27(3):159-165; discussion 166. Epub 2003 Oct 13. PMID: 14534826.
https://doi.org/10.1007/s00266-003-0062-5
18. Мантурова Н.Е., Захаров А.И., Сырбу В.С., Рейтель Р.П., Сафиулаев Р.Э. Эстетический анализ лица в практике пластического хирурга сегодня. *Пластическая хирургия и эстетическая медицина*. 2025;(3-2):64-70.
Manturova NE, Zakharov AI, Syrbu VS, Reitel RP, Safiulaev RE. Aesthetic analysis of the face in modern plastic surgery. *Plastic Surgery and Aesthetic Medicine*. 2025;(3-2):64-70. (In Russ., In Engl.).
https://doi.org/10.17116/plast.hirurgia202503264
19. Delyzer TL, Yazdani A. Characterizing the lateral slope of the aging female eyebrow. *Can J Plast Surg*. 2013;21:173-177.
20. Graf RM, Tolazzi ARD, Mansur AEC, Teixeira V. Endoscopic periosteal brow lift: evaluation and follow-up of eyebrow height. *Plast Reconstr Surg*. 2008 Feb;121(2):609-616. PMID: 18300981.
https://doi.org/10.1097/01.prs.0000298111.56163.3b
21. Kraus D, Formoly E, Iblher N, Stark GB, Penna V. A morphometric study of age- and sex-dependent changes in eyebrow height and shape. *J Plast Reconstr Aesthet Surg*. 2019 June;72(6):1012-1019. Epub 2019 Jan 17. PMID: 30819648.
https://doi.org/10.1016/j.bjps.2019.01.011
22. Bruneau S, Foletti JM, Muller S, Vercasson C, Lauwers F, Guyot L. Does the Eyebrow Sag with Aging? An Anthopometric Study of 95 Caucasians from 20 to 79 Years of Age. *Plast Reconstr Surg*. 2016 Feb;137(2):305e-312e. PMID: 26818320.
https://doi.org/10.1097/01.prs.0000475756.78956.40
23. Troilius C. A comparison between subgaleal and subperiosteal brow lifts. *Plast Reconstr Surg*. 1999;104:1079-1090.
24. Graham DW, Heller J, Kirkjian TJ, Schaub TS, Rohrich RJ. Brow lift in facial rejuvenation: a systematic literature review of open versus endoscopic techniques. *Plast Reconstr Surg*. 2011 Oct;128(4):335e-341e. Erratum in: *Plast Reconstr Surg*. 2011 Nov;128(5):1151. Kirkjian, T Jonathan [corrected to Kurkjian, T Jonathan]. PMID: 21921747.
https://doi.org/10.1097/PRS.0b013e3182268d41
25. Behmand RA, Guyuron B. Endoscopic forehead rejuvenation: II. Long-term results. *Plast Reconstr Surg*. 2006;117:1137-1143; discussion 1144.
26. Jones BM, Grover R. Endoscopic brow lift: A personal review of 538 patients and comparison of fixation techniques. *Plast Reconstr Surg*. 2004;113:1242-1250; discussion 1251-1252.
27. Sidle DM, Loos BM, Ramirez AL, Kabaker SS, Maas CS. Use of BioGlue surgical adhesive for brow fixation in endoscopic browplasty. *Arch Facial Plast Surg*. 2005;7:393-397.
28. Badin AZ, Bittencourt LM, Balderrama CR. Lateral brow fixation in endoscopic forehead lift: Long-term results with braided nylon percutaneous sutures. *Aesthetic Plast Surg*. 2010;34:78-87.
29. Iblher N, Manegold S, Porzelius C, Stark GB. Morphometric long-term evaluation and comparison of brow position and shape after endoscopic forehead lift and transpalpebral browpexy. *Plast Reconstr Surg*. 2012;130(6):830e-840e.
https://doi.org/10.1097/PRS.0b013e31826d9f37
30. Knize DM. Limited-incision forehead lift for eyebrow elevation to enhance upper blepharoplasty. *Plast Reconstr Surg*. 1996;97(7):1334-1342.
https://doi.org/10.1097/00006534-199606000-00002
31. Knize DM. Anatomic concepts for brow lift procedures. *Plast Reconstr Surg*. 2009;124(6):2118-2126.
32. Kao CC, Duscher D. The Ponytail Lift: 22 Years of Experience in 600 Cases of Endoscopic Deep Plane Facial Rejuvenation. *Aesthet Surg J*. 2024;44(7):671-692.
https://doi.org/10.1093/asj/sjad382
33. Ramirez OM, Maillard GF, Musolas A. The extended subperiosteal face lift: a definitive soft-tissue remodeling for facial rejuvenation. *Plast Reconstr Surg*. 1991;88(2):227-236.
34. Gencer M, Kerem M, Sağlam Y, Tatar BE. Dual-Plane Midface Lift Through Transoral and Transtemporal Approach. *Aesthetic Plast Surg*. 2024;48(22):4609-4618.
https://doi.org/10.1007/s00266-024-04222-8
35. Georgescu D, Anderson RL, McCann JD. Brow ptosis correction: a comparison of five techniques. *Facial Plast Surg*. 2010;26(3):186-192.
https://doi.org/10.1055/s-0030-1254328
36. Liu R, Sun Y, Huang J, Long X. Brow Position Change and its Potential Risk Factors Following Upper Blepharoplasty: A Systematic Review and Meta-Analysis. *Aesthetic Plast Surg*. 2023;47(4):1394-1409.
https://doi.org/10.1007/s00266-023-03288-0

37. Jones BM, Lo SJ. The impact of endoscopic brow lift on eyebrow morphology, aesthetics, and longevity: objective and subjective measurements over a 5-year period. *Plast Reconstr Surg*. 2013;132(2):226e-238e. https://doi.org/10.1097/PRS.0b013e3182958b9f

38. Zandi A, Ranjbar-Omidi B, Pourazizi M. Temporal brow lift vs internal browpexy in females undergoing upper blepharoplasty: Effects on lateral brow lifting. *J Cosmet Dermatol*. 2018;17(5):855-861. https://doi.org/10.1111/jocd.12433

39. Pascali M, Avantaggiato A, Bocchini I, Carinci F, Cervelli V. Comparison among three different fixation techniques in temporal brow lift surgery. *J Craniofac Surg*. 2015;26(3):906-910. https://doi.org/10.1097/SCS.0000000000001603

40. Viterbo F, Auersvald A, O'Daniel TG. Gliding Brow Lift (GBL): A New Concept. *Aesthetic Plast Surg*. 2019 Dec;43(6):1536-1546. Epub 2019 Sept 11. PMID: 31511923. https://doi.org/10.1007/s00266-019-01486-3

41. Baker MS, Shams PN, Allen RC. The Quantitated Internal Suture Browpexy: Comparison of Two Brow-Lifting Techniques in Patients Undergoing Upper Blepharoplasty. *Ophthalmic Plast Reconstr Surg*. 2016;32(3):204-206. https://doi.org/10.1097/IOP.0000000000000454

42. Marshak H, Morrow AA, Morrow DM. Biplanar temple lift for lateral brow ptosis: comparison with uniplanar dissection technique. *Aesthetic Plast Surg*. 2008;32(3):517-522. https://doi.org/10.1007/s00266-008-9131-0

43. Beck H, Egger K, Koller R. One-year sustainability of brow-lifting procedures. *J Plast Reconstr Aesthet Surg*. 2023;77:456-463. https://doi.org/10.1016/j.bjps.2022.12.008

44. Huang W, Rogachefsky AS, Foster JA. Browlift with botulinum toxin. *Dermatol Surg*. 2000 Jan;26(1):55-60. PMID: 10632687. https://doi.org/10.1046/j.1524-4725.2000.99147.x

Поступила 14.03.2026
Received 14.03.2026
Принята к печати 09.06.2026
Accepted 09.06.2026