Пластическая хирургия и эстетическая медицина
2026, №4, вып. 2, с. 5–8
https://doi.org/10.17116/plast.hirurgia20260425
URL: https://www.mediasphera.ru/issues/plasticheskaya-khirurgiya-i-esteticheskaya-meditsina/2026/4-2/1268673462026042005

Plastic Surgery and Aesthetic Medicine
2026, no 4, issue 2, pp. 5–8

Новый метод установки трансплантата, удлиняющего перегородку носа

© Вячеслав Витальевич Арбатов, Герман Сергеевич Старков, Артур Владимирович Рыбакин

Институт красоты «Галактика», Санкт-Петербург, Россия

РЕЗЮМЕ

Цель. Разработать методику формирования необходимой проекции и ротации кончика носа с использованием трансплантата, удлиняющего перегородку носа.

Материал и методы. При формировании трансплантата, удлиняющего перегородку носа, использованы хрящевые аутотрансплантаты из перегородки носа.

Результаты. В период с января по март 2025 г. было проведено 30 хирургических вмешательств с применением указанной методики. Все прооперированные пациенты — женщины в возрасте от 25 до 46 лет (средний возраст 35 лет). Во всех случаях выполнена закрытая ринопластика.

Заключение. Применение методики коррекции кончика носа с использованием трансплантата, удлиняющего перегородку носа, гарантирует эстетически гармоничный результат по проекции и ротации кончика носа и предупреждает эстетические осложнения в послеоперационном периоде.

Ключевые слова: *ринопластика, риносептопластика, кончик носа, трансплантат, удлиняющий перегородку носа.*

ИНФОРМАЦИЯ ОБ АВТОРАХ:
Арбатов В.В. — https://orcid.org/0009-0008-3417-0020
Старков Г.С. — https://orcid.org/0009-0001-9941-0733
Рыбакин А.В. — https://orcid.org/0009-0002-3860-5788
Автор, ответственный за переписку: Старков Герман Сергеевич — e-mail: doctor.starkov@yandex.ru

КАК ЦИТИРОВАТЬ:
Арбатов В.В., Старков Г.С., Рыбакин А.В. Новый метод установки трансплантата, удлиняющего перегородку носа. *Пластическая хирургия и эстетическая медицина*. 2026;4-2:5–8. https://doi.org/10.17116/plast.hirurgia20260425

A new method for septal extension graft insertion

© V.V. Arbatov, G.S. Starkov, A.V. Rybakin

Institute of Beauty “Galaktika”, St. Petersburg, Russia

ABSTRACT

Objective. To develop a technique for forming necessary projection and rotation of nasal tip using septal extension graft.

Material and methods. Cartilage autografts from nasal septum were used to form septal extension graft.

Results. There were 30 surgical procedures between January 2025 and March 2025. All patients were women aged 25-46 years (mean 35 years). Closed rhinoplasty was performed in all cases.

Conclusion. Nasal tip correction technique with septal extension graft guarantees aesthetically harmonious results regarding projection and rotation of nasal tip and prevents aesthetic postoperative complications.

Keywords: *rhinoplasty, rhinoseptoplasty, nasal tip, septal extension graft.*

INFORMATION ABOUT THE AUTHORS:
Arbatov V.V. — https://orcid.org/0009-0008-3417-0020
Starkov G.S. — https://orcid.org/0009-0001-9941-0733
Rybakin A.V. — https://orcid.org/0009-0002-3860-5788
Corresponding author: Starkov G.S. — e-mail: doctor.starkov@yandex.ru

TO CITE THIS ARTICLE:
Arbatov VV, Starkov GS, Rybakin AV. A new method for septal extension graft insertion. *Plastic Surgery and Aesthetic Medicine*. 2026;4-2:5–8. (In Russ.). https://doi.org/10.17116/plast.hirurgia20260425

Введение

Существуют различные методы использования трансплантата, удлиняющего перегородку носа (septal extension graft — SEG), с целью формирования эстетически приемлемой проекции и ротации кончика носа [1—3]: с установкой SEG с одной стороны (ANSA (anterior nasal septal angle) banner graft [4]) или с двух сторон [5], с установкой в одной плоскости с перегородкой (flag-shaped columellar strut, rein-shaped columellar strut [6]).

Работая с использованием этих общепринятых методик, мы получили ряд осложнений, таких как отклонение кончика носа от центральной оси при установке трансплантата с одной из сторон перегородки носа, утолщение перегородки носа с одной или с двух сторон и жалобы на это пациентов. Также мы столкнулись с необходимостью забора большего количества хрящевой ткани при установке трансплантата с двух сторон или в одной плоскости с перегородкой носа.

Цель исследования — описать методику фиксации трансплантата, удлиняющего носовую перегородку, находящегося в одной плоскости с ней, не утолщающего ее с одной либо с двух сторон, при минимальном заборе хрящевого материала.

Материал и методы

В рамках исследования, проведенного с января по март 2025 г., проанализировано 30 клинических случаев первичной закрытой ринопластики с использованием нового метода фиксации трансплантата, удлиняющего перегородку носа.

Во всех случаях фиксировались антропометрические параметры носа, хирургические детали и результаты анкетирования пациентов. Обязательным компонентом протокола являлось фотодокументирование. Послеоперационное наблюдение включало контрольные осмотры на 14-й день, а также через 1 мес, 3 мес, 6 мес и 12 мес после вмешательства. В исследование включены пациенты с эстетическими показаниями для коррекции кончика носа.

Хирургическая техника

1-й этап. Подготовка и забор хрящевого аутотрансплантата перегородки носа. Производится широкая двусторонняя поднадхрящничная отслойка перегородки с панорамным обзором всей хрящевой части перегородки. С одной из сторон от перегородки ставится защитная септальная шина размером 4×2 см. С другой стороны перегородки размечается донорская зона и выполняется забор хрящевого аутотрансплантата размером 2×1 см треугольной формы **(рис. 1)**.

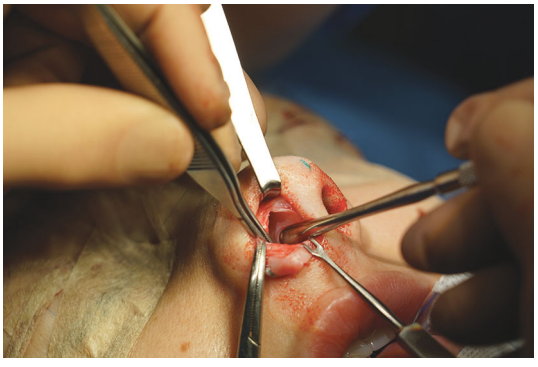

Рис. 1. **Подготовка и забор хрящевого аутотрансплантата перегородки носа.**



Рис. 2. **Примерка.**



Рис. 3. **Подготовка реципиентного участка перегородки носа.**

2-й этап. Примерка. Хрящевой аутотрансплантат длиной 2 см фиксируется к каудальной части перегородки носа под углом 80° с любой стороны двумя инсулиновыми иголками. Подбирается необходимый угол ротации и проекция. Хрящевой аутотрансплантат фиксируется двумя временными швами нитью Prolene 6-0. Оценивается проекция и ротация. На перегородке носа делаются насеч-



Рис. 4. **Установка и фиксация хрящевого аутотрансплантата.**

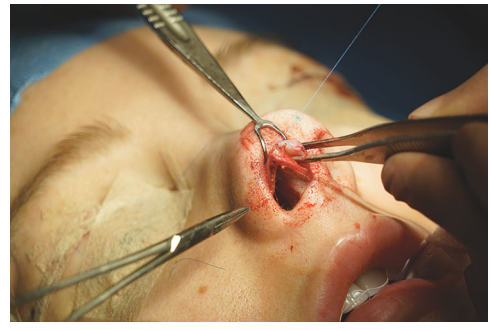

Рис. 5. **Фиксация структур кончика носа.**

ки скальпелем по периметру хрящевого аутотрансплантата **(рис. 2)**.

3-й этап. Подготовка реципиентного участка перегородки носа **(рис. 3)**. По заранее нанесенной разметке резецируется необходимый участок перегородки носа.

4-й этап. Установка и фиксация хрящевого аутотрансплантата **(рис. 4)**. Хрящевой аутотрансплантат помещается в подготовленный участок перегородки носа и фиксируется 6—8 швами нитью Prolene 6-0.

5-й этап. Фиксация структур кончика носа. Заранее подготовленные арки крыльных хрящей фиксируются к вершине хрящевого аутотрансплантата нитью Prolene 6-0 **(рис. 5)**.

Результаты

В период с января по март 2025 г. было проведено 30 хирургических вмешательств с применением указанной методики. Все прооперированные пациенты — женщины в возрасте от 25 до 46 лет (средний возраст — 35 лет). Во всех случаях выполнена закрытая ринопластика.

Послеоперационный мониторинг (краткосрочный и долгосрочный) не выявил осложнений. В 100% случаев получен прогнозируемый эстетический результат, соответствующий предоперационному моделированию.

Обсуждение

Существует большое количество методик работы с трансплантатами, удлиняющими перегородку носа. В случаях установки трансплантата с одной из сторон есть риск отклонения кончика носа от центральной оси, а также возможны жалобы пациентов на утолщение перегородки носа и прощупывание установленного фрагмента. В случаях установки трансплантатов с двух сторон требуется большее количество хрящевого материала и происходит двусторонне утолщение перегородки носа, что также может вызвать жалобы пациентов. В случаях установки трансплантата по оси перегородки тоже требуется больший объем хрящевого материала, а также укрепление дополнительными трансплантатами с одной или с двух сторон.

Предложенная нами методика требует меньшего количества хрящевого материала для формирования необходимой проекции и ротации кончика носа, не вызывает утолщения перегородки носа с одной или с двух сторон, не требует дополнительной фиксации трансплантатами и имеет в своей основе естественную опору в виде перегородки носа, а не фиксацию шовным материалом одной хрящевой плоскости к другой. Все это, на наш взгляд, гарантирует более стабильный долгосрочный результат.

Заключение

Предложенный нами вариант трансплантата, удлиняющего перегородку носа, находится в одной плоскости с перегородкой носа, следовательно, не утолщает ее, имеет естественную опору в виде перегородки носа, не требует дополнительной фиксации к другим хрящевым аутотрансплантатам, поэтому меньше вероятность его отклонения от центральной оси по сравнению с трансплантатами, установленными с одной из сторон перегородки носа.

В настоящее время поиск оптимального метода формирования проекции и ротации кончика носа сохраняет свою актуальность, и есть необходимость в дальнейших долгосрочных исследованиях в этом направлении.

Финансирование. Исследование не имело спонсорской поддержки.

Авторы заявляют об отсутствии конфликта интересов.

Funding. The study had no sponsorship.

The authors declare no conflicts of interest.

ЛИТЕРАТУРА/REFERENCES

1. Byrd HS, Andochick S, Copit S, Walton KG. Septal extension grafts: a method of controlling tip projection shape. *Plast Reconstr Surg*. 1997 Sept; 100(4): 999-1010. PMID: 9290671. https://doi.org/10.1097/00006534-199709001-00026
2. Ha RY, Byrd HS. Septal extension grafts revisited: 6-year experience in controlling nasal tip projection and shape. *Plast Reconstr Surg*. 2003 Dec;112(7): 1929-1935. PMID: 14663242. https://doi.org/10.1097/01.PRS.0000091424.69765.0C
3. Seyhan A, Ozden S, Ozaslan U, Sir E. A simplified use of septal extension graft to control nasal tip location. *Aesthetic Plast Surg*. 2007 Sept-Oct;31(5): 506-511; discussion 512-513. PMID: 17659419. https://doi.org/10.1007/s00266-006-0183-8
4. Redivo M, Serrano C, Acosta LI, Urquiola FA. ANSA banner graft in rhinoplasty: Long-term results in projection and rotation of the nasal tip. *Eur J Plast Surg*. 2026;49:11. https://doi.org/10.1007/s00238-025-02380-9
5. Perez Willis WA, Lazaro DCB, Perez Soto WA. Secondary Rhinoplasty: Clinical Findings and Alternative Structures for Nasal Reconstruction in Latin American Patients. *Plast Reconstr Surg Glob Open*. 2025 July 09; 13(7):e6971. PMID: 40642259; PMCID: PMC12245248. https://doi.org/10.1097/GOX.0000000000006971
6. Kim HI, Lee WJ, Roh TS, Suh MK. A Novel Technique of Asian Tip Plasty: Rein-Shaped Columellar Strut Graft. *Aesthetic Plast Surg*. 2019 Oct;43(5): 1301-1309. Epub 2018 June 29. PMID: 29959496. https://doi.org/10.1007/s00266-018-1185-z

Поступила 23.03.2026
Received 23.03.2026
Принята к печати 13.06.2026
Accepted 13.06.2026