Онкология. Журнал им. П.А. Герцена
2026, Т. 15, №2, с. 12–17
https://doi.org/10.17116/onkolog20261502112

P.A. Herzen Journal of Oncology
2026, Vol. 15, №2, pp. 12–17
https://doi.org/10.17116/onkolog20261502112

Хирургическое лечение нейроэндокринных опухолей поджелудочной железы дистальной локализации

© Руслан Иванович Мошуров, Владимир Сергеевич Трифанов, Николай Александрович Гришин, Надежда Николаевна Волченко, Марина Дмитриевна Будурова, Алексей Александрович Троицкий, Сергей Игоревич Полуэктов, Максим Владимирович Косоголов

Московский научно-исследовательский онкологический институт им. П.А. Герцена — филиал ФГБУ «Национальный медицинский исследовательский центр радиологии» Минздрава России, Москва, Россия

РЕЗЮМЕ

Цель исследования. Изучение непосредственных и отдаленных результатов хирургического лечения больных с дистальными нейроэндокринными новообразованиями поджелудочной железы.

Материал и методы. Представлены результаты обследования и лечения 39 больных нейроэндокринными опухолями тела и хвоста поджелудочной железы, которым были выполнены дистальные резекции. Проведен анализ по характеру операций, морфологической структуре образований, послеоперационным осложнениям. Основное внимание уделено факторам неблагоприятного прогноза и их влияния на выживаемость.

Результаты. Осложнения III A-B степени по Clavien–Dindo установлены у 6 (15,4%) больных, послеоперационной летальности не было. Показатели пятилетней кумулятивной общей и безрецидивной выживаемости составили соответственно 78,6 и 64,3%.

Заключение. Хирургическое лечение больных нейроэндокринными дистальными опухолями поджелудочной железы оправдано низкой не только летальностью, но и частотой серьезных осложнений. Отдаленные результаты подтверждают онкологическую состоятельность активной лечебной тактики.

Ключевые слова: *нейроэндокринная опухоль, дистальные резекции поджелудочной железы, послеоперационная панкреатическая фистула, общая кумулятивная выживаемость, безрецидивная выживаемость.*

ИНФОРМАЦИЯ ОБ АВТОРАХ:
Мошуров Р.И. — https://orcid.org/0000-0002-5676-4224
Трифанов В.С. — https://orcid.org/0000-0003-1879-6978
Гришин Н.А. — https://orcid.org/0000-0003-1703-9115
Волченко Н.Н. — https://orcid.org/0000-0003-0421-4172
Будурова М.Д. — https://orcid.org/0000-0003-1391-0516
Троицкий А.А. — https://orcid.org/0000-0003-0618-2573
Полуэктов С.И. — https://orcid.org/0000-0001-7603-4221
Косоголов М.В. — https://orcid.org/0009-0007-5685-993x
Автор, ответственный за переписку: Гришин Н.А. — e-mail: grishinlap@mail.ru

КАК ЦИТИРОВАТЬ:
Мошуров Р.И., Трифанов В.С., Гришин Н.А., Волченко Н.Н., Будурова М.Д., Троицкий А.А., Полуэктов С.И., Косоголов М.В. Хирургическое лечение нейроэндокринных опухолей поджелудочной железы дистальной локализации. *Онкология. Журнал им. П.А. Герцена*. 2026;15(2):12–17. https://doi.org/10.17116/onkolog20261502112

Surgical treatment of neuroendocrine tumors of the pancreas of distal localisation

© R.I. Moshurov, V.S. Trifanov, N.A. Grishin, N.N. Volchenko, M.D. Budurova, A.A. Troitsky, S.I. Poluektov, M.V. Kosogolov

P.A. Herzen Moscow Oncology Research Institute, Branch, National Medical Research Radiological Centre, Moscow, Russia

ABSTRACT

Objective. To study the immediate and long-term results of surgical treatment of patients with distal neuroendocrine neoplasms of the pancreas.

Material and methods. The results of examination and treatment of 39 patients with neuroendocrine tumors of pancreas body and tail who underwent distal resections are presented. The analysis on the nature of operations, morphological structure of masses, postoperative complications is carried out. The main attention was paid to the factors of unfavourable prognosis and their influence on the survival rate.

Results. Complications of III A-B degree according to Clavien– Dindo occurred in 6 (15.4%) patients, there was no postoperative lethality. The 5-year cumulative overall and recurrence-free survival rates were 78.6% and 64.3%, respectively.

Conclusion. Surgical treatment of patients with neuroendocrine distal pancreatic tumors is justified by low lethality and frequency of serious complications. Long-term results confirm oncological validity of active therapeutic tactics.

Keywords: *neuroendocrine tumor, distal pancreatectomy, postoperative pancreatic fistula (POPF), overall survival, recurrence-free survival.*

INFORMATION ABOUT THE AUTHORS:
Moshurov R.I. — https://orcid.org/0000-0002-5676-4224
Trifanov V.S. — https://orcid.org/0000-0003-1879-6978
Grishin N.A. — https://orcid.org/0000-0003-1703-9115
Volchenko N.N. — https://orcid.org/0000-0003-0421-4172
Budurova M.D. — https://orcid.org/0000-0003-1391-0516
Troitsky A.A. — https://orcid.org/0000-0003-0618-2573
Poluektov S.I. — https://orcid.org/0000-0001-7603-4221
Kosogolov M.V. — https://orcid.org/0009-0007-5685-993X
Corresponding author: Grishin N.A. — e-mail: grishinlap@mail.ru

TO CITE THIS ARTICLE:
Moshurov RI, Trifanov VS, Grishin NA, Volchenko NN, Budurova MD, Troitsky AA, Poluektov SI, Kosogolov MV. Surgical treatment of neuroendocrine tumors of the pancreas of distal localization. *P.A. Herzen Journal of Oncology*. 2026;15(2):12–17. (In Russ.). https://doi.org/10.17116/onkolog20261502112

К дистальным новообразованиям поджелудочной железы относятся опухоли тела, располагающиеся между воротной веной и левым краем аорты, слева от нее и до ворот селезенки — хвоста [1]. С морфологической точки зрения выделяют опухоли, исходящие из экзокринной части железы (преимущественно протоковые и, значительно реже, ацинарные аденокарциномы), а также из эндокринной части — нейроэндокринные неоплазии. Опухоли экзокринной части составляют около 90–95% всех новообразований поджелудочной железы, из которых 85–90% представлены протоковой аденокарциномой; нейроэндокринные неоплазии встречаются значительно реже и составляют не более 5–10% случаев [2]. Хирургическую тактику в первую очередь определяет локализация новообразования. Для опухолей тела и хвоста поджелудочной железы это дистальные резекции, в том числе субтотальные [3]. Большинство публикаций посвящено тактике лечения пациентов с проксимальной протоковой аденокарциномой поджелудочной железы, в меньшей мере — с дистальной.

Мы сочли возможным поделиться результатами лечения больных нейроэндокринными опухолями дистальной локализации. Во многом это определяется тем, что в данном случае речь идет только о хирургическом лечении, так как комбинированные методики даже в случае Grade 3 в настоящее время широко не применяются.

Цель исследования — изучение результатов хирургического лечения больных с дистальными нейроэндокринными новообразованиями поджелудочной железы.

Материал и методы

С марта 2010 г. по февраль 2023 г. в абдоминальном отделении МНИОИ им. П.А. Герцена хирургическое лечение по поводу нейроэндокринных опухолей поджелудочной железы дистальной локализации было выполнено 39 больным. Большинство пациентов были социально активного возраста — 58 лет (35—71 год). Преобладали женщины, гендерное соотношение лиц женского пола и мужского составляет 3,3:1. Индекс массы тела составил 27,2 (22,8—31,3).

Учитывая локализацию опухоли, в 5 наблюдениях произведены субтотальные резекции паренхимы и в 1 осуществлена дистальная субтотальная резекция с резекцией портомезентериального сегмента. У 24 (61,5%) пациентов выполнена лапаротомия — традиционное вмешательство. В 15 наблюдениях использовали лапароскопические технологии. У 8 (20,5%) лиц с высокодифференцированными опухолями G1 операция носила спленосберегающий характер в основном по методике Kimura. Всем пациентам на догоспитальном этапе выполняли контрастную компьютерную или магнито-резонансную томографию брюшной полости и забрюшинного пространства. Кроме того, применяли ультразвуковое исследование с транскутанной трепанобиопсией или тонкоигольную пункцию под контролем эндосонографии. Цель обследования — уточнение локализации опухоли, определение взаимосвязи с магистральными сосудами, оценка распространенности процесса. Верификация проводилась для подтверждения не только диагноза нейроэндокринной опухоли, но и соответственно отсутствия в необходимости проведения неоадъювантной химиотерапии. У больных с выявленными единичными метастазами в печени выполнялась ПЭТ-КТ с галием, в случае опухоли G1 — сцинтиграфия соматостатиновых рецепторов для исключения генерализации процесса. Подавляющее число пациентов (93%) оперированы с установленным диагнозом нейроэндокринной опухоли. Всем на дооперационном этапе определяли уровень специфических маркеров — хромогранина А, 5-гидроиндолуксусной кислоты, нейрон-специфической энолазы. Учитывая низкую секреторную активность нейроэндокринной опухоли поджелудочной железы, значимое повышение маркеров, в частности, хромогранина А, установлено только у 6 больных с метастатическим поражением печени. Средний размер опухоли по данным инструментальных методов составил 36,5 (19,7—61,2) мм. У 7(18%) больных выявлены олигометастазы в печени. Однако, учитывая дифференцировку (G1-2), это не явилось поводом для отказа от хирургического лечения, и больным была выполнена оптимальная циторедукция. Всем пациентам проведено плановое морфологическое и иммуногистохимическое исследование, если оно не было осуществлено до вмешательства. На основании этих результатов определена окончательная степень дифференцировки опухоли. Высокодифференцированные нейроэндокринные опухоли G1 диагностированы у 24 (61,5%) пациентов, G2 — у 11(28,2%). Нейроэндокринная карцинома G3 выявлена в 4 (10,3%) случаях **(табл. 1)**.

Результаты

Всем больным оперативные вмешательства выполнены в запланированном объеме. При лапароскопических дистальных резекциях конверсия произведена у 4 (26,6%) пациентов на этапе освоения методики в связи со сложностью

Таблица 1. **Клиническая и патоморфологическая характеристика пациентов с нейроэндокринными опухолями, *n*=39**

Table 1. **Clinical and pathomorphological characteristics of patients with neuroendocrine tumors, *n*=39**

Показатель	Количество
Возраст, лет	58 (35,2—71,3)
Пол, *n* (%):	
мужской	9 (23,1)
женский	30 (76,9)
Размер опухоли, мм	36,5 (19,7—61,2)
Тип операции, *n* (%):	
«открытая»	24 (61,5)
лапароскопическая	15 (38,5)
Радикальность, *n* (%):	
R0	35 (89,7)
R1	4 (10,3)
Grade:	
G1	24 (61,5)
G2	11 (28,2)
G3	4 (10,3)

Таблица 2. **Распределение пациентов с нейроэндокринными опухолями согласно 8-му изданию TNM-классификации, *n*=39**

Table 2. **Distribution of patients with neuroendocrine tumors according to the 8th edition of the TNM classification, *n*=39**

TNM	Количество пациентов, абс. (%)
T1	10 (25,6)
T2	13 (33,3)
T3	15 (38,4)
T4	1 (2,7)
N0	27 (69,2)
N(+)	12 (30,8)
M0	32 (82,0)
M1	7 (18,0)

выделения магистральных сосудистых структур. Средняя длительность операции составила 222 (142—401) мин, объем кровопотери — 300 (100—700) мл. Госпитальной летальности не зафиксировано. Средний послеоперационный период составил 12 (8—32) дней. При окончательном морфологическом стадировании установлено, что преимущественно (28 наблюдений, или 71,7%) имелась инвазия T2-3. Вместе с тем у значительной группы больных (10, или 25,6%) процесс удалось выявить на начальной стадии (T1) заболевания. Учитывая, что речь идет в подавляющем большинстве случаев о гормонально неактивных опухолях, это, несомненно, является признаком эффективности скрининговой диагностики. Отмечена достаточно высокая частота метастатического поражения лимфатических узлов — 30,8%, которое на предоперационном этапе не было установлено. Этот факт свидетельствует в пользу биологических особенностей нейроэндокринных опухолей — опухолевая инвазия в неувеличенные региональные лимфатические узлы **(табл. 2)**. В 17 (43,6%) случаях опухоли располагались в хвосте поджелудочной железы, в 3 (7,7% наблюдениях — в теле и в 19 (48,7%) — в обоих дистальных отделах железы.

Ранние послеоперационные осложнения определены у 20 (51,1%) больных. Основную массу составили послеоперационные панкреатические фистулы — 7 (36%) пациентов. У 3 (15,0%) диагностировано инфицированное жидкостное скопление в верхнем этаже брюшной полости, потребовавшее чрескожного дренирования под контролем ультразвукового сканирования. В 1 наблюдении развилось послеоперационное кровотечение класса B, внепросветное, тяжелое. Больному выполнена экстренная релапаротомия, остановка кровотечения из брыжейки кишки с благоприятным исходом. В 3 (15%) случаях отмечены воспалительные изменения со стороны послеоперационной раны, купированные консервативными методами.

С целью выявления пострезекционной панкреатической фистулы определяли уровень амилазы в русле и дренажах на 1, 5 и 10-е сутки послеоперационного периода. Так называемую биохимическую несостоятельность, которую раньше относили к послеоперационной панкреатической фистуле (ПОПФ) класса A, диагностировали при увеличении уровня амилазы в дренажах в 3 раза больше, чем в сыворотке. На течение послеоперационного периода эти изменения влияния не оказывали. ПОПФ класса B, согласно критериям ISGPF (2017 г.), зафиксирована

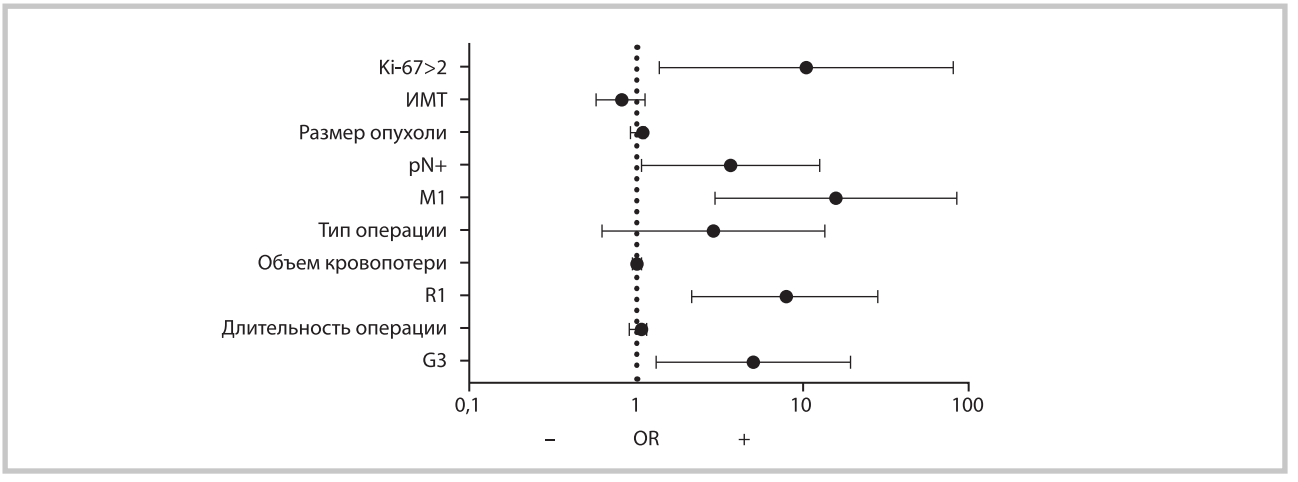

Рис. 1. **Forest plot — однофакторный регрессионный анализ Кокса факторов выживаемости после дистальной резекции поджелудочной железы по поводу нейроэндокринных опухолей.**

Fig. 1. **Forest plot — univariate Cox regression analysis of survival factors after distal pancreatectomy for neuroendocrine tumors.**

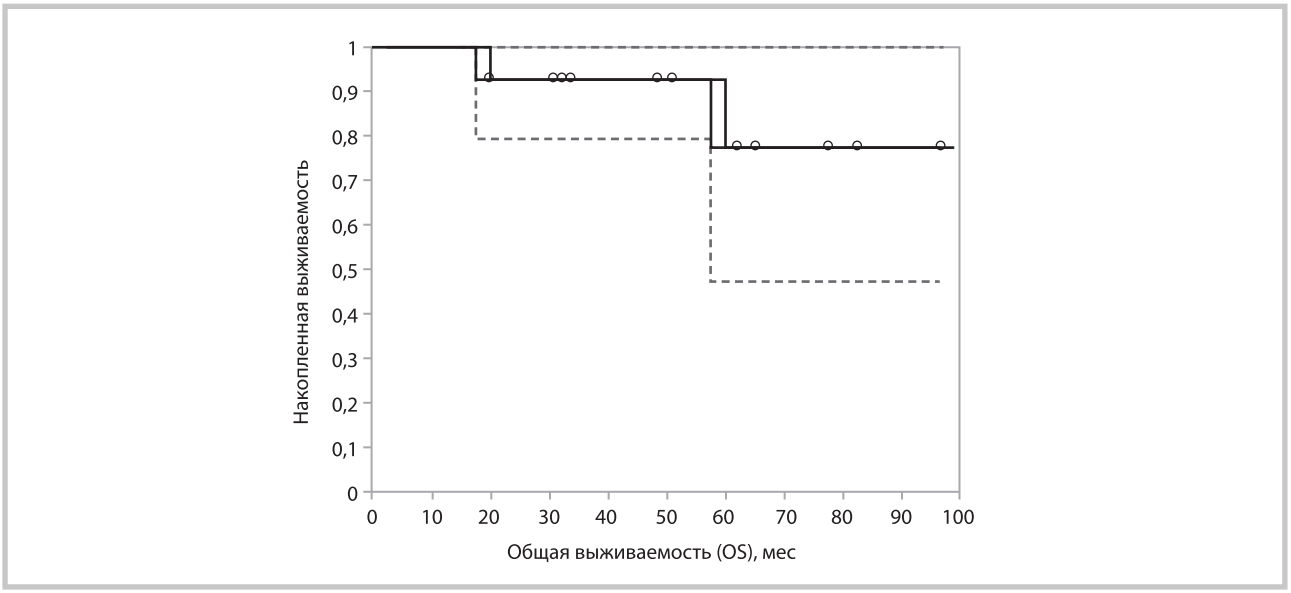

***Рис. 2.* Общая пятилетняя выживаемость больных нейроэндокринными опухолями поджелудочной железы.**
***Fig. 2.* Overall 5-year survival of patients with pancreatic neuroendocrine tumors.**

у 6 (15,4%) пациентов. Этим больным проводились дополнительные методы обследования, включая КТ брюшной полости, бактериологические исследования отделяемого из дренажей, смена антибиотиков. При нормализации состояния, но сохранении высокого уровня амилазы в отделяемом больные выписывались на амбулаторное долечивание с дренажем. Панкреатическая фистула класса С диагностирована у 1 больного и привела к развитию внутрибрюшного кровотечения, о чем указано выше. В целом осложнения класса III А-В степени по Clavien—Dindo выявлены у 6 (15,4%) больных. Следует отметить, что триггерным механизмом всех значимых осложнений явилась послеоперационная панкреатическая фистула.

Отдаленные результаты

Для выявления факторов, оказывающих неблагоприятное воздействие на выживаемость больных нейроэндокринными опухолями, был проведен однофакторный анализ с использованием модели пропорциональных рисков (Cox). Оценивались такие показатели, как вид операции, ее продолжительность, кровопотеря, размер опухоли, ее дифференцировка, стадия заболевания, радикальность операции и др. Негативными предикторами выживаемости стали R1-резекция (p=0,002), поражение региональных лимфатических узлов (p=0,039), G2-3 (p=0,026) и метастазы в печени (p=0,001) **(рис. 1)**. При многофакторном регрессионном анализе достоверными неблагоприятными факторами остались только нерадикальный характер вмешательства (p=0,007) и гематогенные метастазы (p=0,002).

Общая 1-, 3- и 5-летняя выживаемость составила 96,4, 80,5 и 78,57% для больных с R0-резекцией и без печеночных метастазов **(рис. 2).** В группе с нерадикальной операцией и отдаленными метастазами, несмотря на их удаление, пятилетняя выживаемость не была достигнута. Медиана общей выживаемости для всей исследуемой когорты составила 74 месяца.

Безрецидивная пятилетняя выживаемость больных нейроэндокринными опухолями поджелудочной железы вне зависимости от градации опухоли составила 64,28% **(рис. 3).** Ранних рецидивов в течение 1 года после операции зафиксировано не было. Первый рецидив документирован через 18 мес после дистальной резекции.

Обсуждение

Нейроэндокринные опухоли составляют 0,5—1% от всех злокачественных новообразований. Если до 90-х годов их относили к редким опухолям, то в последние десятилетия отмечается увеличение заболеваемости с ежегодным приростом до 3%. После 2010 г. заболеваемость нейроэндокринными опухолями составляет уже 8 случаев на 100 тыс. населения [4]. Впервые опухоль с нейроэндокринными признаками описал Т. Ланхганс в 1867 г. [5]. В 1968 г. Э.Г.Э. Пирсом создана биохимическая классификация опухолей, основанная на выработке пептидов, гормонов и нейротрансмиттеров. Несмотря на то что нейроэндокринные опухоли могут возникать в любых органах, они протекают часто бессимптомно, с торпидным клиническим течением и все обладают злокачественным биологическим потенциалом [6]. Встречаемость нейроэндокринных опухолей в органах пищеварительной системы составляет 60,9%, в легких — 27,4% [7]. Согласно классификации WHO (2017 г.), выделяют нейроэндокринные опухоли Grade 1, 2 и 3, а также нейроэндокринную карциному, в которой выделяют мелкоклеточный и крупноклеточные типы. Градация по степени дифференцировки основывается на определении индекса пролиферации — количества митозов в поле зрения и индексе Ki-67. Для высокодифференцированных опухолей этот показатель равен 2% или менее, 3—20% — это умеренно-дифференцированные G2 и больше 20% — низкодифференцированный нейроэндокринный рак [8]. Степень злокачественности нейроэндокринных опухолей коррелирует с прогнозом и выживаемостью, а также определяет варианты лекарственной терапии. Кроме того, рассматривают

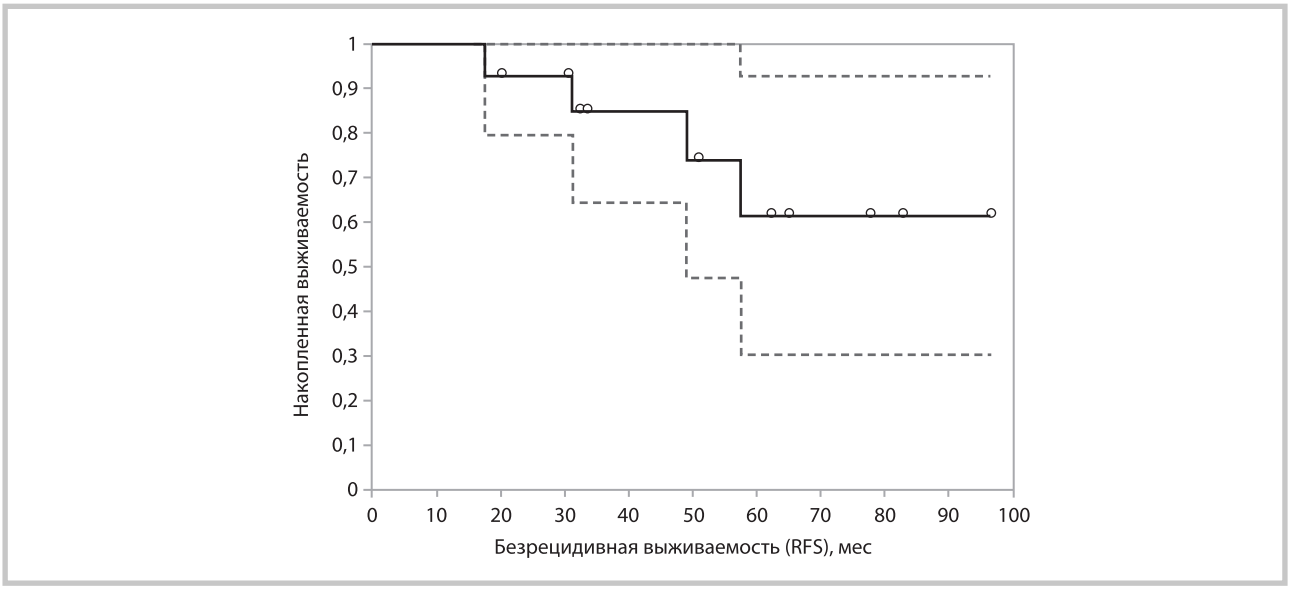

Рис. 3. **Безрецидивная пятилетняя выживаемость больных нейроэндокринными опухолями поджелудочной железы.**
Fig. 3. **Relapse-free 5-year survival of patients with neuroendocrine tumors of the pancreas.**

общие для злокачественных опухолей морфологические критерии: лимфовенозную и нейроинвазию, некроз опухоли и др. [9]. По секреторному статусу выделяют функционирующие нейроэндокринные опухоли: гастринома, инсулинома, глюкагонома, которые сопровождаются развитием соответствующего симптомокомплекса и нефункционирующие, однако при иммуногистохимическом исследовании определяется тропность к специфическим маркерам. Основными универсальными маркерами являются хромогранин А, 5-гидроиндолуксусная кислота (5-ГИУК) и нейронспецифическая энолаза (NSE) [10]. Хромогранин А может не определяться в нейроэндокринных опухолях толстой кишки и аппендикса, низкодифференцированных опухолях. Считается, что чувствительность данного маркера при превышении референсных значений достигает 85% и в ряде случаев превосходит чувствительность инструментальных методов обследования. Синаптофизин экспрессируется вне зависимости от количества секреторных гранул и помогает наряду с нейронспецифической энолазой в диагностике и мониторинге низкодифференцированных форм нейроэндокринных опухолей [11]. Так называемый карциноидный синдром, основными симптомами которого являются приливы, диарея, поражение клапанов сердца, бронхоспазм, наблюдается у 35% пациентов с функционирующими опухолями тонкой кишки и у 20% с метастазами любой локализации [12]. В настоящее время не подтверждена связь нейроэндокринных опухолей с APUD-системой. По эмбриогенезу выделяют переднекишечный тип (Foregut): нейроэндокринные опухоли пищевода, желудка, поджелудочной железы, проксимального отдела двенадцатиперстной кишки. Для них характерна низкая секреторная активность, в связи с чем они редко сопровождаются развитием карциноидного синдрома. Среднекишечный тип (Midgut) — дистальный отдел) двенадцатиперстной кишки, тонкая кишка, проксимальные отделы толстой кишки и аппендикс. Карциноидный синдром выражен. Заднекишечный тип (Hindgut) — это опухоли дистальных отделов сигмовидной и прямой кишки [13].

Несмотря на то что нейроэндокринные опухоли поджелудочной железы не сопровождаются выраженным карциноидным синдромом, они являются наиболее агрессивными среди органов пищеварительного тракта. Во многом это связано с высоким метастатическим потенциалом, в первую очередь гематогенным. Оба этих фактора приводят к тому, что до 70% больных нейроэндокринными опухолями на момент установки диагноза имеют метастазы в печени, в нашем исследовании 18% [14]. Основными вопросами, обсуждаемыми до сих пор, являются показания к операции, которые определяют размер опухоли и объем оперативного лечения. Существует мнение, что нефункционирующие опухоли поджелудочной железы размером до 20 мм могут активно наблюдаться даже без выполнения биопсии. С другой стороны, сам диагноз может быть установлен только при морфологическом и иммуногистохимическом анализе с обязательным определением митотического индекса или Ki-67. Казалось бы, опухоли G1-2 не должны быть агрессивными как аденокарциномы, но консервативных методов их лечения по большому счету нет, кроме применения аналогов соматостатина при условии чувствительности к ним рецепторов типа sst2 и sst5 [15]. Таким образом, наблюдение приводит лишь к оттягиванию времени операции и риску прогрессирования даже при высокодифференцированных нейроэндокринных опухолях. Поэтому мы стоим на позиции активной хирургической тактики, если размеры и структура опухоли позволяют выполнить биопсию и верифицировать процесс, следует все же предпочесть операцию, тем более что речь идет о дистальных резекциях без реконструктивного этапа. Что касается объема резекции, то приоритетом мы считаем радикальную операцию с лимфаденэктомией. Во-первых, для энуклеации есть строгие показания, определяемые взаимосвязью опухоли с главным панкреатическим протоком, — расстояние должно быть не менее 2 мм, чтобы не развилась панкреатическая фистула, а во-вторых, в нашем исследовании у 12 (30,8%) больных были выявлены метастазы в регионарных лимфатических узлах, в том числе при G1-дифференцировке и размерах менее 20 мм [16].

Заключение

Накопленный у нас опыт хирургического лечения больных нейроэндокринными опухолями поджелудочной железы дистальной локализации, конечно, не позволяетответить на все вопросы, связанные с этой проблемой. Это обусловлено одноцентровым исследованием, небольшой выборкой особенно при подсчете отдаленных результатов. Однако именно показатели общей и безрецидивной выживаемости позволяют расширять спектр хирургических вмешательств в сторону органосберегающих центральных резекций поджелудочной железы с сохранением селезенки и использованием лапароскопических технологий.

Участие авторов:
Концепция и дизайн исследования —Мошуров Р.И., Трифанов В.С., Гришин Н.А., Полуэктов С.И.
Сбор и обработка материала — Мошуров Р.И., Троицкий А.А., Гришин Н.А.
Статистическая обработка — Мошуров Р.И., Косоголов М.В.
Написание текста — Гришин Н.А., Мошуров Р.И.
Редактирование —Трифанов В.С., Волченко Н.Н., Будурова М.Д.

Авторы заявляют об отсутствии конфликта интересов.
The authors declare no conflicts of interest.

ЛИТЕРАТУРА/REFERENCES

1. Liu C, Cheng H, Jin K. et al. Application of the Eighth Edition of the American Joint Committee on Cancer Staging for Pancreatic Adenocarcinoma. *Pancreas.* 2018;47(6):742-747. https://doi.org/10.1097/MPA.0000000000001073
2. Halfdanarson TR, Rubin J, Farnell MB, Grant CS, Petersen GM. Pancreatic endocrine neoplasms: epidemiology and prognosis of pancreatic endocrine tumors. *Endocr Relat Cancer.* 2008;15(2):409-427. https://doi.org/10.1677/ERC-07-0221
3. Howe JR, Merchant NB, Conrad C, et al. The North American Neuroendocrine Tumor Society Consensus Paper on the Surgical Management of Pancreatic Neuroendocrine Tumors. *Pancreas.* 2020;49(1):1-33. https://doi.org/10.1097/MPA.0000000000001454
4. Oronsky B, Ma PC, Morgensztern D, Carter CA. Nothing But NET: A Review of Neuroendocrine Tumors and Carcinomas. *Neoplasia*. 2017;19(12):991-1002. https://doi.org/10.1016/j.neo.2017.09.002
5. Langhans T. Ueber einen Drüsenpolyp im Ileum. *Virchows Arch*. 1867; 38:559–560.
6. Ahmed M. Gastrointestinal neuroendocrine tumors in 2020. *World J Gastrointest Oncol.* 2020;12(8):791-807. https://doi.org/10.4251/wjgo.v12.i8.791
7. Ichikawa Y, Kobayashi N, Takano S, Kato I, Endo K, Inoue T. Neuroendocrine tumor theranostics. *Cancer Sci.* 2022;113(6):1930-1938. https://doi.org/10.1111/cas.15327
8. Rindi G, Mete O, Uccella S. et al. Overview of the 2022 WHO Classification of Neuroendocrine Neoplasms. *Endocr Pathol.* 2022;33(1):115-154. https://doi.org/10.1007/s12022-022-09708-2
9. Xu Z, Wang L, Dai S, et al. Epidemiologic Trends of and Factors Associated With Overall Survival for Patients With Gastroenteropancreatic Neuroendocrine Tumors in the United States. *JAMA Netw Open.* 2021;4(9):e2124750. https://doi.org/10.1001/jamanetworkopen.2021.24750
10. Ma ZY, Gong YF, Zhuang HK, et al. Pancreatic neuroendocrine tumors: A review of serum biomarkers, staging, and management. *World J Gastroenterol.* 2020;26(19):2305-2322. https://doi.org/10.3748/wjg.v26.i19.2305
11. Guilmette JM, Nosé V. Neoplasms of the Neuroendocrine Pancreas: An Update in the Classification, Definition, and Molecular Genetic Advances. *Adv Anat Pathol.* 2019;26(1):13-30. https://doi.org/10.1097/PAP.0000000000000201
12. Scherübl H, Raue F, Frank-Raue K. Neuroendokrine Tumoren : Klassifikation, Klinik und Bildgebung [Neuroendocrine tumors : Classification, clinical presentation and imaging]. *Radiologe.* 2019;59(11):952-960. https://doi.org/10.1007/s00117-019-0574-x
13. Hallet J, Clarke CN. ASO Practice Guidelines Series: Surgical Management of Gastrointestinal (Midgut) Neuroendocrine Neoplasms. *Ann Surg Oncol.* 2024;31(3):1704-1713. https://doi.org/10.1245/s10434-023-14802-8
14. Shyr BS, Shyr BU, Chen SC, Shyr YM, Wang SE. Impact of tumor grade on pancreatic neuroendocrine tumors. *Asian J Surg.* 2022;45(12):2659-2663. https://doi.org/10.1016/j.asjsur.2022.01.094
15. Fani M, Mansi R, Nicolas GP, Wild D. Radiolabeled Somatostatin Analogs-A Continuously Evolving Class of Radiopharmaceuticals. *Cancers (Basel).* 2022;14(5):1172. https://doi.org/10.3390/cancers14051172
16. Jiang L, Ning D, Chen XP. Improvement in distal pancreatectomy for tumors in the body and tail of the pancreas. *World J Surg Oncol.* 2021;19(1):49. https://doi.org/10.1186/s12957-021-02159-9

Поступила 09.04.2025
Received 09.04.2025
Принята в печать 30.10.2025
Accepted 30.10.2025