Онкология. Журнал им. П.А. Герцена
2022, Т. 11, №1, с. 50-54
https://doi.org/10.17116/onkolog20221101150

P.A. Herzen Journal of Oncology
2022, Vol. 11, №1, pp. 50-54
https://doi.org/10.17116/onkolog20221101150

Ретимэктомия субксифоидальным доступом у больной с тимомой, ассоциированной с генерализованной формой миастении

© О.В. ПИКИН[1], А.Б. РЯБОВ[1], Н.И. ЩЕРБАКОВА[1], З.М. САЛИМОВ[2], Х.С. КОСУМОВА[1], Д.Е. МАРТЫНОВА[1]

[1]Московский научно-исследовательский онкологический институт им. П.А. Герцена — филиал ФГБУ «Национальный медицинский исследовательский центр радиологии» Минздрава России, Москва, Россия;
[2]Медицинский радиологический научный центр им. А.Ф. Цыба — филиал ФГБУ «Национальный медицинский исследовательский центр радиологии» Минздрава России, Обнинск, Россия

РЕЗЮМЕ

Лечение миастении Гравис стандартизировано, однако существует группа больных, рефрактерных к терапии. У части больных с высоким титром антител к ацетилхолиновым рецепторам (АХР) тимэктомия не приносит ожидаемого эффекта, основной причиной этого считают наличие остаточной ткани вилочковой железы, не удаленной при тимэктомии. В ряде случаев приходится прибегать к повторному хирургическому вмешательству (ретимэктомия). Ретимэктомия субксифоидальным доступом является безопасной и эффективной операцией у больных с рефрактерным течением миастении, позволяющей адекватно удалить клетчатку переднего средостения при наличии остаточной ткани вилочковой железы по данным КТ органов грудной клетки, что подтверждается снижением титра антител к АХР уже через месяц после операции по данным представленного клинического наблюдения.

Ключевые слова: *тимома, ретимэктомия, субксифоидальный доступ, миастения.*

ИНФОРМАЦИЯ ОБ АВТОРАХ:
Пикин О.В. — https://orcid.org/0000-0001-6871-6804
Рябов А.Б. — https://orcid.org/0000-0002-1037-2364
Щербакова Н.И. — https://orcid.org/0000-0002-0394-4301
Салимов З.М. — https://orcid.org/0000-0002-3488-425X
Косумова Х.С. — https://orcid.org/0000-0002-1052-425X
Мартынова Д.Е. — https://orcid.org/0000-0001-5221-8536
Автор, ответственный за переписку: Мартынова Д.Е. — e-mail: martinovadina92@yandex.ru

КАК ЦИТИРОВАТЬ:
Пикин О.В., Рябов А.Б., Щербакова Н.И., Салимов З.М., Косумова Х.С., Мартынова Д.Е. Ретимэктомия субксифоидальным доступом у больной с тимомой, ассоциированной с генерализованной формой миастении. *Онкология. Журнал им. П.А. Герцена*. 2022;11(1):50–54. https://doi.org/10.17116/onkolog20221101150

Subxiphoid rethymectomy in a female patient with thymoma associated with generalized myasthenia gravis

© O.V. PIKIN[1], A.B. RYABOV[1], N.I. SHCHERBAKOVA[1], Z.M. SALIMOV[2], KH.S. KOSUMOVA[1], D.E. MARTYNOVA[1]

[1]P.A. Herzen Moscow Oncology Research Institute, Branch, National Medical Radiology Research Center, Ministry of Health of Russia, Moscow, Russia;
[2]A.F. Tsyb Medical Radiology Research Center, Branch, National Medical Radiology Research Center, Ministry of Health of Russia, Obninsk, Kaluga Region, Russia

ABSTRACT

Treatment for myasthenia gravis is standardized; however, there is a subgroup of patients who are refractory to therapy. In some patients with a high acetylcholine receptor antibody titer, thymectomy fails to produce the expected effect; the main reason for this is the residual thymic tissue that has not been removed during thymectomy. In some cases, it is necessary to resort to repeated surgical intervention (retymectomy). Subxiphoidal Kethymectomy is a safe and effective operation in patients with refractory myasthenia gravis that allows adequate removal of anterior mediastinal tissue in the presence of residual thymic tissue, as evidenced by chest CT, which is confirmed by the lower acetylcholine receptor antibody titer even a month after surgery, as shown by the described clinical case.

Keywords: *thymoma, rethymectomy, subxiphoid approach, myasthenia gravis.*

INFORMATION ABOUT THE AUTHORS:
Pikin O.V. — https://orcid.org/0000-0001-6871-6804
Ryabov A.B. — https://orcid.org/0000-0002-1037-2364
Shcherbakova N.I. — https://orcid.org/0000-0002-0394-4301
Salimov Z.M. — https://orcid.org/0000-0002-3488-425X
Kosumova Kh.S. — https://orcid.org/0000-0002-1052-425X
Martynova D.E. — https://orcid.org/0000-0001-5221-8536
Corresponding author: Martynova D.E. — e-mail: martinovadina92@yandex.ru

TO CITE THIS ARTICLE:
Pikin OV, Ryabov AB, Shcherbakova NI, Salimov ZM, Kosumova KhS, Martynova DE. Subxiphoid rethymectomy in a female patient with thymoma associated with generalized myasthenia gravis. *P.A. Herzen Journal of Oncology = Onkologiya. Zhurnal imeni P.A. Gertsena*. 2022;11(1):50–54. (In Russ.). https://doi.org/10.17116/onkolog20221101150

Лечение миастении Гравис стандартизировано, однако существует группа больных, рефрактерных к терапии. Выявление особенностей течения рефрактерной формы миастении имеет важное значение для усовершенствования алгоритма лечения больных. По данным S. Joome и соавт. [1], рефрактерное течение заболевания встречается у 14% пациентов, при этом наиболее часто такое течение наблюдают у женщин с ранним дебютом заболевания, наличием тимомы и антител к MuSK-рецептору. В свою очередь доля рефрактерных пациентов с АХР-положительной (АХР+) миастенией составляет 53%, что незначительно ниже, чем пациентов, не имеющих рефрактерного течения заболевания (75%). Приводим клиническое наблюдение больной тимомой, ассоциированной с генерализованной формой миастении, манифестировавшей после удаления опухоли шейным доступом.

Больная Г., 1959 года рождения. При плановом обследовании по месту жительства в августе 2018 г. у больной выявлено образование переднего средостения. 05.09.18 выполнено хирургическое вмешательство: удаление образования переднего средостения цервикальным доступом **(рис. 1)**. По данным планового гистологического исследования операционного материала по месту жительства установлен диагноз лимфосаркомы. После получения гистологических результатов пациентка испытала сильный стресс, на фоне которого обратили внимание на опущение правого века, по поводу чего обратилась к неврологу по месту жительства, заподозрена миастения, назначен калимин. Принимала $^1/_2$ таблетки калимина (30 мг) 1 раз день утром с положительным эффектом. В ноябре 2019 г. к птозу присоединились нарушения речи и глотания. Состояние прогрессировало после проведения повторных КТ органов грудной клетки с йодсодержащим контрастным веществом. К декабрю 2019 г. в связи с нарастанием симптомов была увеличена доза калимина до 1,5—2 таблеток 3 раза в день. При дальнейшем наблюдении отмечено прогрессирование симптомов, в связи с чем была направлена в Научный центр неврологии (НЦН), Москва, для уточнения диагноза и тактики лечения.

На момент первого обращения в НЦН (24.08.20) глюкокортикоидные препараты не принимала. После дообследования диагноз миастении подтвержден. Назначен метилпреднизолон в дозе 96 мг через день. Проведен пересмотр гистологических препаратов (МНИОИ им. П.А. Герцена) — фрагменты опухоли представлены широкими полями лимфоидных клеток небольших размеров, разделенных между собой немногочисленными фиброзными тяжами. Опухоль покрыта тонкой соединительнотканной капсулой, очагово-инфильтрированной лимфоидными клетками. По краю препарата в одном из гистологических срезов имеются множественные кистозные полости с однорядной выстилкой из уплощенных кубических клеток **(рис. 2, а — на цв. вклейке)**. При иммуногистохимическом исследовании все опухолевые клетки представлены CD3-, CD4- и CD8-позитивными лимфоидными клетками, также имеется положительная реакция с TdT и PanCK. Количество Ki-67-положительных клеток достигает 84% **(рис. 2, б — на цв. вклейке)**. Морфологическая и иммуногистохимическая картина соответствует тимоме, тип В2, с наличием простых тимических кист, инвазией капсулы опухоли.

Исследованы антитела к ацетилхолиновым рецепторам (от 07.12.20) — 9,1 нмоль/л (норма менее 0,45).

На фоне проводимой гормональной терапии улучшения не отмечено, клиническая картина рефрактерного течения заболевания. Направлена на консультацию к торакальному хирургу в МНИОИ им. П.А. Герцена. Выполнено КТ органов грудной клетки, по данным которого в переднем средостении выявлена остаточная ткань вилочковой железы, данных, подтверждающих рецидив опухоли, нет **(рис. 3)**. Учитывая рефрактерное течение миастении, неадекватный объем ранее произведенного хирургического вмешательства (наличие ткани вилочковой железы, по данным КТ органов грудной клетки), принято решение о необходимости выполнения ретимэктомии. С 02.11.20 назначен метилпреднизолон по 128/48 мг, пациентка подготовлена к ретимэктомии.

24.12.20 госпитализирована в торакальное отделение МНИОИ им. П.А. Герцена с диагнозом: тимома В2, pT1aN0M0, I стадия (по TNM, 8-ed.), трансцервикальная тимомэктомия от 05.09.18. Миастения, генерализованная форма, рефрактерное течение заболевания, остаточная ткань вилочковой железы. 28.12.20 выполнена торакоскопическая ретимэктомия субксифоидальным доступом.

Ход операции: в положении больной на спине под мечевидным отростком выполнен доступ (4 см) в ретростернальное пространство. Установлен ранорасширитель single port с инсуффляцией CO_2 8 мм рт.ст. При ревизии: в ткани вилочковой железы и клетчатке переднего средостения явных опухолевых новообразований не выявлено. Выполнена установка дополнительного торакопорта в пятом межреберье по передней подмышечной линии справа. При помощи аппарата LigaSure разделена жировая клетчатка переднего средостения. Вскрыта правая и левая плевральная полость. Визуализированы диафрагмальные нервы. Проведена мобилизация ткани вилочковой железы единым блоком с клетчаткой переднего средостения от передней поверхности перикарда, верхней полой вены, левой плечеголовной вены. Тимические вены клипированы, обработаны с помощью аппарата LigaSure. Выше левой плечеголовной вены выраженный спаечный процесс **(рис. 4)**. С техническими трудностями выделены и смещены к препарату шейные рога тимуса. Препарат удален в пластиковом контейнере. Гемостаз. Дренирование плевральных полостей (один силиконовый дренаж). Послойное ушивание раны **(рис. 5)**. Продолжительность операции составила 160 мин. Выход из наркоза был не затруднен, однако в течение 3—5 дней отмечалась слабость мышц шеи. Выписана из стационара на 3-и сутки после операции. Гистологическое заключение: тимус размером 26×4×0,7 см желтый, дольчатый **(рис. 6)**. В тимусе картина выраженной жировой инволюции: лимфоидная ткань определяется по периферии кровеносных сосудов, там же обнаруживаются небольшие скопления веретенообразных эпителиальных клеток, в отдельных участках зоны фиброза. Заключение: жировая инволюция тимуса **(рис. 7 — на цв. вклейке)**.

Через месяц после операции продолжала прием метилпреднизолона 128/48 мг через день, потребность в калими-



Рис. 1. **Вид рубца на шее после первой операции.**
Fig. 1. **A view of a scar on the neck after the first operation.**



Рис. 3. **КТ органов грудной клетки пациентки до ретимэктомии.**
Fig. 3. **Chest CT in the female before thymectomy.**

не снизилась. Клинически отмечено улучшение **(см. таблицу)**. Глотание, речь восстановлены полностью. Птоза и глазодвигательных нарушений нет. Сила мимических мышц существенно восстановлена (4 балла). Бульбарный синдром регрессировал: мягкое небо не провисает, его подвижность восстановлена, речь чистая. Сохраняется слабость сгибателей шеи — 3—4 балла. Видимого снижения силы в мышцах конечностей нет. Кашлевой толчок достаточный. Синдром патологической утомляемости сохраняется. Отмечено снижение антител к ацетилхолиновым рецепторам (от 12.01.21) до 2,86 нмоль/л. Через полгода после операции проводилось снижение принимаемых доз гормонов (на май 2021 г. 100/18 мг через день) под контролем невролога, признаков прогрессирования заболевания нет.

Обсуждение

Хирургическое лечение является важной составляющей лечения больных с генерализованной формой миастении [2]. Несмотря на данные рандомизированных исследований, вопрос в отношении хирургического лечения этой категории больных остается дискутабельным [2—4]. Это связано в основном с высокой частотой неполного удаления клетчатки переднего средостения, что зачастую является причиной невысокой эффективности тимэктомии. Рассмотрение показаний и оценка эффективности тимэктомии в зависимости от иммунопатогенетического типа миастении являются очень важным моментом [5]. В настоящее время нет строгого регламентирования показаний к хирургическому лечению больных миастенией. По данным Международного консенсусного руководства по лечению миастении Гравис [6], тимэктомия рекомендована пациентам

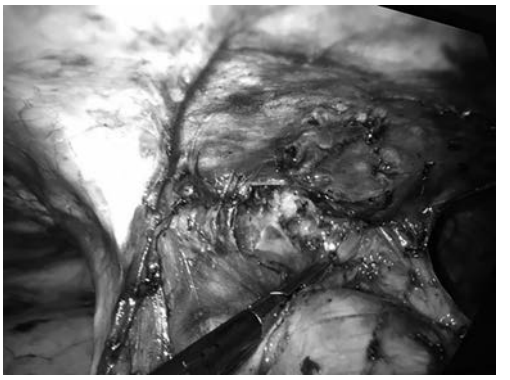

Рис. 4. **Вид средостения после удаления вилочковой железы**
Fig. 4. **A view of the mediastinum after thymectomy.**

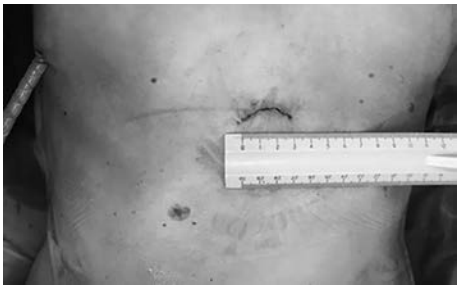

Рис. 5. **Вид послеоперационной раны.**
Fig. 5. **A view of postoperative wound.**



Рис. 6. **Макропрепарат удаленного тимуса.**
Fig. 6. **Gross specimen of the removed thymus**

К статье *О.В. Пикина и соавт.* «Ретимэктомия субксифоидальным доступом у больной с тимомой, ассоциированной с генерализованной формой миастении»

To the article by *O.V. Pikin, et al.* «Subxiphoid rethymectomy in a female patient with thymoma associated with generalized myasthenia gravis»

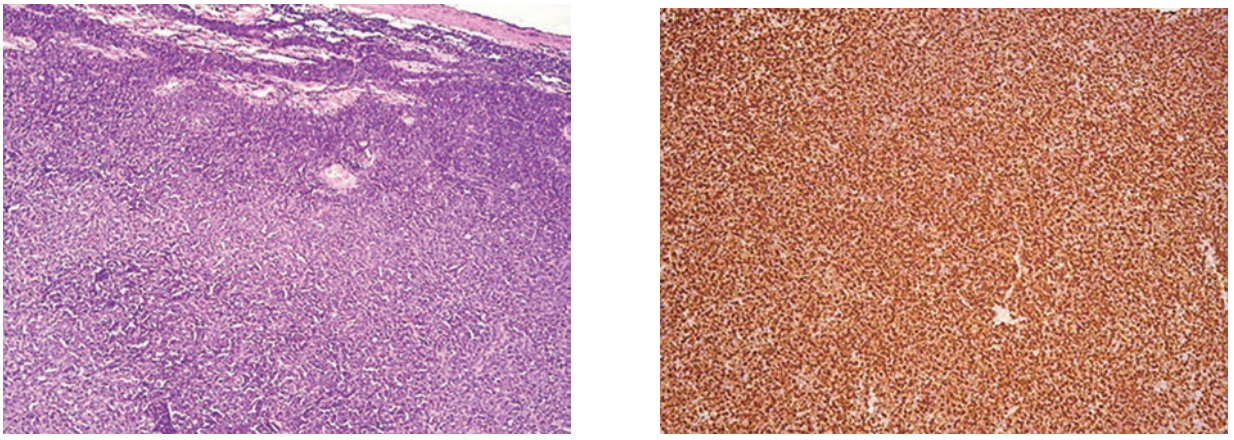

а/a б/b

Рис. 2. **Тимома (тип B2).**

а — окраска гематоксилином и эозином, ×100; б — иммуногистохимическое исследование: положительная реакция с TdT и PanCK.

Fig. 2. **Type B2 thymoma.**

a — H&E, ×100; b — immunohistochemical study: a positive reaction with TdT and PanCK.

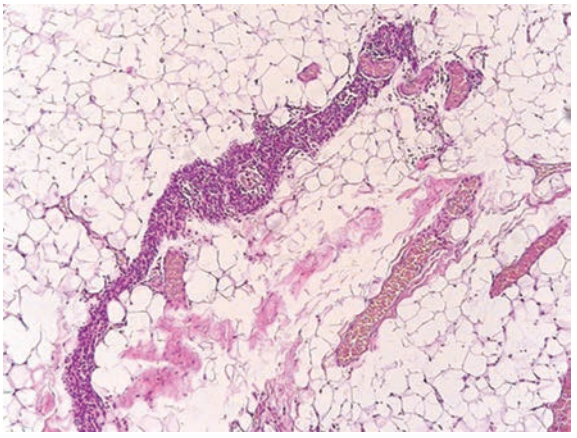

Рис. 7. **Ткань вилочковой железы в состоянии жировой инволюции.**

Окраска гематоксилином и эозином, ×100.

Fig. 7. **Thymic tissue in a state of fatty involution.**

H & E, ×100.

Периоперационная оценка степени тяжести миастении
Perioperative assessment of the severity of myasthenia gravis

До лечения	Непосредственно перед ретимэктомией	Непосредственно после ретимэктомии	1 мес после ретимэктомии	4,5 мес после ретимэктомии
Динамика класса тяжести по MGFA				
IVb	IIIb	IIIb	IIb	Ib
Динамика суммарной оценки по отдельным мышечным группам QMG-тест				
QMG=33	QMG=7	QMG=6	QMG=5	QMG=3
Суммарная доза метилпреднизолона в динамике, мг через день				
0	128/48	128/48	128/48	110/18
Титр АТ к ацетилхолиновым рецепторам, нмоль/л (норма менее 0,45)				
9,99	9,1	-	2,86	2,86
Постинвентерционный статус				
Обострение	Улучшение	-	PR(ремиссия)	PR(ремиссия)

с АХР-положительной генерализованной формой миастении. При других же иммунопатогенетических вариантах четкой позиции до сих пор не выработано. У части больных АХР+ тимэктомия не приносит ожидаемый результат. Основной причиной рефрактерного течения заболевания после тимэктомии в случае АХР-положительной генерализованной миастении считают наличие остаточной ткани вилочковой железы, продуцирующей антитела к ацетилхолиновым рецепторам. В связи с этим у больных после неполного удаления тимуса или при наличии эктопированной ткани, не удаленной на первой операции, приходится прибегать к повторному хирургическому вмешательству (ретимэктомия). Показанием к проведению ретимэктомии на настоящий момент считается рефрактерное течение миастении с признаками наличия остаточной ткани вилочковой железы по данным КТ органов грудной клетки. По данным литературы [7—12], эффективность ретимэктомии составляет от 50 до 95% с частотой полной ремиссии до 25%.

Аберрантные узелки тимической ткани обнаруживают у 20—25% больных, перенесших тимэктомию по поводу миастении [13—16]. При различной патологии в аберрантных узлах развиваются те же изменения, что и в основной вилочковой железе.

Гистологическая диагностика тимомы может быть сложной задачей. Поскольку вилочковая железа состоит из эпителиальных и лимфоидных элементов, дифференциальный диагноз проводят с плоскоклеточным раком или лимфомой [17].

По данным литературы [2], примерно у 30% больных с опухолями вилочковой железы, не имеющих клиники миастении, в течение 2 лет после тимэктомии развивается миастения. В связи с этим дооперационная морфологическая верификация опухоли и своевременная диагностика миастении являются крайне важными.

Актуальным является вопрос выбора хирургического доступа для ретимэктомии. Опыт использования торакоскопического доступа для ретимэктомии на настоящий момент небольшой. По данным работ ряда авторов, непосредственные и отдаленные результаты при использовании миниинвазивных доступов не уступают таковым при открытых вмешательствам [8]. Субксифоидальный доступ широко используют в последние годы для тимэктомии. Считают, что этот доступ обеспечивает лучшую визуализацию переднего средостения [18]. Использование методики поднятия грудины, применяемое некоторыми хирургами, улучшает экспозицию и в нижних отделах шеи, позволяя выполнить максимально полное удаление клетчатки переднего средостения [19]. По данным литературы, субксифоидальный доступ уже был успешно использован для ретимэктомии с хорошими результатами. Так, по данным V. Ambrogi и соавт. [20], полная стабильная ремиссия была достигнута у 5 больных. Также обнаружена корреляция титра антител к АХР с полной ремиссией заболевания, что подтверждает адекватность хирургического доступа с точки зрения полноты резекции клетчатки переднего средостения.

В нашем наблюдении отсутствие дооперационный морфологической верификации опухоли повлекло за собой использование неадекватного хирургического доступа, а неверная трактовка данных планового морфологического исследования — несвоевременное, а в последующем рефрактерное течение миастении.

Заключение

Данное клиническое наблюдение демонстрирует возможность выполнения ретимэктомии субксифоидальным доступом, позволяющим адекватно удалить клетчатку переднего средостения при наличии остаточной ткани вилочковой железы у больных с рефрактерным течением миастении, что подтверждается снижением титра антител к АХР в раннем послеоперационном периоде.

Авторы заявляют об отсутствии конфликта интересов.
The authors declare no conflicts of interest.

ЛИТЕРАТУРА/REFERENCES

1. Joome S, Jonathan M G, Richard J N. Clinical characteristics of refractory myasthenia gravis patients. *Yale J Biol Med*. 2013;86(2):255-260.
2. Пикин О.В., Рябов А.Б., Колбанов К.И., Степанов С.О. *Опухоли средостения: сборник*. Каприн А.Д., ред. М.: Молодая гвардия; 2019.

Pikin OV, Ryabov AB, Kolbanov KI, Stepanov SO. *Opukholi sredosteniya: sbornik*. Kaprin A.D., ed. M.: Molodaya gvardiya; 2019. (In Russ.).

3. Cabrera-Maqueda JM, Alba-Isasi MT, Hernández R, Arroyo-Tristán A, Morales-Ortiz A. Thymectomy in thymomatous and non-thymomatous myasthenia gravis: analysis of a cohort of 46 patients. *Rev Neurol*. 2020;70(6):213-219. https://doi.org/10.33588/rn.7006.2019411
4. Wolfe GI, Kaminski HJ, Aban IB, Minisman G, Kuo HC, Marx A, Ströbel P, Mazia C, Oger J, Cea JG, et al. Randomized trial of thymectomy in myasthenia gravis. *N Engl J Med*. 2016;375(6):511-522. https://doi.org/10.1056/NEJMoa1602489
5. Aydin Y, Ulas AB, Mutlu V, Colak A, Eroglu A. Thymectomy in myasthenia gravis. *Eurasian J Med*. 2017;49(1):48-52. https://doi.org/10.5152/eurasianjmed.2017.17009
6. Narayanaswami P, Sanders DB, Wolfe G, Benatar M, Cea G, Evoli A, Gilhus NE, Illa I, Kuntz NL, Massey J, Melms A, Murai H, Nicolle M, Palace J, Richman D, Verschuuren J. International consensus guidance for management of myasthenia gravis: 2020 update. *Neurology*. 2021;96(3):114-122. https://doi.org/10.1212/WNL.0000000000011124
7. Henze A, Biberfeld P, Christensson B, Matell G, Pirskanen R. Failing transcervical thymectomy in myasthenia gravis. An evaluation of transsternal re-exploration. *Scand J Thorac Cardiovasc Surg*. 1984;18:235-238. https://doi.org/10.3109/14017438409109897
8. Li F, Li Z, Takahashi R, Ioannis A, Ismail M, Meisel A, Rueckert J, Robotic extended re-thymectomy for refractory myasthenia gravis: a case series. *Semin Thorac Cardiovasc Surg*. 2020;32(3):593-602. https://doi.org/10.1053/j.semtcvs.2019.10.016
9. Miller RG, Filler-Katz A, Kiprov D, Roan R. Repeat thymectomy in chronic refractory myasthenia gravis. *Neurology*. 1991;41(6):923-924. https://doi.org/10.1212/wnl.41.6.923
10. Mineo TC, Pompeo E, Ambrogi V, Bernardi G, Iani C, Sabato AF. Video-assisted completion thymectomy in refractory myasthenia gravis. *J Thorac Cardiovasc Surg*. 1998;115(1):252-254. https://doi.org/10.1016/s0022-5223(98)70470-2
11. Pompeo E, Nofroni I, Iavicoli N, Mineo TC. Thoracoscopic completion thymectomy in refractory nonthymomatous myasthenia. *Ann Thorac Surg*. 2000;70(3):918-923. https://doi.org/10.1016/s0003-4975(00)01566-6
12. Zieliński M, Kuzdzał J, Staniec B, Harazda M, Nabiałek T, Pankowski J, Szlubowski A, Narski M. Extended rethymectomy in the treatment of refractory myasthenia gravis: original video-assisted technique of resternotomy and results of the treatment in 21 patients. *Interact Cardiovasc Thorac Surg*. 2004;3(2):376-380. https://doi.org/10.1016/j.icvts.2004.02.008
13. Ивановская Т.Е., Зайратьянц О.В., Леонова Л.В., Волощук И.Н. *Патология тимуса у детей*. СПб.: СОТИС; 1996. Ivanovskaya TE, Zairat'yants OV, Leonova LV, Voloshchuk IN. *Patologiya timusa u detei*. SPb.: SOTIS; 1996. (In Russ.).
14. Conwell LS, Batch JA. Aberrant cervical thymus mimicking a cervical mass. *J Pediatr Child Health*. 2004;40:579-580.
15. De Caluwe D, Ahmed M, Puri P. Cervical thymic cysts. *Pediatr Surg Int*. 2002;18(5-6):477-479. https://doi.org/10.1007/s00383-002-0803-6
16. JungJI, Kim HH, Park SH, Lee YS. Malignant ectopic thymoma in the neck: A case report. *AJNR Am J Neuroradiol*. 1999;20(9):1747-1749.
17. Peel JK, Prisman E, Ng TL, McGuire AL. Ectopic thymoma managed by neck dissection & video-assisted thoracoscopic thymectomy. *J Thorac Dis*. 2017;9(12):E1050-1053. https://doi.org/10.21037/jtd.2017.10.141
18. Zhihong Q, Liru C, Qin L, Hao W, Huangtao S, Xin Z, Yeji H, Lei P, Yangchun L, Quan X. Affiliations expand Perioperative outcomes and mid-term effects in performing video-assisted thoracoscopic extended thymectomy for myasthenia gravis: subxiphoid versus right thoracic approaches. *J Thorac Dis*. 2020;12(4):1529-1539. https://doi.org/10.21037/jtd.2020.03.43
19. Mariusz R, Katarzyna Solarczyk-Bombik, Michal Wilkojc, Wojciech Czajkowski, Sylweriusz K, Edward F, Tomasz N, Malgorzata S, Juliusz P. Subxiphoid uniportal VATS thymectomy. Marcin. *J Vis Surg*. 2017;3:171. https://doi.org/10.21037/jovs.2017.09.13
20. Ambrogi V, Tacconi F, Sellitri F, Tamburrini A, Perroni G, Carlea F, La Rocca E, Vanni G, Schillaci O, Mineo TC. Subxiphoid completion thymectomy for refractory non-thymomatous myasthenia gravis. *J Thorac Dis*. 2020;12(5):2388-2394. https://doi.org/10.21037/jtd.2020.03.81

Поступила 02.06.2021
Received 02.06.2021
Принята в печать 16.09.2021
Accepted 16.09.2021