Онкология. Журнал им. П.А. Герцена
2022, Т. 11, №1, с. 44-49
https://doi.org/10.17116/onkolog20221101144

P.A. Herzen Journal of Oncology
2022, Vol. 11, №1, pp. 44-49
https://doi.org/10.17116/onkolog20221101144

Клинический случай редкой формы плазмобластной лимфомы с поражением мягких тканей лица на фоне саркоидоза

© Э.В. СЕМЕНОВ[1, 3], А.В. МОТОРИНА[1, 2], Р.А. ЗУКОВ[1, 3]

[1]ФГБОУ ВО Красноярский государственный медицинский университет им. проф. В.Ф. Войно-Ясенецкого Минздрава России, Красноярск, Россия;
[2]ООО «Центр пластической хирургии», Красноярск, Россия;
[3]КГБУЗ «Красноярский краевой клинический онкологический диспансер им. А.И. Крыжановского», Красноярск, Россия

РЕЗЮМЕ

Плазмобластная лимфома (ПБЛ) — это редкое злокачественное заболевание, характеризующееся агрессивным течением, затрудненной диагностикой, многообразием клинических проявлений и неблагоприятным прогнозом. На сегодняшний день известно, что ПБЛ преимущественно встречается у лиц мужского пола в возрасте старше 40 лет и выявляется уже на поздних стадиях, что резко ухудшает прогноз. Наиболее выраженная связь данного патологического состояния наблюдается с различными иммунодефицитными состояниями, например, такими как вирус Эпштейна—Барр, вирус иммунодефицита человека (далее ВИЧ), герпетическая инфекция. В связи с этим крайне важно тщательно проводить дифференциальную диагностику заболевания с использованием современных клинических, лабораторных, морфологических и иммуногенотипических данных. Учитывая, что в 2008 г. ПБЛ PbL была отнесена Всемирной организацией здравоохранения в отдельную группу как диффузная В-крупноклеточная лимфома с плазмоцитарным фенотипом, а также учитывая малое число наблюдений, каждый описанный клинический случай дает уникальную возможность изучить вариабельность проявлений заболевания, определить вектор направления наиболее эффективных терапевтических и профилактических мер, а также оценить прогноз течения данного заболевания.

Ключевые слова: *плазмобластная лимфома, клинический случай, саркоидоз, химиотерапия.*

ИНФОРМАЦИЯ ОБ АВТОРАХ:
Семенов Э.В. — e-mail: semenov_krasgmu@mail.ru
Моторина А.В. — https://orcid.org/0000-0003-2211-1708
Зуков Р.А. — https://orcid.org/0000-0002-7210-3020
Автор, ответственный за переписку: Моторина А.В. — e-mail: kozlovaa.v@mail.ru

КАК ЦИТИРОВАТЬ:
Семенов Э.В., Моторина А.В., Зуков Р.А. Клинический случай редкой формы плазмобластной лимфомы с поражением мягких тканей лица на фоне саркоидоза. *Онкология. Журнал им. П.А. Герцена*. 2022;11(1):44–49. https://doi.org/10.17116/onkolog20221101144

A clinical case of a rare form of plasmablastic lymphoma with facial soft tissue involvement in the presence of sarcoidosis

© E.V. SEMENOV[1, 3], A.V. MOTORINA[1, 2], R.A. ZUKOV[1, 3]

[1]Prof. V.F. Voino-Yasenetsky Krasnoyarsk State Medical University, Ministry of Health of Russia, Krasnoyarsk, Russia;
[2]OOO «Center for Plastic Surgery», Krasnoyarsk, Russia;
[3]A.I. Kryzhanovsky Krasnoyarsk Territorial Clinical Oncology Dispensary, Krasnoyarsk, Russia

ABSTRACT

Plasmablastic lymphoma (PbL) is a rare malignant disease characterized by an aggressive course, a difficult diagnosis, a diversity of clinical manifestations, and poor prognosis. To date, PbL is known to occur predominantly in males over the age of 40 and to be detected just at later stages, which sharply worsens the prognosis. There is the most pronounced association of this pathological condition with various immunodeficiency states, such as Epstein-Barr virus, human immunodeficiency virus (HIV), and herpes infections. In this regard, it is extremely important to make an accurate differential diagnosis of the disease on the basis of clinical, laboratory, morphological, and immunogenotypic updates. Considering that in 2008, PbL was defined by the World Health Organization as a separate group as diffuse large B-cell lymphoma with a plasmacytic phenotype, when there are rather small amounts of data, each described clinical case provides a unique opportunity to study variability in the manifestations of the disease, to determine the direction vector for the most effective therapeutic and preventive measures, and to assess the prognosis of the course of the disease.

Keywords: *plasmablastic lymphoma, clinical case, sarcoidosis, chemotherapy.*

INFORMATION ABOUT THE AUTHORS:
Semenov E.V. — e-mail: semenov_krasgmu@mail.ru
Motorina A.V. — https://orcid.org/0000-0003-2211-1708
Zukov R.A. — https://orcid.org/0000-0002-7210-3020
Corresponding author: Motorina A.V. — e-mail: kozlovaa.v@mail.ru

TO CITE THIS ARTICLE:
Semenov EV, Motorina AV, Zukov RA. A clinical case of a rare form of plasmablastic lymphoma with facial soft tissue involvement in the presence of sarcoidosis. *P.A. Herzen Journal of Oncology = Onkologiya. Zhurnal imeni P.A. Gertsena*. 2022;11(1):44–49. (In Russ.). https://doi.org/10.17116/onkolog20221101144

Плазмобластная лимфома (ПБЛ) является редко встречающейся агрессивной неоплазией, связанной с иммунодефицитными состояниями, характеризуется яркими клиническими проявлениями на поздних стадиях, что представляет определенные трудности в диагностике и выборе своевременной оптимальной лечебной тактики ведения пациента [1]. Заболевание определяется как диффузная В-крупноклеточная лимфома с высокой степенью злокачественности и характеризуется потерей В-клеточных маркеров CD20 и экспрессией антигенов плазматических клеток [2]. В начале изучения заболевания его связывали с носительством ВИЧ-инфекции, но при увеличении числа наблюдений проведенный анализ показал, что ПБЛ также может наблюдаться при других иммунодефицитных состояниях, представляя сложности морфологической диагностики, так как существуют различные CD20-отрицательные новообразования (первичная лимфома с выпотом, мультицентрическая болезнь Кастлемана и др.). Кроме того, при выявлении ПБЛ определяется экспрессия маркеров плазматической дифференцировки CD38, CD138, MUM1/IRF4, Blimp1, XBP1, что характерно и при носительстве вируса Эпштейна—Барр [3]. С целью разработки диагностического алгоритма ПБЛ учеными было установлено, что фенотипические и морфологические признаки, отличающие ПБЛ от плазмобластной миеломы, отсутствуют. При верификации диагноза определяющую роль играет гистопатологическое исследование с положительной гибридизацией вируса Эпштейна—Барр *in situ*[4]. Несмотря на сложность диагностики заболевания, а также высокую резистентность пациентов как с ВИЧ-положительным, так и ВИЧ-отрицательным статусом, специалисты не останавливают поиск и разработку новых эффективных химиотерапевтических препаратов. Так, известен случай полной ремиссии у пациента с ПБЛ при комплексном приеме брентуксимабведотина и леналидомида [5]. Клиническое многообразие форм проявления ПБЛ подтверждается рядом примеров в литературных источниках. Так, E.M. Bots и соавт. (2019 г.) впервые описан случай, когда у пациента мужского пола с ВИЧ-положительным статусом случайно во время ПЭТ-КТ была выявлена эндотрахеальная опухоль, затрагивающая переднебоковую часть трахеи, в последующем подтвержденная данными ИГХ исследования как дифференцированная ПБЛ [6]. Однако чаще всего врачи устанавливают варианты, когда первичный очаг локализуется на слизистой оболочке ротовой полости с возможным периорбитальным поражением [7].

На основании анализа клинических и иммунофенотипических данных гематологами из Китая установлено, что прогностическими факторами являются стадия заболевания, возраст и наличие поражения почек [8]. В высокоэндемичных территориях по заболеваемости ВИЧ-инфекцией редко встречаются диагностированные случаи ПБЛ, но это может быть связано с ограничением диагностических ресурсов и не соответствовать реально существующему уровню заболеваемости [9]. Диагностическая настороженность в отношении ПБЛ должна присутствовать у врачей всех специальностей, так как все чаще отмечается нехарактерная локализация процесса: носовая перегородка [10], желудочно-кишечный тракт [11]. Приводим наблюдение клинического случая с уникальной локализацией опухоли в области мягких тканей лица.

Клинический случай

Пациент *С.*, 1970 года рождения, в декабре 2014 г. обратился с жалобами на давящую боль в грудной клетке, затруднение дыхания, общую слабость, недомогание, сердцебиение и повышение температуры до субфебрильных цифр. В результате был направлен к онкологу торакального профиля краевой клинической больницы для исключения злокачественного новообразования средостения.

По данным КТ органов грудной полости от ноября 2014 г.: картина саркоидоза, легочно-медиастинальная форма. Множественные увеличенные пакеты лимфатических узлов, образующие конгломераты, максимальный размер 6,6×6,4 см, в корнях до 2,6 см, сдавливающие просветы бронхов.

Учитывая подозрение на саркоидоз легких, с целью морфологической верификации заболевания выполнена трансбронхиальная биопсия опухоли в декабре 2014 г. По результатам гистологического исследования верифицирован диагноз саркоидоза, рекомендована консультация фтизиатра.

На основании полученных клинико-морфологических данных установлен диагноз: саркоидоз II стадии, легочно-медиастинальная форма, умерено-активная фаза. Назначена следующая терапия: системные глюкокортикостероиды, противоязвенные препараты, витамины, муколитики, вазодилататоры.

С 2015 г. по март 2016 г. регулярно проходил диспансерные осмотры. На фоне проводимого лечения отмечалась положительная динамика, связанная с улучшением объективного статуса и уменьшением с 3,5 до 2 см очаговых образований по данным КТ органов грудной полости.

В июне 2016 г. пациент перенес острый трансмуральный нижний и заднебазальный инфаркт миокарда левого желудочка, проведена комплексная патогенетическая терапия, включая системный тромболизис стрептокиназой от 09.06.16.

С июля 2016 г. по ноябрь 2019 г. регулярно наблюдался у пульмонолога, кардиолога, терапевта, где на фоне проводимого лечения отмечалась стабилизация процесса.

В декабре 2019 г. консультирован иммунологом, диагноз: респираторный хламидиоз, микоплазмоз. Вирус Эпштейна—Барр, инфекция средней активности вне обострения. Цитомегаловирусная инфекция минимальной активности вне обострения. Вирус простого герпеса, субклинический клинический вариант с умеренно высоким титром специфических антител. Вторичная иммунная недостаточность с умеренной гипофункцией фагоцитарного звена. Отмечается гипергаммаглобулинемия по основным классам на фоне инфекционного процесса.

В мае 2020 г. пациент впервые самостоятельно обнаружил образование на коже волосистой части головы, за медицинской помощью не обращался. В июне 2020 г. отметил быстрый рост ранее выявленных образований и появление новых на правом веке, коже правой половины лица, обратился



Рис. 1. **Новообразование волосистой части головы.**
Fig. 1. **Neoplasm of the scalp.**

к терапевту по месту жительства, направлен в КГБУЗ «Краевой клинический онкологический диспансер им. А.И. Крыжановского» для уточнения характера заболевания.

В июле 2020 г. при осмотре онкологом на коже волосистой части головы образование до 4 см в диаметре с неровными валикообразными краями, плотной консистенции, вишневого цвета, в центральной части образования кратерообразный дефект до 1 см в размере без признаков воспаления, по структуре образование каменистой плотности, неподвижное (не исключается инвазия в кости черепа) **(рис. 1)**. На коже верхнего правого века выявлено образование до 2 см в диаметре, каменистой плотности, вишневого цвета, при пальпации болезненное, в области левой скуловой кости — образование до 7,5×6,0см в размере, без четких контуров и границ, неподвижное, при пальпации болезненное **(рис. 2, 3)**.

17.07.20 произведена инцизионная биопсия опухоли волосистой части головы. Результаты гистологического исследования: опухоль трудно дифференцировать между карциномой Меркеля и лимфомой. При гистологическом и иммуногистохимическом исследованиях от 28.07.20: в препаратах срезы кожи с ростом в дерме опухолевой ткани, построенной из крупных клеток, часть которых имеет плазмобластную морфологию — крупное ядро с центрально-расположенным крупным ядрышком, обильную цитоплазму. В опухоли имеются патологические митозы, некрозы. Опухолевые клетки мембранно экспрессируют диффузно-интинсивно-ядерно MUM1, CD45, CD56, bcl-2, очагово CD79a, CD38, CD138 и не экспрессируют CD20, PAX5, CD3, CD5, CK20, CD2, CD246, PCK, bcl-6. FISH-EBER — позитивный. Заключение: иммуноморфологическая картина ПБЛ.

Цитогенетическое исследование методом FISH/CISH (1 зонд) EBER — позитивный.

Учитывая подтвержденное лимфопролиферативное заболевание, пациент направлен к гематологу.

Перед началом специализированного лечения в условиях гематологического отделения краевой клинической больницы пациент прошел дообследование.

07.08.20 выполнена ПЭТ-КТ: гиперметаболическая опухоль мягких тканей лица справа с распространением в глазницу, инвазией жевательных мышц и деструкцией верхней челюсти и скуловой кости размером 7,2×5,7×8,0 см (SUVmax=9,23). На коже головы в теменной области слева образование до 5,0×4,4×2,6 см (SUVmax=8,22), образование мягких тканей правого и левого плеча, правой боковой поверхности грудной стенки до 2 см (SUVmax=6,15), в легочной ткани с обеих сторон (SUVmax=8,25), периферическая лимфоаденопатия.



Рис. 2. **Новообразование кожи левого верхнего века.**
Fig. 2. **Neoplasm of the left upper eyelid skin.**

Заключение: гиперметаболические образования правой половины лица, мягких тканей волосистой части головы, верхних конечностей, грудной стенки, позвоночного канала на уровне L_{III}—L_{IV}; метаболически активное поражение легких, лимфатических узлов выше и ниже диафрагмы, костей. Гиперметаболическое поражение легких и лимфатических узлов средостения, вероятнее всего, обусловленное саркоидозом **(рис. 4)**.

25.08.20 выполнена трепанобиопсия костного мозга, М-градиент 16,1 г/л за счет гамма-глобулинов (44,70 г/л). При электрофоретическом исследовании мочи протеинурии не обнаружено.

25.08.20 УЗИ органов брюшной полости и забрюшинного пространства: выше среднего сегмента левой почки, забрюшинно визуализируется гипоэхогенное негомогенное образование с нечетким контуром около 3,8×2,8 см в размере, при ЦДК кровоток кровоток достоверно не визуализируется.

КТ грудной полости от 19.09.20: легкие расправлены, без инфильтративных затемнений. В верхушках участки пневмосклероза с деформацией бронхов, изменения более выражены справа. Жидкости в плевральных полостях

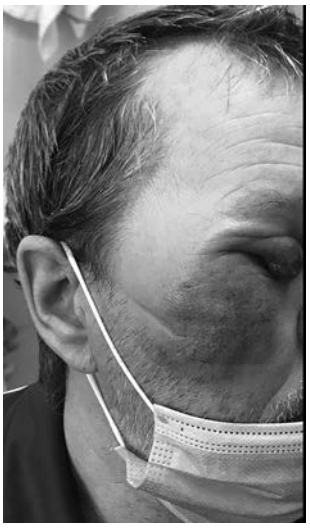

Рис. 3. **Новообразование в области левой скуловой кости.**

Fig. 3. **Neoplasm in the area of the left zygomatic bone.**

нет. Лимфаденопатия средостения пакет бифуркационных лимфатических узлов в размере до 5,0×5,5 см, в других группах максимально до 2,5×3,0 см).

Объективный осмотр в конце августа 2020 г.: состояние средней тяжести, сознание ясное, положение активное, телосложение нормостеническое, питание удовлетворительное, на волосистой части головы образование диаметром около 10 см, гиперемированное, плотное. На правом верхнем веке образование бугристое, гиперемированное, на скуловой дуге бугристое с корочками. Слизистые оболочки нормальной влажности, миндалины не увеличены, лимфатические узлы мелкие подмышечные до 1 см в размере, суставы не изменены, костно-мышечная система без видимых деформаций, отеков нет.

Основной диагноз: плазмобластная лимфома IV стадии (bulky) по AnnArbor с поражением правой половины лица, мягких тканей волосистой части головы, верхних конечностей, грудной клетки; позвоночного канала на уровне L_{III}—L_{IV}; метаболически активное поражение легких, лимфатических узлов выше и ниже диафрагмы, костей.

Сопутствующий диагноз: саркоидоз II стадии, легочно-медиастинальная форма, умеренно-активная фаза. ИБС. Острый трансмуральный нижний и заднебазальный инфаркт миокардалевого желудочка от 09.06.16. Неполный системный тромболизисстрептокиназой от 09.06.16. Сердечная недостаточность IIA степени (IIФК по NYHA). Митральная недостаточность 1 степени. Недостаточность трикуспидального клапана 1—2 степени. Вирус Эпштейна—Барр средней активности вне обострения. Цитомегаловирусная инфекция, минимальной активности вне обострения. Вирус простого герпеса, сублатентный клинический вариант с умеренно высоким титром специфических антител. Вторичная иммунная недостаточность с умеренной гипофункцией фагоцитарного звена.

Запланировано проведение 6 курсов химиотерапии в режиме R-CHOP+бортезомиб согласно клиническим рекомендациям по терапии агрессивных нефолликулярных лимфом, дозы рассчитаны исходя из площади поверхности тела пациента — 1,9м^2: за день перед началом основного курса произведено введение ритуксимаб 375 мг/м^2— 700 мг, внутривенно капельно, медленно, после предварительной премедикации нестероидными противовоспалительными средствами, антигистаминными препаратами, глюкокортикостероидами, водная нагрузка. 1-й день — доксорубицин 50 мг/м^2— 100 мг, внутривенно капельно. 1-й день — циклофосфамид 750 мг/м^2 — 1400 мг, внутривенно капельно. 1—5-й день курса — преднизолон 100 мг внутривенно капельно, 1, 4, 8 и 11-й день курса — бортезомиб 1,3 мг/м^2—2,4 мг подкожно.

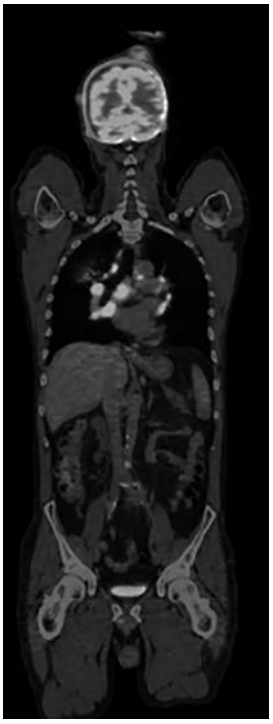

Рис. 4. **Показатели позитронно-эмиссионной томографии/компьютерной томографии до основного лечения**

Fig. 4. **Positron emission tomography/computed tomography readings before the main treatment.**



Рис. 5. **Полная регрессия опухолевого образования волосистой части головы.**

Fig. 5. **Complete scalp tumor regression.**

При плановом поступлении на 6-й курс полихимиотерапии отмечается полинейропатия 2-й степени (жалобы



Рис. 6. **Полная регрессия опухолевого образования кожи левого верхнего века.**

Fig. 6. **Complete tumor regression in the left upper eyelid skin.**

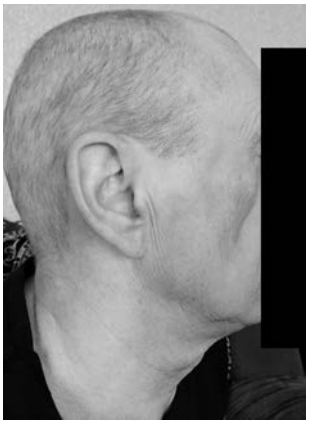

Рис. 7. **Полная регрессия опухолевого образования кожи лица.**

Fig. 7. **Complete tumor regression in the facial skin.**

на повышение болевой чувствительности, нарушение мелкой моторики), гипергидроз — доза бортезомиба редуцирована. На фоне нейропротективной терапии, редукции дозы бортезомиба (1 мг/м^2) явления нейропатии купированы.

Проведенное лечение позволило добиться у пациента полной клинической регрессии опухолевого образования верхнего века, кожи лица, волосистой части головы **(рис. 5, 6, 7)**.

Для оценки динамики после проведенного лечения через три недели после проведенного лечения 02.04.21 выполнено ПЭТ-КТ **(рис. 8)**: метаболически активное поражение внутригрудных, надключичных, забрюшинных прекавальных лимфатических узлов, легких. По сравнению с ПЭТ-КТ от 05.08.20 **(см. рис. 4)** отмечена положительная динамика в сторону регресса гиперметаболических образований правой половины лица, мягких тканей волосистой части головы, верхних конечностей, грудной стенки, позвоночного канала, костей, подвздошных и паховых лим-

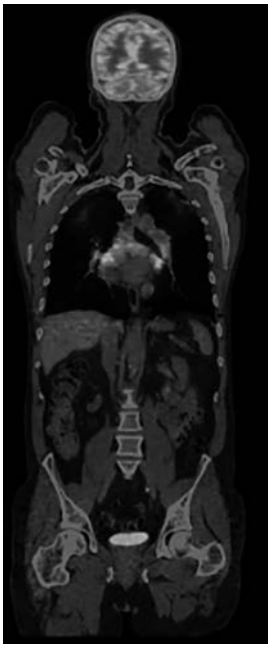

Рис. 8. **Показатели позитронно-эмиссионной томографии/компьютерной томографии после проведенного лечения.**

Fig. 8. **Positron emission tomography/computed tomography readings after treatment.**

фатических узлов, уменьшение метаболической активности и объема поражения легких, надключичных, внутригрудных и забрюшинных лимфатических узлов.

Таким образом, у пациента с ПБЛ достигнут частичный объективный ответ, мягкотканная регрессия опухоли более чем на 50%. Планируется продолжить курс противоопухолевой лекарственной терапии в режиме BVR (бендамустин—бортезомиб—ритуксимаб).

Согласно национальным клиническим рекомендациям по терапии макроглобулинемии Вальденстрема, первой линией терапии была выбрана схема R-CHOP+V с достижением хорошего клинико-гематологического ответа, но параллельным развитием полинейропатии. В связи с развитием нежелательных клинических явлений с учетом полученных результатов лечения принято решение перевести пациента на менее токсичный (не содержащий антрациклинов) курс (ритуксимаб—бендамустин—бортезомиб), который имеет сходство по глубине ответа, хороший профиль безопасности и менее токсичен. Перевод на более высокодозные курсы не обоснован ввиду возраста и коморбидности пациента.

Обсуждение

На сегодняшний день доказана эффективность сочетания традиционных схем лечения лимфомы с добавлением препаратов, ингибирующих нарушения плазматических клеток [12]. Несмотря на то, что оптимального лечения в настоящее время не существует и прогноз остается неблагоприятным, а полный ответ от проведенной терапии не достигается, можно эффективно контролировать течение заболевания более длительное время [13]. Обращают на себя внимание и достижения российских ученых в определении роли бендамустина в лечении В-клеточных неходжкинских лимфом [14]. Со-

ответственно, при ориентации на современные клинические рекомендации по данной патологии есть вероятность улучшить прогноз в отношении лечения пациентов [15]. Приведенное клиническое наблюдение ПБЛ с поражением мягких тканей лица на фоне саркоидоза может служить весомым дополнением к имеющейся базе наблюдений и расширить представление о данном заболевании. Зная и учитывая сложный механизм развития ПБЛ, диагностические мероприятия зачастую требуют большего обьема, чем при хорошо изученных новообразованиях, а также при ориентации на полученные данные и современные клинические рекомендации возможно добиться регрессии опухоли более чем на 50% после проведенного химиотерапевтического лечения. Таким образом, активное изыскание потенциальных вариантов лечения за счет взаимодействия различных специалистов медицинского сообщества, анализ клинических случаев и поиск более узких диагностических маркеров позволят улучшить варианты лечения редких неоплазий [16].

Заключение

Представление об этиологии, течении, клинических проявлениях, диагностике и вариантах лечения на сегодняшний день формируется из небольшого количества описанных случаев ПБЛ. Несмотря на ограниченную базу данных, мы имеем возможность полагаться на знания о молекулярной основе заболевания, улучшать диагностические критерии и в некоторых случаях добиваться стойкой ремиссии при условии диагностирования заболевания на ранних этапах. Получение новых данных о ПБЛ, обмен клиническим опытом, разработка улучшенных диагностических критериев оценки в будущем позволят сформировать подходы к персонализированной терапии ПБЛ и улучшить прогноз жизни пациента.

Авторы заявляют об отсутствии конфликта интересов.
The authors declare no conflicts of interest.

ЛИТЕРАТУРА/REFERENCES

1. Bhusal S, Acharya B, Chapagain S. Plasmablastic ymphoma. *JNMA J Nepal Med Assoc*. 2017;56(206):271-273.
2. Fernandes-Alvares R, Sancho JM, Ribera JM. Plasmablastic lymphoma. *Med Clín*. 2016;147(9):399-404. https://doi.org/10.1016/j.medcli.2016.06.036
3. Lopez A, Abrisqueta P. Plasmablastic Lymphoma: current perspectives. *Blood Lymphat Cancer.* 2018;8:63-70. https://doi.org/10.2147/BLCTT.S142814
4. Ahn JS, Okal R, Vos JA, Smolkin M, Kanate AS, Rosado FG. Plasmablastic lymphoma versus plasmablastic myeloma: an ongoing diagnostic dilemma. *J Clinl Pathol.* 2017;70(9):775-780. https://doi.org/10.1136/jclinpath-2016-204294
5. Pretschter D, Kalisch A, Wilhelm M, Birkmann J. Refractory plasmablastic lymphoma — a review of treatment options beyond standard therapy. *Ann Hematol.* 2017;96(6):967-970. https://doi.org/10.1007/s00277-016-2904-7
6. Bots EM, Opperman J, Bassa F, Koegelenberg FN. An endotracheal plasmablastic lymphoma. *Respiration.* 2019;98(6):546-550. https://doi.org/10.1159/000503586
7. Bloch E, Robinson F. Orbital plasmablastic lymphoma. *Clin Case Rep*. 2017;6(1):222-223. https://doi.org/10.1002/ccr3.1281
8. Han X, Duan M, Hu L, Zhou D, Zhang W. Plasmablastic lymphoma: review of 60 chinese cases and prognosis analysis. *Medicine (Baltimore)*. 2017;96(9):e5981. https://doi.org/10.1097/MD.0000000000005981
9. Zuze T, Painschab MS, Seguin R, Kudowa E, Kaimila B, Kasonkanji E, Tomoka T, Dhungel BM, Mulenga M, Chikasema M, Tewete B, Ntangwanika A, Chiyoyola S, Chimzimu F, Kampani C, Krysiak R, Montgomery ND, Fedoriw Y, Gopal S. Plasmablastic lymphoma in Malawi. *Infect Agents Cancer.* 2018;13:22. https://doi.org/10.1186/s13027-018-0195-4
10. Tissir R, Rais H, Tazi I. Isolated plasmablastic lymphoma of nasal mucosa in an immunocompetent patient achieving complete remission after multimodal treatment: about an African patient and literature review. *Pan African Med J*. 2020;37:22. https://doi.org/10.11604/pamj.2020.37.22.21352
11. Sanguedolce F, Zanelli M, Zizzo M, Martino G, Rossi C, Parente P, Ascani S. Clinical, pathological and molecular features of plasmablastic lymphoma arising in the gastrointestinal tract: a review and reappraisal. *Pathol Res Pract.* 2020;216(6):152973. https://doi.org/10.1016/j.prp.2020.152973
12. Dittus Ch, Grover N, Ellsworth S, Tan X, Park S. Bortezomib in combination with dose-adjusted EPOCH (etoposide, prednisone, vincristine, cyclophosphamide, and doxorubicin) induces long-term survival in patients with plasmablastic lymphoma: a retrospective analysis. *Leuk Lymphoma*. 2018;59(9):2121-2127. https://doi.org/10.1080/10428194.2017.1416365
13. Ando K, Imaizumi Y, Kobayashi Y, Niino D, Hourai M, Sato S, Sawayama Y, Hata T, Ohshima K, Miyazaki Y. Bortezomib- and lenalidomide-based treatment of refractory plasmablastic lymphoma. *Oncol Res Treat*. 2020;43(3):112-116. https://doi.org/10.1159/000504608
14. Бабичева Л.Г., Поддубная И.В. Роль бендамустина в лечении В-клеточных неходжкинских лимфом. *Современная онкология*. 2018;20(4):41-46.
Babicheva LG, Poddubnaya IV. Bendamustine in the treatment of B-cell non-Hodgkin lymphoma. *Journal of Modern Oncology=Sovremennaya onkologiya*. 2018;20(4):41-46. (In Russ.). https://doi.org/10.26442/18151434.2018.4.190177
15. Вотякова О.М., Менделеева Л.П., Стадник Е.А., Фалалеева Н.А., Стефанов Д.Н., ред. *Агрессивные нефолликулярные лимфомы — диффузная крупноклеточная В-клеточная лимфома, первичная медиастинальная В-клеточная лимфома, лимфома Беркитта.*
Votyakova OM, Mendeleeva LP, Stadnik EA, Falaleeva NA, Stefanov DN, eds. Agressivnye nefollikulyarnye limfomy — diffuznaya krupnokletochnaya V-kletochnaya limfoma, pervichnaya mediastinal'naya V-kletochnaya limfoma, limfoma Berkitta. (In Russ.). https//cr.minzdrav.gov.ru/schema/140_1#doc_g; 2020
16. Chen BJ, Chuang SS. Lymphoid neoplasms with plasmablastic differentiation: A comprehensive review and diagnostic approaches. *Adv Anat Pathol.* 2020;27(2):61-74. https://doi.org/10.1097/PAP.0000000000000253

Поступила 04.08.2021
Received 04.08.2021
Принята в печать 25.10.2021
Accepted 25.10.2021