Онкология. Журнал им. П.А. Герцена
2022, Т. 11, №1, с. 5-10
https://doi.org/10.17116/onkolog2022110115

P.A. Herzen Journal of Oncology
2022, Vol. 11, №1, pp. 5-10
https://doi.org/10.17116/onkolog2022110115

Результаты функциональной реконструкции языка у пациентов с местно-распространенным раком полости рта

© А.В. МОРДОВСКИЙ[1], А.П. ПОЛЯКОВ[1, 3], А.Д. КАПРИН[1, 2], М.В. РАТУШНЫЙ[1], И.В. РЕБРИКОВА[1, 3]

[1]Московский научно-исследовательский онкологический институт им. П.А. Герцена — филиал ФГБУ «Национальный медицинский исследовательский центр радиологии» Минздрава России, Москва, Россия;
[2]ФГБУ «Национальный медицинский исследовательский центр радиологии» Минздрава России, Обнинск, Россия;
[3]ФГАОУ ВПО «Российский университет дружбы народов», Москва, Россия

РЕЗЮМЕ

Цель исследования. Проанализировать функциональные результаты использования свободного кожно-мышечного, химерного, реиннервированного аутотрансплантата для реконструкции языка после субтотальной и тотальной глоссэктомии.

Материал и методы. В проспективное исследование включено 32 пациента в возрасте от 34 до 68 лет (средний возраст 49,6±11,1 года). Во всех случаях была диагностирована местно-распространенная форма опухолевого заболевания полости рта (III—IVA, B стадии). В качестве реконструктивно-пластического этапа хирургического лечения был использован разработанный в МНИОИ им. П.А. Герцена метод микрохирургической реконструкции языка. Анализ функциональных показателей проведен с учетом сроков восстановления питания естественным путем, деканюляции и восстановления функции речеобразования.

Результаты. Питание естественным путем было восстановлено у 25 (83,4%) пациентов. При этом у такого же количества пациентов была произведена деканюляция, из них у 6 (25%) в течение 20—30 сут, у 15 (60%) больных — 1—3 мес и у 4 (16%) более чем через 3 мес со дня операции. Функция речеобразования была восстановлена в 73,4% случаев. Подавляющее большинство пациентов — 26 (81,3%) — вели активный образ жизни после лечения и не требовали постороннего ухода за собой. Вернулись к труду 32% пациентов в группе трудоспособного возраста.

Заключение. Кожно-мышечный, химерный, реиннервированный аутотрансплантат из бассейна подлопаточной артерии представляет собой безопасный и надежный лоскут для реконструкции языка после спасительных операций с удовлетворительными функциональными результатами.

Ключевые слова: *глоссэктомия, рак языка, химерный лоскут, микрохирургическая реконструкция.*

ИНФОРМАЦИЯ ОБ АВТОРАХ:
Мордовский А.В. — https://orcid.org/0000-0002-8500-8620
Поляков А.П. — https://orcid.org/0000-0003-2095-5931
Каприн А.Д.— https://orcid.org/0000-0001-8784-8415
Ратушный М.В. — https://orcid.org/0000-0002-4293-2725
Ребрикова И.В. — https://orcid.org/0000-0002-7854-9824
Автор, ответственный за переписку: Мордовский А.В. — e-mail: alexmord@live.com

КАК ЦИТИРОВАТЬ:
Мордовский А.В., Поляков А.П., Каприн А.Д., Ратушный М.В., Ребрикова И.В. Результаты функциональной реконструкции языка у пациентов с местно-распространенным раком полости рта. *Онкология. Журнал им. П.А. Герцена*. 2022;11(1):5–10.
https://doi.org/10.17116/onkolog2022110115

Results of functional reconstruction of the tongue in patients with locally advanced oral cavity cancer

© A.V. MORDOVSKY[1], A.P. POLYAKOV[1, 3], A.D. KAPRIN[1, 2], M.V. RATUSHNYI[1], I.V. REBRIKOVA[1, 3]

[1]P.A. Herzen Moscow Oncology Research Institute, Branch, National Medical Radiology Research Center, Ministry of Health of Russia, Moscow, Russia;
[2]National Medical Radiology Research Center, Ministry of Health of Russia, Obninsk, Russia;
[3]Peoples' Friendship University of Russia, Moscow, Russia

ABSTRACT

Objective. To analyze the functional results of using a myocutaneous, chimeric, reinnervated free autograft for tongue reconstruction after subtotal and total glosssectomy.

Material and methods. The prospective study included 32 patients aged 34 to 68 years (mean age, 49.6±11.1 years). Locally advanced oral cavity cancer (Stages III—IVA, B) was diagnosed in all cases. A microsurgical tongue reconstruction method developed at the P.A. Herzen Moscow Oncology Research Institute was used as a reconstructive plastic stage of surgical treatment. Functional indicators were analyzed having regard to the timing of restoration of natural feeding, decannulation, and recovery of the function of speech production.

Results. Natural feeding was restored in 25 (83.4%) patients. At the same time, decannulation was carried out in the same number of patients, including 6 (25%), 15 (60%), and 4 (16%) patients had this procedure during 20—30 days, 1—3 months, and more

than 3 months, respectively, after the day of surgery. The function of speech production was restored in 73.4% of cases. The vast majority of patients (*n*=26 (81.3%)) led an active lifestyle after treatment and did not require nursing care. 32% of the patients in the working age group returned to work.

Conclusion. The myocutaneous, chimeric, reinnervated autograft from the subscapular artery bed is a safe and reliable flap for tongue reconstruction after salvage surgery with satisfactory functional results.

Keywords: *glosssectomy, tongue cancer, chimeric flap, microsurgical reconstruction.*

INFORMATION ABOUT THE AUTHORS:
Mordovsky A.V. — https://orcid.org/0000-0002-8500-8620
Polyakov A.P. — https://orcid.org/0000-0003-2095-5931
Kaprin A.D. — https://orcid.org/0000-0001-8784-8415
Ratushnyi M.V. — https://orcid.org/0000-0002-4293-2725
Rebrikova I.V. — https://orcid.org/0000-0002-7854-9824
Corresponding author: Mordovsky A.V. — e-mail: alexmord@live.com

TO CITE THIS ARTICLE:
Mordovsky AV, Polyakov AP, Kaprin AD, Ratushnyi MV, Rebrikova IV. Results of functional reconstruction of the tongue in patients with locally advanced oral cavity cancer. *P.A. Herzen Journal of Oncology = Onkologiya. Zhurnal imeni P.A. Gertsena*. 2022;11(1):5–10. (In Russ.). https://doi.org/10.17116/onkolog2022110115

Субтотальная и тотальная глоссэктомия являются вынужденным объемом оперативного вмешательства в случае местно-распространенных или рецидивирующих опухолей языка [1]. Выполнение операций такого объема неизбежно сопряжено с образованием обширных дефектов с нарушением жизненно важных функций. Несмотря на необходимость обширных резекций нескольких анатомических областей и адъювантных схем лечения, показатели 3- и 5-летней выживаемости составляют 38—51 и 25—41% соответственно [2—4].

Реконструкция языка у больных после тотальной или субтотальной глоссэктомии с резекцией мышц дна полости рта остается одной из самых сложных проблем в хирургии головы и шеи.

Для восстановления языка в настоящее время описано множество способов, различных вариантов пластик и замещения дефектов с применением как перемещенных, так и свободных лоскутов. Практически стандартным методом является реконструкции кожно-фасциальными и кожно-мышечными свободными лоскутами [5].

Существующие методы, доступные широкому кругу хирургов, недостаточно эффективны, так как они не позволяют восстанавливать все составляющие элементы и объем удаленного органа, включая мышцы дна полости рта, а также стабилизировать гортанный комплекс в правильном анатомо-функциональном положении для предотвращения явления хронической аспирации.

В последние годы все большее количество исследований было сосредоточено на функциональных результатах после реконструкции, таких как достаточное пероральное питание и функциональная, разборчивая речь, а также на том, как оптимизировать эти функциональные результаты [1, 6].

Отсутствие оптимального метода реконструкции, который хотя бы отдаленно напоминал ткань этого мультифункционального органа и соответствовал его задачам, является одной из важных проблем в лечении данной группы пациентов. Потому что качественное, функциональное и надежное реконструктивно-пластическое устранение дефектов орофарингеальной зоны позволит говорить о быстрой функциональной и социальной реабилитации пациентов, продолжительность жизни которых минимальна, а хирургическое лечение является единственным методом спасения.

Цель исследования — проанализировать функциональные результаты использования свободного кожно-мышечного, химерного, реиннервированного аутотрансплантата для реконструкции языка после субтотальной и тотальной глоссэктомии.

Материал и методы

Основу работы составило проспективное клиническое исследование хирургического лечения пациентов с местно-распространенными злокачественными новообразованиями полости рта (III-IVA, B стадии) с применением метода микрохирургической реконструкцией языка кожно-мышечным, химерным, реиннервированным лоскутом на торакодорсальных сосудах [7]. Эти пациенты находились на стационарном лечении и под амбулаторным наблюдением в микрохирургическом отделении Московского научно-исследовательского онкологического института им. П.А. Герцена — филиал ФГБУ «Национальный медицинский исследовательский центр радиологии» Минздрава России с 2016 по 2021 г.

Среди пациентов, включенных в исследование, отмечено преобладание мужской популяции над женской (56,3 и 43,7% соответственно). Возраст больных на момент установления диагноза варьировал от 34 до 68 лет (средний возраст 49,6±11,1 года). Более 78% больных находились в трудоспособном возрасте.

Из общего числа пациентов местно-распространенная форма опухолевого заболевания полости рта была отмечена во всех 32 (100%) наблюдениях. В большинстве случаев (31 пациент, 96,8%) морфологический диагноз соответствовал плоскоклеточной карциноме полости рта различной степени дифференцировки (G1-G3). В одном из всех случаев был установлен диагноз лейомиосаркомы корня языка.

Наиболее частой локализацией неопластического процесса была боковая поверхность языка (24 наблюдения, или 75%). В остальных случаях опухолевый процесс располагался в ротоглотке (корень языка) (5, или 15,6%) и в тканях дна полости рта (3, или 9,4%).

Первичные опухоли были отмечены у 20 (62,5%) пациентов из них 4 (12,5%) пациента находились в процессе комбинированного лечения; рецидивные опухоли выявлены у 12 (37,5%). У больных, находившихся в процес-

Таблица 1. **Распределение больных по распространенности и степени дифференцировки опухолевого процесса**
Table 1. **Distribution of patients according to the extent and degree of differentiation of the tumor process**

Показатель	Характер опухолевого процесса		Итого
	первичный опухолевый процесс	рецидив/продолженный рост	
Возраст:			
Среднее значение	49,6±11,8	51,2±11,3	49,6±11,1
Пол:			
Мужской	11 (55%)	7 (58,3%)	18 (56,3%)
Женский	9 (45%)	5 (41,7%)	14 (43,7%)
Категория cT:			
3	1 (5%)	—	1 (3,2%)
4a	19 (95%)	12 (100%)	31 (96,8%)
Категория cN:			
0	11 (55%)	6 (50%)	17 (53,1%)
1	2 (10%)	2 (16,7%)	4 (12,5%)
2b	2 (10%)	—	2 (6,3%)
2c	2 (10%)	—	2 (6,3%)
3b	3 (15%)	4 (33,3%)	7 (21,8%)
Всего	20 (62,5%)	12 (37,5%)	32 (100%)

Таблица 2. **Распределение больных по типу дефекта языка и характеру опухолевого процесса**
Table 2. **Distribution of patients by the type of tongue defect and the nature of the tumor process**

Тип дефекта	Характер опухолевого процесса		Общее количество больных
	первичный опухолевый процесс	рецидив/продолженный рост	
I тип	4 (20%)	4 (33,3%)	8 (25%)
II тип	7 (35%)	4 (33,3%)	11 (34,4%)
III тип	9 (45%)	4 (33,3%)	13 (40,6%)

се комбинированного лечения, была выполнена операция в среднем через 18 (14—28) дней после завершения предоперационной химиолучевой терапии (на фоне введения цитотоксического препарата) в СОД 40—54 Гр.

Категория cT3 была в 1 (5%) наблюдении, cT4a, или rT4a — в 31 (96,7%). В половине случаев было выявлено метастатическое поражение регионарных лимфатических узлов шеи: N1 — 4 (12,5%), N2b — 2 (6,3%), N2c — 2 (6,3%) и N3b — 7 (21,8%). У 7 (21,8%) пациентов опухолевый статус оценивался как IVB стадия в связи с клиническими признаками распространения метастатического процесса за пределы лимфатического узла **(табл. 1)**.

В результате выполнения расширенных радикальных операций у всех больных образовались комбинированные дефекты полости рта. При этом в 40,6% случаев был сформирован III тип дефекта языка, который характеризовался тотальной или субтотальной глоссэктомией с удалением мышц дна полости рта и резекцией альвеолярного отростка и/или боковой стенки ротоглотки. Второй тип был сформирован в 34,4% наблюдений и образовался в результате удаления всех трех частей языка и мышц дна полости рта. Первый тип был сформирован в 25% наблюдений после удаления передних $^2/_3$ языка и мышцы дна полости рта с включением фрагмента корня языка на стороне поражения **(табл. 2)**.

Реконструкция языка была выполнена кожно-мышечным, химерным, реиннервированным аутотрансплантатом на торакодорсальных сосудах с включением широчайшей мышцы спины и передней зубчатой мышцы.

В послеоперационном периоде проводили ряд комплексных мероприятий, электростимуляцию неоязыка. Занятия с логопедом в максимально ранние сроки с акустической оценкой звуков (период 2, 6 мес, 1 год после операции) и детальным анализом по разработанным шкалам с использованием материала таблиц «бессмысленных слогов» Н.Б. Покровского [8]. Контроль функции глотания был осуществлен с помощью рентгенографии с контрастом в боковой проекции.

Результаты

Потеря аутотрансплантов была отмечена в 2 (6,2%) наблюдениях, причинами этого стали арозивное кровотечение и артериальный тромбоз.

Встретившиеся послеоперационные осложнения не были связаны с возрастом и, как правило, развивались в большинстве случаев у пациентов с распространенными рецидивными опухолями полости рта, перенесших химиолучевую терапию в дозах выше 60 Гр, вне зависимости от сроков окончания лечения. Наибольший процент осложнений в реципиентной ране развился у пациентов, имеющих обширные дефекты полости рта после субтотальной или тотальной глоссэктомии с резекцией мышц дна полости рта и резекцией соседних анатомических структур (ротоглотки/нижней челюсти), что ожидаемо и является оправданным объемом хирургического лечения в случае «спасительной хирургии» **(см. рисунок)**.

Данные обстоятельства показывают отсутствие значимого увеличения частоты послеоперационных осложнений при использовании в качестве метода реконструкции языка кожно-мышечного химерного реиннервированного лоскута на торакодорсальных сосудах и не превышают результаты, указанные в источниках мировой литературы.

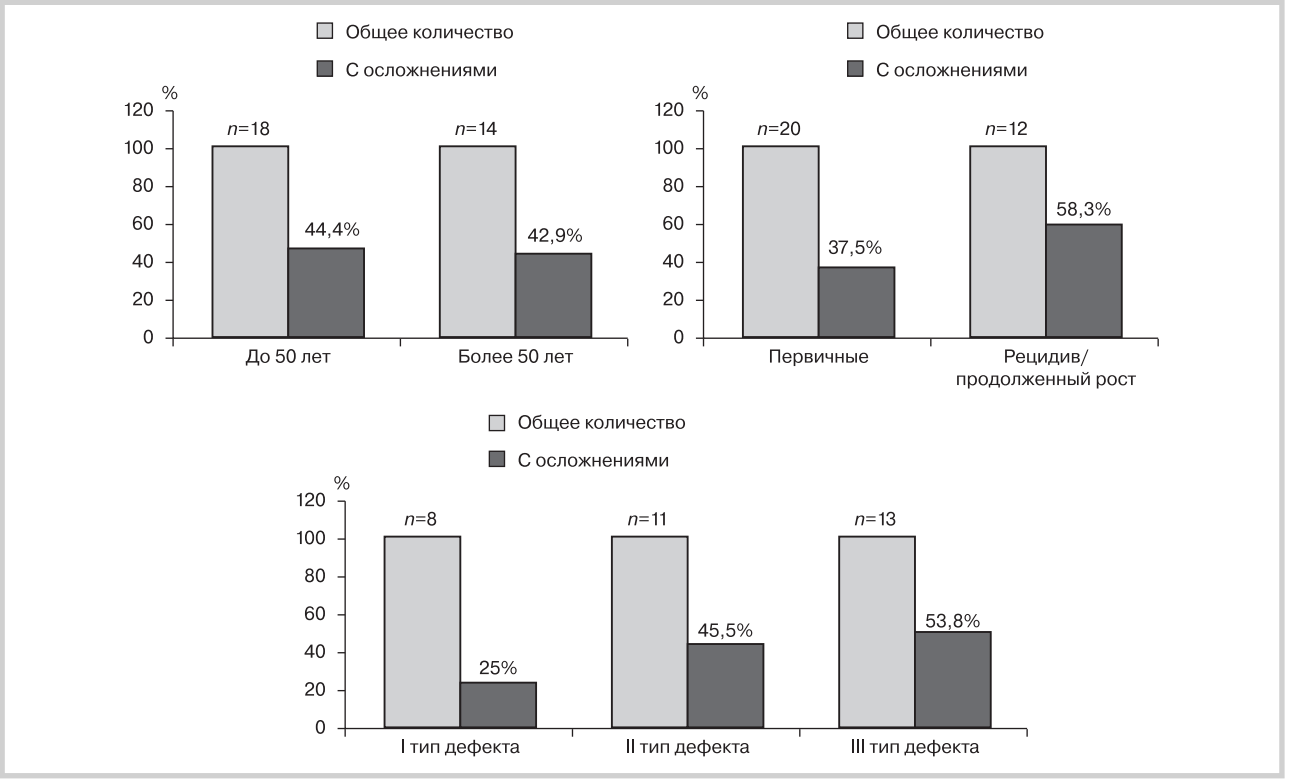

Зависимость частоты осложнений от возраста, характера опухолевого процесса и объема удаляемых тканей оперированных больных.

The relationship of the frequency of complications to age, the nature of the tumor process and the volume of tissues removed from the patients operated on.

Таблица 3. **Функциональные показатели реабилитации оперированных больных**

Table 3. **Functional indicators of rehabilitation in the patients operated on**

Показатель	Функциональный результат	
	n	%
Питание		
Твердой пищей	15	50,0
Полужидкой пищей	10	33,4
Гастростома	5	16,6
Качество речи		
Хорошее	5	16,7
Удовлетворительное	17	56,7
Неудовлетворительное	8	26,6
Деканюляция		
Да	25	83,4
Нет	5	16,6

Оценка функциональных результатов реконструкции

В связи с некрозом аутотрансплантата в раннем послеоперационном периоде анализ показателей функциональных результатов реконструкции проведен у 30 пациентов.

В ходе исследования питание естественным путем у оперированных больных полужидкой и твердой пищей было восстановлено у 25 (83,4%) пациентов. При этом у такого же количества пациентов была проведена деканюляция, из них у 6 (25%) в течение 20—30 сут, у 15 (60%) пациентов — 1—3 мес и у 4 (16%) после 3 мес, прошедших со дня операции. Увеличение длительности восстановительного периода было отмечено в группе пациентов с II и III типом дефекта **(табл. 3)**.

Анализ сроков начала коррекции звукопроизношения показал, что функциональная основа органов артикуляции для постановки звуков раньше всего была готова у пациентов с I типом дефекта (Me=25,6 сут от начала логопедических занятий). В остальных подгруппах это происходило значительно позже: при II типе Me=48,3 сут, при III типе Me=53,7 сут. Проведение адъювантного лечения также замедляло сроки коррекции звукопроизношения.

В ходе логопедической реабилитации и миостимуляции к концу 6-го месяца после операции отмечено субъективное улучшение темпа, выразительности, плавности речи, голоса и слоговой разборчивости у 22 (73,3%) пациентов.

Таким образом, полноценно реабилитировано 26 (86,7%) пациентов из общего числа, включенных в исследование. Из 4 (13,3%) нереабилитированных больных 3 пациента не смогли достичь результатов полноценной реабилитации в связи с прогрессированием опухолевого процесса на завершающем этапе реабилитационных мероприятий, и 1 больной умер от обширного инфаркта миокарда.

Также было выявлено, что подавляющее большинство пациентов — 26 (81,3%) — вели активный образ жизни после лечения и не требовали постороннего ухода за собой. Вернулись к труду 32% больных в группе трудоспособного возраста.

Обсуждение

Тотальная глоссэктомия приводит к значительному ухудшению качества жизни. Действительно, язык — это ключевой орган для осуществления функции глотания, проталкивания пищевого комка и создания отрицательного давления в глотке. Таким образом, основной проблемой хирургического лечения местно-распространенных опухолей языка является реконструкция, которая фактически основана на трех приоритетах, которые, как подчеркивал B. Haughey [9], в биологическом порядке составляют следующую цепочку: защита дыхательных путей, глотание и артикуляция. В результате площадь трансплантируемых тканей, которая контактирует с небом, и фиксация гортанного комплекса в анатомо-функциональном положении являются обязательными компонентами для функциональной реконструкции языка.

После исследования B. Haughey в литературе было описано множество различных методов реконструкции языка, при этом был достигнут значительный прогресс в функциональных показателях. Например, в 1999 г. A. Lyos и соавт. [10] выбрали в качестве пластического материала свободный кожно-мышечный лоскут, включающий вертикальную прямую мышцу живота из-за его достаточного объема тканей, но с единственной целью — заполнить полость рта и обеспечить небно-язычный контакт. В ходе анализа показателей функциональной реконструкции языка у 14 пациентов были получены следующие результаты: у 70% произведена деканюляция, функция речеобразования была удовлетворительной у 64%, однако только 50% пациентов удалось перевести на естественное питание, что не является высоким показателем полноценной реабилитации.

В дальнейшем ряд исследований показал клиническое применение альтернативных пластических методик с возможной моторной реиннервацией для обеспечения мышечного сокращения трансплантируемых тканей. В настоящее время широкое применение нашли следующие виды аутотрансплантатов: кожно-мышечный лоскут, включающий тонкую мышцу бедра [11], латеральную мышцу бедра [12] и переднюю зубчатую мышцу [13].

При этих методах реконструкции имеется не только достаточная «масса» трансплантируемых тканей, чтобы заполнить объем полости рта, но и возможность создать выпуклую спинку неоязыка над входом в гортань для направления пищевого комка в гортаноглотку во время глотания что, безусловно, улучшает процесс завершения глоточной фазы глотания и защищает дыхательные пути от аспирации содержимым полости рта. Также достаточный объем лоскута обеспечивает контакт с небом, что приводит к улучшению функции речи: сохраняются способность к устной речи и более высокий уровень ее разборчивости [14, 15].

Проводя анализ результатов исследований, показатели восстановления питания естественным путем после глоссэктомии варьируют в переделах 50—70%, что является удовлетворительным исходом функциональной реконструкции языка. Это далеко не идеальный показатель, некоторым пациентам может потребоваться последующая ларингэктомия, чтобы предотвратить эпизоды аспирационной пневмонии.

На наш взгляд, эту проблему можно частично решить, обеспечивая фиксацию гортани к телу нижней челюсти дополнительным мышечным компонентом лоскута, тем самым создавая диафрагму дна полости рта. В примененном методе реконструкции языка дополнительным мышечным компонентом стала передняя зубчатая мышца, являясь частью химерного лоскута.

Так, в нашем исследовании питание естественным путем полужидкой и твердой пищей было восстановлено у 25 (83,4%) пациентов. При этом у такого же количества пациентов была проведена деканюляция, из них у 6 (25%) в течение 20—30 сут, 15 (60%) пациентов — 1—3 мес и у 4 (16%) после 3 мес со дня операции. В 5 (16,6%) наблюдениях была отмечена дисфагия 3—4-й степени, что потребовало в послеоперационном периоде установку гастростомы для обеспечения питания. В этих наблюдениях полноценная реабилитация не была достигнута.

Таким образом, наш опыт применения запатентованного метода реконструкции языка после тотальной глоссэктомии подтверждает принципы, о которых говорил B. Haughey в своих работах. Так, кожно-мышечный, химерный, свободный, иннервированный лоскут на торакодорсальных сосудах и формирование лоскутно-органных анастомозов в определенной последовательности позволяет восстановить оптимальный объем утраченных тканей полости рта и тем самым обеспечить достаточный небно-язычный контакт, при этом дополнительным мышечным фрагментом зафиксировать надгортанник и гортанный комплекс в физиологичном положении, нормализуя механизм акта глотания.

Значимого увеличения частоты послеоперационных осложнений при использовании в качестве метода реконструкции языка кожно-мышечного, химерного, реиннервированного лоскута на торакодорсальных сосудах не отмечено, что не превышает данные мировой литературы.

Заключение

Первичное устранение дефектов, возникающих после хирургического лечения местно-распространенных форм злокачественных новообразованиий языка с использованием кожно-мышечного, химерного, реиннервированного лоскута на торакодорсальных сосудах, является наиболее подходящим способом скорейшей реабилитации этой категории онкологических больных и улучшения их качества жизни в максимально короткие сроки. У больных после расширенной глоссэктомии метод фиксации гортанного комплекса в его нормальном анатомо-функциональном положении передней зубчатой мышцей (мышечная часть химерного лоскута) значительно улучшает функцию глотания и позволяет избежать явлений хронической аспирации и, как следствие, функциональной ларингэктомии.

Участие авторов

Концепция и дизайн исследования — А.В. Мордовский, А.П. Поляков, А.Д. Каприн

Сбор и обработка материала — А.П. Поляков, А.В. Мордовский, И.В. Ребрикова, М.В. Ратушный

Написание текста — А.В. Мордовский

Редактирование — А.В. Мордовский, А.П. Поляков

Авторы заявляют об отсутствии конфликта интересов.

The authors declare no conflicts of interest.

ЛИТЕРАТУРА/REFERENCES

1. Janik S, Pyka J, Stanisz I, Wachholbinger T, Leonhard M, Roesner I, Denk-Linnert DM, Miles BA, Schneider-Stickler B, Erovic B M. Use of the myocutaneous serratus anterior free flap for reconstruction after salvage glossectomy. Eur Arch Otorhinolaryngol. 2019;276(2):559-566. https://doi.org/10.1007/s00405-018-5245-4
2. Ruhl CM, Gleich LL, Gluckman JL. Survival, function, and quality of life after total glossectomy. Laryngoscope. 1997;107(10):1316-1321. https://doi.org/10.1097/00005537-199710000-00005
3. Bova R, Cheung I, Coman W. Total glossectomy: is it justified? ANZ J Surg. 2004;74(3):134-138. https://doi.org/10.1046/j.1445-2197.2004.02912.x
4. van Lierop AC, Basson O, Fagan JJ. Is total glossectomy for advanced carcinoma of the tongue justified? S Afr J Surg. 2008;46(1):22-25.
5. Мордовский А.В., Поляков А.П., Ратушный М.В., Ребрикова И.В. Методологические аспекты аутотрансплантации реиннервированного химерного кожно-мышечного лоскута из бассейна торакодорзальной артерии при реконструкции языка: клинический пример. Вопросы реконструктивной и пластической хирургии. 2020;3:84-91. Mordovskiy AV, Polyakov AP, Ratushnyy MV, Rebrikova IV. Methodological aspects of autotransplantation of a reinnervated chimeric musculoseus flap from the toracodorsal artery pool during tongue reconstruction: clinical case. Issues Reconstr Plast Surg. 2020;23(3):84-91. (In Russ.). https://doi.org/10.17223/1814147/74/09
6. Lam L, Samman, N. Speech and swallowing following tongue cancer surgery and free flap reconstruction — a systematic review. Oral Oncol. 2013;49(6):507-524. https://doi.org/10.1016/j.oraloncology.2013.03.001
7. Каприн А.Д., Поляков А.П., Ратушный М.В., Маторин О.В., Филюшин М.М., Ребрикова И.В., Куценко И.И., Мордовский А.В., Поляков П.Ю., Мухомедьярова А.А. Способ микрохирургической реконструкции языка. Патент РФ на изобретение RU 2629792/04.09.2017. Дата обращения: 13.09.21. Kaprin AD, Polyakov AP, Ratushnyi MV, Matorin OV, Filyushin MM, Rebrikova IV, Kutsenko II, Mordovskii AV, Polyakov Pyu, Mukhomed'yarova AA. Cposob mikrokhirurgicheskoi rekonstruktsii yazyka. Pat. RF na izobretenie RU 2629792/04.09.2017. Accessed 13.09.21. https://findpatent.ru/patent/262/2629792.html
8. Покровский Н.Б. Расчёт и измерение разборчивости речи. М.: Гос. изд-во лит. по вопросам связи и радио; 1962. Pokrovskiĭ NB. Raschët i izmerenie razborchivosti rechi. M. 1962. (In Russ.).
9. Haughey BH. Tongue reconstruction: concepts and practice. Laryngoscope. 1993;103(10):1132-1141. https://doi.org/10.1288/00005537-199310000-00010
10. Lyos AT, Evans GR, Perez D, Schusterman MA. Tongue reconstruction: outcomes with the rectus abdominis flap. Plast Reconstr Surg. 1999;103(2):442-447. https://doi.org/10.1097/00006534-199902000-00011
11. Righini S, Festa BM, Bonanno MC, Colombo V, Luca N. Dynamic tongue reconstruction with innervated gracilis musculocutaneos flap after total glossectomy. Laryngoscope. 2019;129(1):76-81. https://doi.org/10.1002/lary.27176
12. Ozkan O, Derin AT, Bektas G, Cinpolat A, Duymaz A, Mardini S, Cign E, Chen, HC. True functional reconstruction of total or subtotal glossectomy defects using a chimeric anterolateral thigh flap with both sensorial and motor innervation. Ann Plast Surg. 2015;74(5):557-564. https://doi.org/10.1097/SAP.0b013e3182a6add7
13. Janik S, Pyka J, Stanisz I, Wachholbinger T, Leonhard M, Roesner I, Denk-Linnert DM, Miles BA, Schneider-Stickler B, Erovic BM. Use of the myocutaneous serratus anterior free flap for reconstruction after salvage glossectomy. Eur Arch Otorhinolaryngol. 2019;276(2):559-566. https://doi.org/10.1007/s00405-018-5245-4
14. Yun IS, Lee DW, Lee WJ, Lew DH, Choi EC, Rah DK. Correlation of neotongue volume changes with functional outcomes after long-term follow-up of total glossectomy. J Craniofac Surg. 2010;21:111-116. https://doi.org/10.1097/SCS.0b013e3181c46692
15. Kimata Y, Sakuraba M, Hishinuma S, Ebihara S, Hayashi R, Asakage T, Nakatsuka T, Harii K. Analysis of the relations between the shape of the reconstructed tongue and postoperative functions after subtotal or total glossectomy. Laryngoscope. 2003;113(5):905-909. https://doi.org/10.1097/00005537-200305000-00024

Поступила 16.09.2021
Received 16.09.2021
Принята в печать 15.10.2021
Accepted 15.10.2021