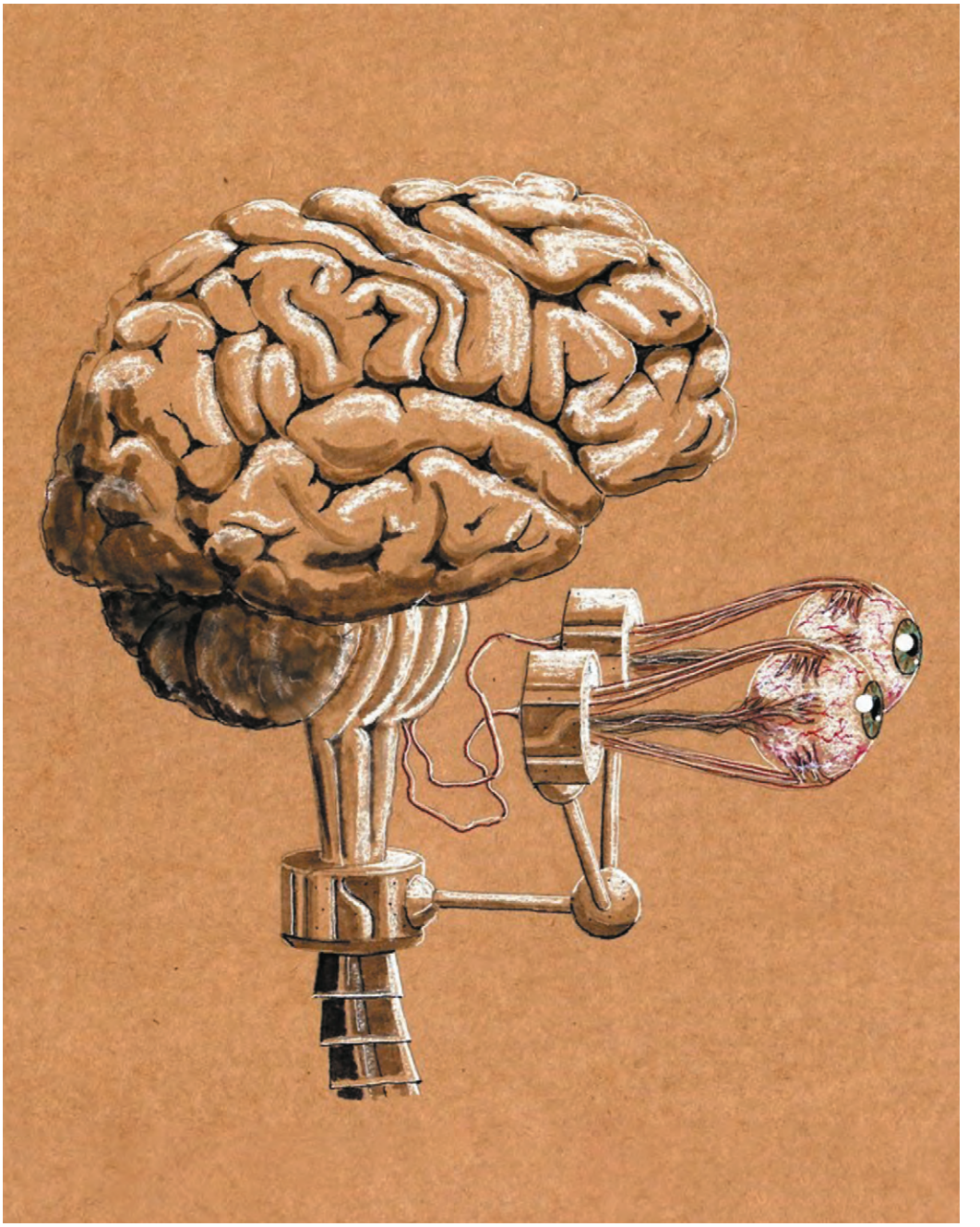

ИНСУЛЬТ,
ДАРУЮЩИЙ ДВИЖЕНИЯ



Автор:
Ойбек Эркинович Тургунхужаев,
врач-невролог,
клиника «Семейная»

Инсульт, инфаркт мозга, острое нарушение мозгового кровообращения… Сколько грустного, пустого и потерянного в этих словах. Большинство инсультов для простого обывателя это потеря движения, речи и/или чувствительности в случае, если пациент выживает. Но так бывает не всегда. Предлагаю рассмотреть случай инсульта, который не отнял движения, а подарил, и так много движений, что жизнь пациентки лишилась всякого смысла.



Кто
Женщина, 65 лет

Долгие годы страдает гипертонической болезнью. В 2014 году перенесла инсульт, произошедший в бассейне лентикулостриарной ветви правой средней мозговой артерии с развитием непроизвольных гиперкинезов

Со слов самой пациентки, инсульт проявился не слабостью, а именно чудовищными неконтролируемыми гиперкинезами. Пациентку спасли и выписали домой. Впоследствии она получила несколько мнений коллег, которые бережно донесли до нее мысль, что «это не лечится, но может пройти со временем». Следующие 7 лет пациентка живет в ожидании, попутно впадая в депрессию, теряя сон от неконтролируемых движений ноги в положении лежа, постепенно стирая зубы от бруксизма, на фоне которого развивается хроническая головная боль с лекарственным абузусом. Что интересно, пациентка рассказывает о некоем «прогрессировании» своего состояния, что подтверждает семья.

Естественно, была попытка получить другое мнение. Коллега высказался о наличии болезни Паркинсона, назначил Мидантан, который не дал эффекта. Заключение не было предоставлено, данное событие описано со слов пациентки.

При дополнительном опросе пациентка рассказала об ужасном качестве ночного сна, длительность которого составляла около 2 часов, при этом движения во сне сохранялись; отчасти сон нарушался учащенным мочеиспусканием.

НА ОСМОТРЕ

Речь с умеренной дизартрией и непроизвольными вокализациями. Множество орофациальных гиперкинезов. Удержание языка в неподвижном состоянии – не более 5 секунд. Левосторонний хорео-баллизм.

О ПРОБЛЕМЕ

Речь идет о постинсультных двигательных нарушениях, в частности о хорео-баллизме. Это достаточно любопытное и нераспространенное осложнение инсультов. Инфаркт мозга обычно бывает миниатюрным, но в стратегически важ-

Рис. Магнитно-резонансная томография (МРТ) головного мозга пациентки (выполнена после терапии). Кистозно-глиозные изменения в области правой скорлупы и правом полушарии мозжечка. МРТ стала доступна к выполнению только на фоне лечения

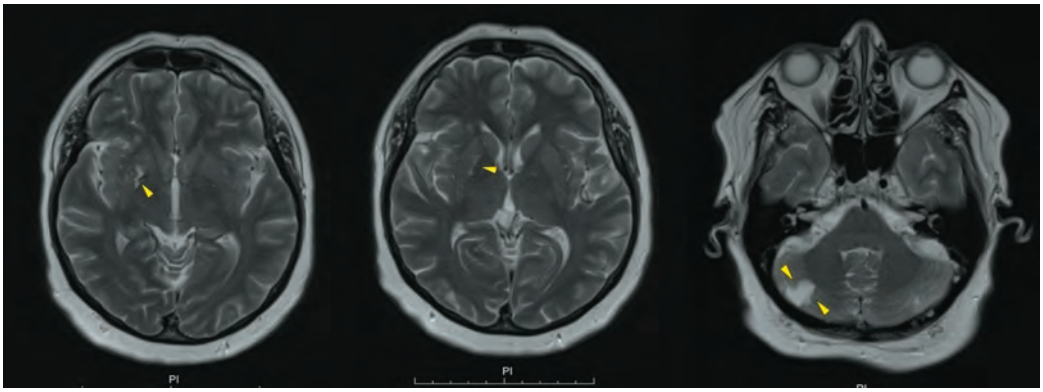

ном месте – базальных ядрах. В своем классическом варианте – в субталамическом ядре.

В случае с нашей пациенткой очаг расположился в скорлупе, что тем не менее не противоречит общей идее о патогенезе ее двигательного нарушения.

О ЛЕЧЕНИИ

Природа болезни заключается в потере контроля и «отбора» нужных двигательных программ, в связи с чем отмечается обилие «неотфильтрованных» движений, что и нарушает общую гармонию.

Из того, что нам известно о структуре и физиологии двигательных центров, дофамин – облегчает движения и является, по сути, основным регулятором движения (говоря простыми словами, да простят меня коллеги паркинсонологи). И в случае с непроизвольными гиперкинезами основной точкой приложения являются рецепторы дофамина, антагонист которого мы и ввели в организм пациентки.

ПАЦИЕНТКА СТАЛА АКТИВНЕЕ НЕ ТОЛЬКО В ПРЕДЕЛАХ КВАРТИРЫ, НО И СТАЛА ВЫХОДИТЬ ИЗ НЕЕ

Это классический случай с последствиями инфаркта мозга в бассейне лентикулостриарных артерий справа с развитием гемихореи, бульбарного аффекта и инсомнии.

Результаты терапии: купирована головная боль, нормализован сон. Продолжительность сна после терапии составила 6–8 часов, что привело к улучшению дневной мобильности пациентки, уменьшению эмоциональной лабильности и выраженности бруксизма (жевательные мышцы более не были болезненны при пальпации). Пациентка стала активнее не только в пределах квартиры, но и стала выходить за ее пределы.

О ВЫВОДАХ

Несмотря на развитость неврологии и доступность лечения (стоит справедливости ради сказать, что на данный момент многие препараты назначаются off label), многие пациенты пока не получают адекватной помощи.

Хочется надеяться, что данный клинический случай будет показательным и поможет большему количеству пациентов получить медицинскую помощь и улучшить качество жизни.

Коллег, которые испытывают сложности в лечении пациентов с подобной симптоматикой, призываю к сотрудничеству.

УРА!

В течение следующих двух месяцев наблюдения на измененной дозе медикаментов пациентке удалось вернуть функцию руки и медленно, но верно начать использоваться ее в быту!