

ЖЕЛТАЯ ЗАРАЗА

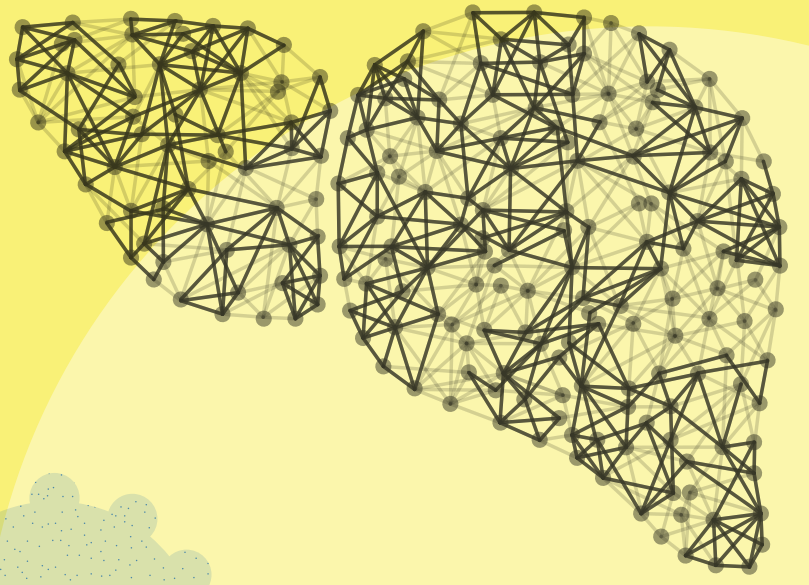



Автор:
Александр Вячеславович Карницкий, врач-терапевт, к.м.н.

ВО МНОГИХ СЛУЧАЯХ ПРИЧИНЫ ЖЕЛТУХИ ОЧЕВИДНЫ С САМОГО НАЧАЛА: ПРИ УЛЬТРАЗВУКОВОМ ИССЛЕДОВАНИИ (УЗИ) ВЫЯВЛЯЮТСЯ КОНКРЕМЕНТЫ В ЖЕЛЧЕВЫВОДЯЩИХ ПУТЯХ, НАЛИЦО ПРИЗНАКИ ОСТРОГО ВИРУСНОГО ГЕПАТИТА И Т.Д. НО БЫВАЕТ И ТАК, ЧТО НИ КАМНЕЙ, НИ ОПУХОЛИ, НИ ВИРУСНОГО ГЕПАТИТА НЕТ – А ПАЦИЕНТ ЖЕЛТЫЙ! ВОТ ЗДЕСЬ И НАЧИНАЕТСЯ САМОЕ «ИНТЕРЕСНОЕ»

ЧТО ЖЕ ТАКОЕ ЖЕЛТУХА?

Желтуха – это желтое (с различными оттенками) окрашивание кожи и слизистых оболочек из-за повышения содержания билирубина в крови.

Желтуху принято подразделять на 3 основные группы:

- гемолитическая – связанная с гемолизом эритроцитов;
- паренхиматозная (печеночная) – связанная с поражением печеночных клеток;
- механическая (подпеченочная, обтурационная) – связанная с обструкцией желчевыводящих путей.

ГЕМОЛИТИЧЕСКИЕ АНЕМИИ

Гемолитические анемии (ГА) – это заболевания, общим признаком которых является усиленное разрушение эритроцитов. Гемолиз приводит, с одной стороны, к анемии и повышенному образованию продуктов распада эритроцитов, с другой – усиливает эритроцитопоэз.

ГА бывают наследственными и приобретенными, имеют в своем течении 3 периода (таблица 1):

- период гемолитического криза;
- период субкомпенсации гемолиза;
- период компенсации гемолиза (ремиссии).

Для декомпенсированной ГА характерно:

- увеличение количества ретикулоцитов;
- повышенное содержание в крови непрямого билирубина (при гемолитическом кризе обычно отмечается повышение уровня непрямого билирубина в сыворотке, однако нормальные показатели содержания билирубина не исключают гемолиза; при декомпенсированном гемолизе возможно повышение и уровня прямого билирубина);
- повышенное содержание в плазме крови свободного гемоглобина;
- повышенное содержание в крови сывороточного железа;
- при внутрисосудистом гемолизе в моче появляются уробилин, гемосидерин, свободный гемоглобин, повышается содержание уробилиногена;
- при анализе костного мозга выявляется увеличение числа эритрокариоцитов (более 25%).

ДИАГНОСТИКА ГЕМОЛИТИЧЕСКИХ АНЕМИЙ

При подозрении на гемолитическую анемию проводят следующие исследования:

- общий анализ крови с определением содержания ретикулоцитов и тромбоцитов;
- морфологический анализ эритроцитов (осуществляется автоматически гематологическим анализатором) для выявления микросфероцитов, овалоцитов, фрагментированных эритроцитов, мишеневидных эритроцитов (диагностика соответствующих форм ГА);
- определение в крови уровня билирубина прямого и непрямого;
- исследование активности аминотрансфераз – аспартатаминотрансферазы (АсАТ) и аланинаминотрансферазы (АлАТ), щелочной фосфатазы (ЩФ), лактатдегидрогеназы, мочевины, креатинина;
- общий анализ мочи;
- исследование мочи на уробилин, уробилиноген, гемосидерин, свободный гемоглобин;
- определение осмотической резистентности эритроцитов (снижена при наследственном микросфероцитозе, стоматоцитозе);
- реакция Кумбса прямая и непрямая (положительная при аутоиммунных ГА);

Таблица 1. Классификация гемолитических анемий

По этиопатогенезу	
Наследственные (врожденные)	Приобретенные
1. Гемоглобинопатии: • серповидно-клеточная анемия; • талассемия. 2. Мембранопатии: • микросфероцитоз (болезнь Минковского – Шоффара); • овалоцитоз; • стоматоцитоз. 3. Ферментопатии: • дефицит глюкозо-6-фосфатдегидрогеназы – фавизм; • дефицит пируваткиназы; • дефицит глютатионредуктазы. 4. Гемолитическая болезнь новорожденных.	Аутоиммунные: • с тепловыми агглютининами (при лимфопролиферативных заболеваниях, опухолях); • с холодовыми агглютининами (при инфекциях). Пароксизмальная ночная гемоглобинурия – болезнь Маркиафавы – Микели. Воздействие гемолитических ядов: свинец, тяжелые металлы, органические кислоты, змеиный яд, малярия; клостридиальный, стафилококковый, стрептококковый сепсис. Механическое повреждение оболочки эритроцитов (протезы клапанов сердца, маршевая гемоглобинурия) с появлением фрагментированных эритроцитов (шистоцитов). Переливание несовместимой крови по группе и резус-фактору.
По степени тяжести	• легкая (уровень гемоглобина выше 90 г/л); • среднетяжелая (уровень гемоглобина 70–90 г/л); • тяжелая (уровень гемоглобина менее 70 г/л).
По виду гемолиза	• внутриклеточный; • внутрисосудистый.
Осложнения	• тромбозы (продукты распада эритроцитов активируют тромбопластин): инфаркт селезенки, острая почечная недостаточность, тромбозы мезентериальных сосудов, трофические язвы голени; • желчнокаменная болезнь с развитием пигментных камней – билирубинатов; • гемосидероз внутренних органов.

- исследование свободного гемоглобина плазмы;
- УЗИ органов брюшной полости (с целью выявления спленомегалии, гепатомегалии).

ЛЕЧЕНИЕ ГЕМОЛИТИЧЕСКИХ АНЕМИЙ

Лечение ГА проводится гематологами индивидуально, в зависимости от вида, тяжести, периода течения и прочее.

Радикальным методом лечения наследственных гемолитических анемий является трансплантация костного мозга; по показаниям проводят спленэктомию.

При аутоиммунных ГА показан преднизолон, иммунодепрессанты, в некоторых случаях целесообразно проведение спленэктомии.

При отравлении гемолитическими ядами вводят антидоты, осуществляют интенсивную терапию, гемодиализ.

Лечение гемолитического криза проводят в отделении интенсивной терапии. Назначают высокие дозы глюкокортикоидов, инфузионную терапию, при необходимости выполняют гемодиализ.

ХОЛЕСТАЗ

Холестаз – патологический процесс, обусловленный нарушением синтеза желчи, ее выделения и поступления в двенадцатиперстную кишку. Клинически холестаз проявляется желтухой и/или кожным зудом. Таким образом, паренхиматозная и механическая желтуха – это проявление холестаза.

Ранние биохимические маркеры заболевания:

- повышение уровня ЩФ (в 1,5 раза от верхней границы нормы) и уровня гамма-

глутамилтранспептидазы (ГГТП) (в 3 раза от верхней границы нормы);
- позже присоединяется повышение уровня прямого (конъюгированного) билирубина.

Для холестаза нехарактерно изолированное повышение уровней ГГТП или ЩФ, которое наблюдается при заболевании костей (болезнь Педжета и прочее), при беременности и в редких случаях внутрипеченочного семейного холестаза.

Холестаз подразделяют на внутрипеченочный и внепеченочный (механическая желтуха):
- внутрипеченочный холестаз развивается на уровне гепатоцита или внутрипеченочных желчных протоков;
- внепеченочный холестаз развивается на уровне внепеченочных желчных протоков (общий печеночный, пузырный, общий желчный протоки).

NB! При работе с пациентом необходимо максимально рано дифференцировать внутри- и внепеченочный холестаз

NB! Пациента с желтухой нужно немедленно направить на консультацию к хирургу и инфекционисту, которые сделают заключение о профиле госпитализации

Зачастую при желтухе и в отсутствие боли в животе решающим фактором является измерение температуры тела: пациентов с лихорадкой госпитализируют в инфекционное отделение, с нормальной температурой – в хирургическое.

ВНЕПЕЧЕНОЧНЫЙ ХОЛЕСТАЗ

Первый шаг дифференциальной диагностики механической желтухи – УЗИ брюшной полости, позволяющее выявить расширение внутри- и внепеченочных желчных протоков. К сожалению, при УЗИ недостаточно хорошо видны нижняя часть общего желчного протока и поджелудочная железа. Более информативна мультиспиральная компьютерная томография брюшной полости. Однако лучшим неинвазивным методом визуализации в данном случае является магнитно-резонансная холангиопанкреатография (МРХПГ). В качестве альтернативы МРХПГ для выявления причин внепеченочной обструкции рассматривают эндоскопическое УЗИ.

Если механической обструкции нет, констатируют паренхиматозную (печеночную) желтуху.

Лечение механической желтухи в большинстве случаев хирургическое.

ВНУТРИПЕЧЕНОЧНЫЙ ХОЛЕСТАЗ

Основные причины паренхиматозной желтухи у взрослых представлены в таблице 2.

Рассмотрим основные заболевания, вызывающие внутрипеченочный холестаз у человека.

ОСТРЫЙ ГЕПАТИТ

В большинстве случаев острый гепатит имеет вирусную природу (вирусы В, А), реже алкогольную или лекарственную. Типичная форма острого заболевания проявляется желтухой, субфебрилитетом, болями в области печени. У пациентов выявляется гепатомегалия, нередко и спленомегалия. В крови повышенный уровень трансаминаз (АлАТ, АсАТ), прямого билирубина, в моче – уробилина. При безжелтушной форме отсутствует гипербилирубинемия. Крайне тяжелое течение имеет молниеносный вариант острого гепатита или тотальный некроз печени.

В основе лечения – исключение вызвавших заболевание факторов (токсины, лекарства), диетотерапия, ограничение физических нагрузок. При тяжелом течении необходима активная симптоматическая и дезинтоксикационная терапия. При молниеносном варианте острого гепатита проводят интенсивную терапию в условиях отделения реанимации.

ХРОНИЧЕСКИЕ ГЕПАТИТЫ (ХГ)

Основная проблема вирусных гепатитов в том, что они часто хронизируются. Протекают ХГ в большинстве случаев латентно и потому выявляются с большим опозданием. Основными причинами хронического вирусного гепатита являются вирусы гепатита В, С, Д или их сочетания. Гепатит В трансформируется в хронический в 20–40% случаев, гепатит С – в 50–80%.

Хронический гепатит D – наиболее тяжелая и прогрессирующая форма заболевания с высоким риском развития цирроза печени (ЦП).

В настоящее время признаны обязательными морфологическая верификация ХГ, проведение биопсии печени, которая определяет гистологический индекс активности ХГ.

Таблица 2. Основные причины паренхиматозной желтухи у взрослых

Основные причины паренхиматозной желтухи	
Гепатоцеллюлярный холестаз	Холангиоцеллюлярный холестаз
• вирусные гепатиты; • алкогольная болезнь печени; • лекарственное поражение печени; • хронический аутоиммунный гепатит; • цирроз печени; • доброкачественные инфильтративные заболевания (амилоидоз, саркоидоз и др.); • злокачественные инфильтративные заболевания (метастатическое поражение печени, гематологические заболевания и др.); • генетические нарушения, сепсис, пороки развития, сосудистые заболевания.	• первичный билиарный цирроз печени; • первичный склерозирующий холангит; • муковисцидоз; • лекарственная холангиопатия.

По степени активности выделяют четыре степени течения ХГ: минимальную, слабо выраженную, умеренно выраженную и выраженную.

Стадия ХГ зависит от выраженности фиброза (F0 – нет фиброза, F1 – слабовыраженный, F2 – умеренный, F3 – тяжелый, F4 – цирроз печени). Выраженность фиброза оценивают инвазивно (биопсия печени) или неинвазивно (эластометрия). При вирусных гепатитах необходимо установить фазу вирусной инфекции – репликации (активная фаза) или интеграции (неактивная фаза) – путем оценки лабораторных показателей – маркеров. Своевременная противовирусная терапия вирусных гепатитов ведет к выздоровлению и, что самое главное, предотвращает развитие ЦП.

ВИРУСНЫЙ ГЕПАТИТ В

Заболевание протекает в различных клинических вариантах:

- острый (саморазрешающийся) гепатит;
- фульминантная печеночная недостаточность;
- состояние неактивного носительства;
- хронический гепатит с возможностью прогрессирования в ЦП и гепатоцеллюлярную карциному.

Острой инфекция считается в течение 3 месяцев с момента установления диагноза. Выявление в крови HBsAg на протяжении более 6 месяцев – признак хронического гепатита.

Лабораторные тесты для диагностики вирусного гепатита В:

- определение антигенов вируса гепатита В – HBsAg, HBeAg;
- выявление антител к HBeAg класса IgG, антител к HBcAg класса IgM и IgG;
- выявление ДНК вируса гепатита В (HBV) методом ПЦР.

Всех пациентов с ХГВ необходимо обследовать для уточнения фазы инфекции, вирусной нагрузки, генотипа, степени воспаления, стадии фиброза, выявления сопутствующих факторов, повышающих риск развития ЦП (коинфекции вирусом гепатита D или С). На основании полученных данных инфекционисты решают вопрос о целесообразности проведения противовирусной терапии.

В БОЛЬШИНСТВЕ СЛУЧАЕВ ОСТРЫЙ ГЕПАТИТ ИМЕЕТ ВИРУСНУЮ ПРИРОДУ, РЕЖЕ АЛКОГОЛЬНУЮ ИЛИ ЛЕКАРСТВЕННУЮ

ВИРУСНЫЙ ГЕПАТИТ С

Вирусный гепатит С при первичном инфицировании обычно протекает легко, нередко субклинически, зачастую имеет малосимптомное безжелтушное начало. При этом заболевание склонно к хронизации, в дальнейшем у многих пациентов развивается ЦП, возможно озлокачествление. В большинстве случаев вирусный гепатит С выявляется на хронической стадии.

Для решения вопроса о проведении противовирусной терапии определяют фазу инфекции, вирусную нагрузку, генотип, степень воспаления, стадию фиброза, сопутствующие факторы.

Всех пациентов с ХГС в обязательном порядке обследуют для уточнения фазы инфекции, вирусной нагрузки, генотипа, степени воспаления, стадии фиброза, выявления сопутствующих факторов. На основании полученных данных инфекционисты решают вопрос о целесообразности проведения противовирусной терапии.

ЦЕЛЬ ЛЕЧЕНИЯ ХРОНИЧЕСКОГО АИГ – ДОСТИЧЬ ПОЛНОЙ РЕМИССИИ И ПРЕДОТВРАТИТЬ ПРОГРЕСС ПОРАЖЕНИЯ ПЕЧЕНИ

Лабораторные тесты для диагностики вирусного гепатита С:

- антитела к вирусу гепатита С (HCV) (анти-HCV) класса IgM и IgG;
- РНК HCV методом ПЦР.

При выявлении маркеров вирусного гепатита проводят определение генотипа и вирусной нагрузки методом ПЦР.

ХРОНИЧЕСКИЙ АУТОИММУННЫЙ ГЕПАТИТ

Тяжелое течение характерно для хронического аутоиммунного гепатита (АИГ), диагноз которого устанавливают в соответствии с международными критериями при наличии следующих признаков:

- отсутствие в анамнезе недавнего приема гепатотоксичных препаратов;
- отсутствие злоупотребления алкоголем;
- отсутствие активной инфекции, вызванной вирусами гепатитов А, В, С и др.;
- нормальные уровни α1-антитрипсина, церулоплазмина, железа и ферритина, для γ-глобулинов и IgG превышение нормы в 1,5 и более раз;
- многократное превышение референсных значений АсАТ и АлАТ;
- высокие титры антител (SMA, ANA и LKM-1), выше 1:80 для взрослых; AMA отсутствуют;
- гистология печени – перипортальный гепатит умеренный или тяжелый, отсутствие поражения билиарного дерева, гранулем или выраженных изменений, характерных для другого заболевания.

АИГ протекает тяжело, с быстрым развитием печеночной недостаточности, или имеет незаметное субклиническое течение. Иногда сочетается с другими аутоиммунными заболеваниями, холестатическими болезнями печени, ее лекарственным поражением, может быть вызван вирусными инфекциями.

Цель лечения АИГ – достичь полной ремиссии и предотвратить прогресс поражения печени. В терапии используют глюкокортикоиды и иммуносупрессоры. В большинстве случаев требуется постоянная поддерживающая терапия.

АЛКОГОЛЬНАЯ БОЛЕЗНЬ ПЕЧЕНИ (АБП)

У АБП следующие формы-стадии:

- стеатоз;
- алкогольный гепатит;
- ЦП;
- отдельно рассматривается особая форма – острый алкогольный гепатит, развивающийся после приема больших доз алкоголя и характеризующийся тяжелой клинической картиной и высокой летальностью.

У многих пациентов с АБП симптомы длительное время отсутствуют. Для стандартизации сбора алкогольного анамнеза используют опросники (AUDIT, CAGE и др.).

Признаки систематического злоупотребления алкоголем:

- увеличение околоушных слюнных желез;
- недостаточность питания;
- атрофия мышц плечевого пояса;
- контрактура Дюпюитрена;
- симметричная периферическая нейропатия;
- гинекомастия.

В анализах крови выявляется повышение ГГТП, преимущественное повышение АсАТ. При тяжелом поражении печени отмечается снижение концентрации сывороточного альбумина, снижение протромбинового индекса (ПТИ), повышение уровня билирубина, тромбоцитопения. С целью определения стадии заболевания (выраженности фиброза) проводится эластометрия.

Стеатоз – начальная стадия АБП, в большинстве случаев это обратимое состояние. Протекает обычно без клинических проявле-

ний. Наилучшим неинвазивным методом для определения выраженности стеатоза печени признана магнитно-резонансная томография.

Алкогольный гепатит – прогрессирующее воспалительно-дистрофическое поражение печени, которое может развиться на любой стадии АБП, но чаще – на фоне стеатоза, иногда – на фоне уже сформировавшегося ЦП. В лабораторных показателях определяются нейтрофильный лейкоцитоз, повышение уровня С-реактивного белка, увеличение СОЭ; диспротеинемия, повышение активности АсАТ, АлАТ, билирубина (обычно за счет его обеих фракций), коэффициент де Ритиса (соотношение АсАТ/АлАТ) ≥ 1; снижение уровня сывороточного альбумина, снижение ПТИ, увеличение международного нормализованного отношения. Алкогольный гепатит с тяжелым течением сопровождается высокой летальностью.

Алкогольный ЦП – конечная стадия АБП, когда налицо признаки печеночной недостаточности и портальной гипертензии.

Показаниями к проведению биопсии печени при данном заболевании являются алкогольный гепатит с тяжелым течением и предположение о каких-либо дополнительных этиологических факторах (помимо алкоголя), вызывающих поражение печени. Противопоказания к процедуре – нарушения коагуляции (снижение ПТИ, тромбоцитопения).

Главное в лечении АБП – полный отказ от алкоголя. Необходимо полноценное энтеральное питание, возможно энтеральное зондовое или парентеральное.

При алкогольном гепатите с тяжелым течением препаратом первой линии – в отсутствие противопоказаний, в первую очередь инфекции или желудочно-кишечного кровотечения – является преднизолон. При наличии противопоказаний к назначению преднизолона назначают пентоксифиллин.

Трансплантация печени – единственный метод лечения пациентов с алкогольным гепатитом с тяжелым течением, не ответивших на терапию преднизолоном.

Пациентам с алкогольным гепатитом средней тяжести (индекс Мэддрея < 32) вместо преднизолона назначают адеметионин в/в или в/м с последующим переходом на прием внутрь. Применяют эссенциальные фосфолипиды (Эссенциале® Н), особенно эффективно их сочетание с метионином (Эслидин®).

Лечение ЦП и его осложнений осуществляется по общим правилам. По показаниям проводится трансплантация печени.

ПЕРВИЧНЫЙ БИЛИАРНЫЙ ЦИРРОЗ ПЕЧЕНИ

Первичный билиарный цирроз печени (ПБЦ) – это хронический прогрессирующий деструктивно-воспалительный процесс аутоиммунного генеза, поражающий внутрипеченочные желчные протоки и приводящий к развитию холестаза и цирроза печени.

ПБЦ обычно проявляется кожным зудом и желтухой. Диагноз может быть установлен при повышении уровня ЩФ (печеночного происхождения) на протяжении 6 месяцев и по наличию антимитохондриальных антител (АМА) в диагностическом титре ≥ 1:40 или АМА-М2. Подтверждают диагноз данные биопсии печени с картиной негнойного деструктивного холангита, исследование позволяет оценить активность и стадию заболевания.

Лечение ПБЦ базируется на приеме урсодезоксихолевой кислоты из расчета 13–15 мг на 1 кг массы тела в день. В терминальной стадии ПБЦ показана трансплантация печени.

ПЕРВИЧНЫЙ СКЛЕРОЗИРУЮЩИЙ ХОЛАНГИТ

Первичный склерозирующий холангит (ПСХ) – хроническое прогрессирующее заболевание неизвестной этиологии, характеризующееся воспалением, фиброзом и развитием стриктур средних и крупных внутри- и внепеченочных желчных протоков. ПСХ также проявляется кожным зудом, пациента нередко беспокоят боль в правом подреберье, потеря массы тела, эпизоды лихорадки. Важнейший метод диагностики ПСХ – магнитно-резонансная холангиопанкреатография. Диагноз устанавливают у пациентов с биохимическими маркерами холестаза, типичными данными МРХПГ при исключении причин вторичного склерозирующего холангита (холангиолитиаз, рецидивирующий гнойный холангит, карцинома желчных путей и др.). Данные биопсии печени помогают определить активность и стадию заболевания. Прием урсодезоксихолевой кислоты улучшает самочувствие пациентов, однако не влияет на выживаемость. Достаточной доказательной базы по вопросам лечения ПСХ в настоящее время нет. В терминальной стадии ПСХ показана трансплантация печени.

В большинстве случаев выяснить генез желтухи помогают должный клинический подход, адекватный выбор и правильная интерпретация данных лабораторно-инструментальных методов исследования.

ЖЕЛТАЯ ЗАРАЗА

1. Острый гепатит А у взрослых. Клинические рекомендации. Министерство здравоохранения Российской Федерации. М.: 2019.
2. Острый гепатит В у взрослых. Клинические рекомендации. Министерство здравоохранения Российской Федерации. М.: 2019.
3. Хронический вирусный гепатит С у взрослых. Клинические рекомендации. Министерство здравоохранения Российской Федерации. М.: 2018.
4. Ивашкин В. Т., Широкова Е. Н., Маевская М. В. и др. Клинические рекомендации Российской гастроэнтерологической ассоциации и Российского общества по изучению печени по диагностике и лечению холестаза. Российский журнал гастроэнтерологии, гепатологии, колопроктологии. 2015;25(2):41–57.
5. Ивашкин В. Т., Маев И. В., Барановская Е. К. и др. Рекомендации Российской гастроэнтерологической ассоциации по диагностике и лечению желчнокаменной болезни. Российский журнал гастроэнтерологии, гепатологии, колопроктологии. 2016;26(3):64–80.
6. Ивашкин В. Т., Ющук Н. Д., Маевская М. В. и др. Клинические рекомендации Российской гастроэнтерологической ассоциации и Российского общества по изучению печени по диагностике и лечению взрослых больных гепатитом В. Российский журнал гастроэнтерологии, гепатологии, колопроктологии. 2014;24(3):58–88.
7. Ивашкин В. Т., Маев И. В., Шептулин А. А. и др. Клинические рекомендации Российской гастроэнтерологической ассоциации по диагностике и лечению дискинезии желчевыводящих путей. Российский журнал гастроэнтерологии, гепатологии, колопроктологии. 2018;28(3):63–80.
8. Ивашкин В. Т., Маевская М. В., Павлов Ч. С. и др. Клинические рекомендации Российского общества по изучению печени и Российской гастроэнтерологической ассоциации по лечению осложнений цирроза печени. Российский журнал гастроэнтерологии, гепатологии, колопроктологии. 2016;26(4):71–102.
9. Ивашкин В. Т., Маевская М. В., Павлов Ч. С. и др. Клинические рекомендации Российско-

го общества по изучению печени по ведению взрослых пациентов с алкогольной болезнью печени. Российский журнал гастроэнтерологии, гепатологии, колопроктологии. 2017;27(6):20–40.
10. Ивашкин В. Т., Маевская М. В., Павлов Ч. С. и др. Клинические рекомендации по диагностике и лечению неалкогольной жировой болезни печени Российского общества по изучению печени и Российской гастроэнтерологической ассоциации. Российский журнал гастроэнтерологии, гепатологии, колопроктологии. 2016;26(2):24–42.