

# НА ПРОСВЕТ

Авторы:



Наталья Владимировна Климович, к.м.н., доцент кафедры инфекционных болезней и детских инфекций[1]



Ольга Михайловна Жерко, к.м.н., доцент, заведующая кафедрой ультразвуковой диагностики государственного учреждения образования[1]



Лариса Васильевна Сиваченко, врач ультразвуковой диагностики[2]



Игорь Ярославович Гуцалюк, заведующий диагностическим отделением[2]

[1] Государственное учреждение образования «Белорусская медицинская академия последипломного образования», Минск
[2] Учреждение здравоохранения «Городская клиническая инфекционная больница», Минск

## РОЛЬ УЗИ ПРИ КОРОНАВИРУСНОЙ ИНФЕКЦИИ

Интерстициальная пневмония – одно из основных проявлений поражения дыхательной системы при инфекции COVID-19.

Лучевые методы диагностики играют важную роль при постановке диагноза, определении степени тяжести и помогают динамически мониторировать изменения в легких, определяя прогноз и исход заболевания. Безусловно, единственным специфическим методом диагностики инфекции COVID-19 является полимеразная цепная реакция с обратной транскрипцией (ОТ-ПЦР) [1]. Инструментальные методы диагностики имеют достаточно оснований предполагать вирусную пневмонию, разновидностью которой является пневмония COVID-19 [1].

Компьютерная томография органов грудной клетки (КТ ОГК) – высокочувствительный метод диагностики вирусного поражения легких [1], однако в ряде случаев применение данного метода ограничено (амбулаторная служба, при большом потоке поступления пациентов в стационар, при проведении искусственной вентиляции легких у пациентов в условиях отделений реанимации и интенсивной терапии и т.д.). В этих условиях рентгенологическое исследование органов грудной клетки и ультразвуковое исследование легких также могут эффективно использоваться на практике.

Ультразвуковое исследование легких – метод, который известен достаточно давно. За последнее десятилетие в практике ургентной эхокардиографии с успехом используется и ультразвуковое исследование легких с целью выявления внесосудистой жидкости в паренхиме легочной ткани и оценки ее количества. С этой целью была разработана концепция ультразвуковых комет легких (B-линий) в качестве маркера появления и накопления внесосудистой жидкости в паренхиме легких [2, 4, 7, 8, 9]. Еще один хорошо известный феномен, связанный с увеличением субплевральной плотности легких (при отсутствии консолидированной ткани), – слияние многих вертикальных артефактов в более протяженные эхогенные паттерны, в которых отдельные артефакты все еще распознаются

**ЧУВСТВИТЕЛЬНОСТЬ МЕТОДА УЗД СОСТАВИЛА 100%, СПЕЦИФИЧНОСТЬ – 95% СООТВЕТСТВЕННО**

Таблица 1. Сроки выполнения инструментальных исследований у пациентов с инфекцией COVID-19 от начала заболевания

| Рентген ОГК (n=41) | УЗИ легких, плевральных полостей (n=42) | КТ ОГК (n=23) |
|---|---|---|
| 7,4±4,3 | 11,5±4,5 | 13,0±3,5 |
| p ⩾ 0,05 | | |

Таблица 2. Результаты обследования пациентов методом УЗИ и КТ ОГК

| Результаты исследований | УЗИ легких, плевральных полостей (n=42) | | КТ ОГК (n=23) | |
|---|---|---|---|---|
| | абс. | % | абс. | % |
| Наличие признаков пневмонии | 29 | 69 | 19 | 82,6 |
| Норма | 13 | 31 | 4 | 17,4 |

или сливаются в единую гомогенную субплевральную эхогенную структуру, область (белое легкое). Когда субплевральная плотность приближается к значению 1 г/мл (примерно такова плотная ткань), появляются уплотнения [3]. Таким образом, с помощью визуального осмотра изображений (УЗИ) врач может обнаружить на субплевральном уровне увеличение соотношения между полным (ткань) и пустым (воздух)

**УЗИ ПРЕДОСТАВЛЯЕТ ШИРОКИЕ ВОЗМОЖНОСТИ ВЫЯВЛЕНИЯ ИНТЕРСТИЦИАЛЬНЫХ ПНЕВМОНИЙ**

и оценить их в диапазоне от нормального до консолидированного. Также можно получить топографические изображения поражений, оценить степень этих повреждений на поверхности легких, а также их развитие или регресс с течением времени. Изучение этих паттернов показывает очень высокую чувствительность в случаях интерстициальных и альвеолярно-интерстициальных заболеваний легких, которые имеют периферическое распространение. Многочисленные исследования острого респираторного дистресс-синдрома (ОРДС) подтверждают это [3, 5, 6].

На базе учреждения здравоохранения «Городская клиническая инфекционная больница» г. Минска (далее – УЗ ГКИБ) было проведено исследование, которое включало использование различных инструментальных методов диагностики интерстициального синдрома в легких при инфекции COVID-19.

## МАТЕРИАЛЫ И МЕТОДЫ

В исследование включено 42 пациента с инфекцией COVID-19, которые проходили лечение в УЗ ГКИБ в период с апреля по август 2020 г. Среди указанных лиц 11 мужчин и 31 женщина. Средний возраст составил: 50,2±14,9 лет. У всех пациентов диагноз COVID-19 подтвержден обнаружением вирусной РНК (SARS-CoV-2) методом ПЦР в носоглоточных мазках.

В ходе исследования 41 (97,6%) пациенту с инфекционным заболеванием было проведено рентгенологическое исследование органов грудной клетки, из них 5 (12,2%) дважды с интервалом 4–15 дней (в среднем 8,2±4,3 дня). Оставшемуся 1 (2,4%) пациенту при поступлении выполнили КТ органов грудной клетки. Всем 42 пациентам проведено ультразвуковое исследование (УЗИ) легких и плевральных полостей на аппарате Siemens AcusonX500, по результатам которого 23 (54,8%) пациентам выполнена КТ ОГК.

Статистические методы: непараметрические, определение чувствительности и специфичности метода.

## ПОЛУЧЕННЫЕ РЕЗУЛЬТАТЫ И ОБСУЖДЕНИЕ

Рентгенологическое исследование ОГК выполнялось первоначально у 41 (97,6%) пациента, у 1 – КТ ОГК. Указанные результаты исследования не показали наличия пневмонии у пациентов с инфекцией COVID-19. Сроки выполнения рентгенографии ОГК, УЗИ легких и плевральных полостей и КТ ОГК представлены в таблице 1.

Как видно из таблицы 1, статистически значимой разницы между сроком проведения рентгенографии ОГК и УЗИ легких не установлено.

Результаты обследования пациентов методом УЗИ и КТ ОГК представлены в таблице 2.

Как видно из таблицы 2, признаки пневмонии были выявлены у 2/3 пациентов при ультразвуковом исследовании, у которых рентгенограмма ОГК была в норме. При детальном анализе установлено, что у 19 (45,2%) пациентов УЗ-признаки пневмонии были подтверждены результатами исследования КТ ОГК, также как у 9 (21,4%) пациентов с отсутствием УЗ-признаков пневмонии по КТ результаты исследования были отрицательные. Только у 1 (2,4%) пациента при отсутствии признаков пневмонии по УЗИ на КТ была выявлена правосторонняя нижнедолевая пневмония. Чувствительность метода УЗД составила 100%, специфичность – 95% соответственно.

Далее приводим клинический случай пневмонии, вызванной SARS-CoV-2, средней степени тяжести. Случай интересен для клиницистов и диагностов возможностями использования УЗД для выявления изменений легких на этапе отсутствия рентгенологических изменений. Кроме того, данный случай может заинтересовать врачей с отсутствием возможности проведения КТ ОГК и даже рентгенологического исследования и помочь в выборе тактики лечения и ведения пациента.

## КЛИНИЧЕСКИЙ СЛУЧАЙ



*Кто:* Пациентка С.

*Возраст* 52 года

*Жалобы* Повышение температуры до 37,5–38 °С в течение 4 суток, слабость, сухой непродуктивный кашель и дискомфорт в животе.

19.06.2020 в УЗ ГКИБ поступила пациентка С. (возраст – 52 года), с клиническим подозрением на пневмонию, вызванную SARS-CoV-2. На амбулаторном этапе был получен положительный мазок (дата взятия анализа – 17.06.2020) на SARS-CoV-2. Сделана рентгенограмма ОГК 17.06.2020 – без патологии.

При объективном осмотре ИМТ – 25,53, кожные покровы и видимые слизистые без патологических изменений, температура – 36,8 °С, АД – 130/90 мм рт.ст. Границы сердца не расширены, тоны сердца ритмичные, пульс ритмичный, ЧСС – 95 уд/мин. Число дыханий 18 в минуту. Дыхание везикулярное, хрипов нет. Нарушений со стороны мочеиспускания и стула не выявлено.

По результатам общего анализа крови уровень лейкоцитов находился в пределах нижней границы нормы $4{,}4 \times 10^9$/л. Лейкоцитарная формула: эозинофилы – 1%, палочкоядерные – 12%, сегментоядерные – 52%, лимфоциты – 28%, моноциты – 7%. В биохимическом анализе крови отмечено повышение СРБ до 13,95 мг/л (норма 0–5 мг/л). Отклонений со стороны ЛДГ, КФК, показателей свертывающей системы крови не выявлено.

Сатурация с момента поступления колебалась в пределах нормы от 97 до 99%, температура колебалась от 36,9 до 37,6 °С, раз в сутки повышалась до 38,0 °С 20.06.2020 и 21.06.2020.

22.06.2020, на восьмые сутки заболевания, в связи с сохраняющимся субфебрилитетом, сухим кашлем и интоксикационным синдромом принято решение повторить рентгенограмму в стационаре.

**Описание рентгенограммы:** легкие расправлены. Очаговых и инфильтративных теней не определяется. Корни не расширены. Купола

Рентгенограмма пациентки С.



Снимок 1

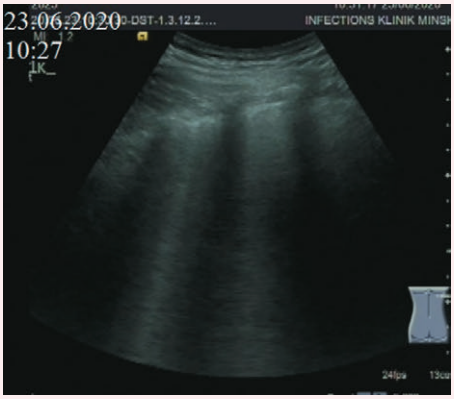


Снимок 2

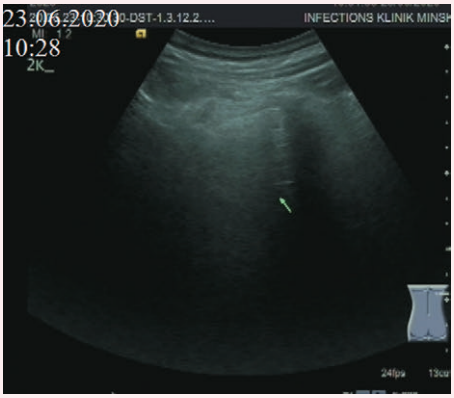


Снимок 3

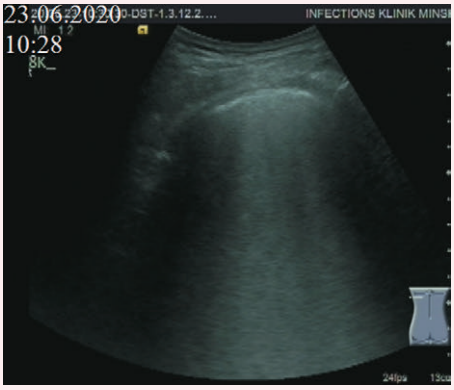


Снимок 4

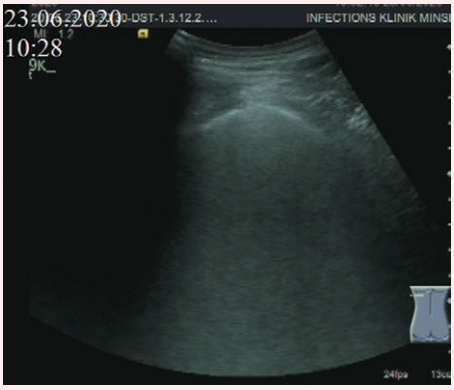


диафрагмы четкие, ровные. Синусы свободны. Средостение не расширено, не смещено.

**Заключение:** Р-данных о патологических изменениях ОГК не выявлено.

На следующий день, 23.06.2020, назначено УЗИ легких. Приводим снимки ультразвуковых сканов данной пациентки.

Выявлены умеренные интерстициальные изменения в правом легком по задней поверхности в нижних отделах (см. снимок 1).

Нерезкие интерстициальные изменения в средних отделах правого легкого по задней поверхности (см. снимок 2).

В левом легком по задней поверхности грудной клетки в нижних и средних отделах определялись умеренные и выраженные интерстициальные изменения (см. снимки 3, 4).

Так же выявлены нерезкие и умеренные интерстициальные изменения в верхней зоне левого легкого сзади и по боковым поверхностям (см. снимки 5, 6, 7).

Сделано заключение об ультразвуковых признаках двусторонней интерстициальной пневмонии.

В последующем температура у пациентки колебалась от нормальных цифр до субфебрильных в течение пяти суток. Сохранялась периодическая головная боль и редкий сухой кашель.

В общем анализе крови существенных изменений формулы до 25.06.2020 не отмечалось, фиксировалось повышение СОЭ до 52 мм/ч.

В биохимическом анализе крови к 25.06.2020 зарегистрировано резкое нарастание СРБ до 36,87 мг/л при норме 0–5 мг/л, ЛДГ до 695 Ед/л (норма – 207–414 Ед/л), КФК до 160 Ед/л (норма – 26–140 Ед/л). Выявлены так же изменения в коагулограмме: Д-димеры выросли до 263 нг/мл (норма – 0–250 гн/мл), фибриноген – 7,51 г/л (норма – 2,76–4,71 г/л).

Снимок 5

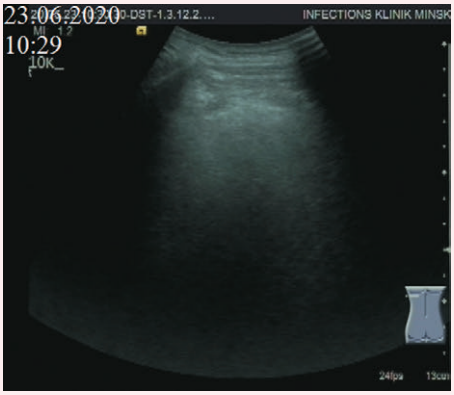


Снимок 6

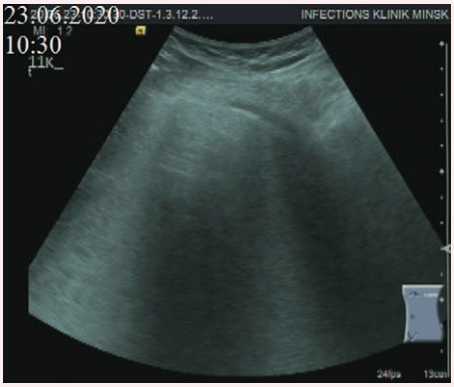


В общем анализе крови нарос лимфоцитоз до 50% и СОЭ до 65 мм/ч.

В связи с данными клинических и лабораторных изменений 01.06.2020 произведена рентгенограмма.

**Описание:** легкие расправлены. Снижена пневматизация обоих легких в средних, нижних легочных полях за счет инфильтрации. Корни расширены. Купола диафрагмы четкие, ровные. Синусы свободны. Средостение не расширено, не смещено.

**Заключение:** Р-картина двусторонней полисегментарной пневмонии.

В дальнейшем пациентка С. отмечала улучшение самочувствия к 13-му дню пребывания в стационаре и на 17-е сутки была выписана с улучшением.

Снимок 7

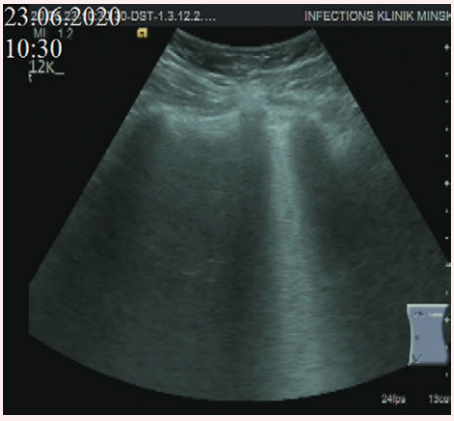


Данный случай отражает широкие возможности выявления интерстициальных пневмоний ультразвуковым методом, в том числе ассоциированных с SARS-CoV-2 на рентгенонегативном этапе.

Метод УЗД может быть применим и в поликлиниках с отсутствием рентгеновских аппаратов и аппаратов компьютерной томографии. Это позволит проводить сортировку больных с учетом клинического состояния и на ранних этапах определять пациентов, нуждающихся в госпитализации или более частом амбулаторном контроле.

Таким образом, метод УЗД интерстициального синдрома в легких при инфекции COVID-19 может быть использован на рентгенонегативном этапе заболевания, для сортировки пациентов с целью проведения КТ ОГК, с целью мониторинга изменений в легких у пациентов, находящихся в отделении реанимации и интенсивной терапии.

На сегодняшний день методика для специалистов нашего региона достаточно нова и может потребовать приобретения определенных навыков у ультразвуковых диагностов. Однако хочется отметить, что данной методикой может самостоятельно овладеть каждый – не только ультразвуковые диагносты, но и врачи отделений интенсивной терапии и реанимации, обладающие минимальными навыками владения ультразвуковой методикой. Эта процедура не требует больших материальных, технических и временных вложений.

Надеемся, что данный клинический случай вызовет интерес как у врачей диагностических специальностей, так и у клинических специалистов.

## НА ПРОСВЕТ

1. Морозов С. П., Проценко Д. Н., Сметанина С. В. и др. Лучевая диагностика коронавирусной болезни (COVID-19): организация, методология, интерпретация результатов. Препринт № ЦДТ. 2020 – I. Лучшие практики лучевой и инструментальной диагностики. 2020.

2. Алехин М. Н. Ультразвуковое исследование легких для диагностики внесосудистой жидкости. Креативная кардиология. 2015;1:27–37.
3. Soldati G, Smargiassi A, Inchingolo R, et al. Is there a role for lung ultrasound during the COVID19 pandemic? J Ultrasound Med. 2020;39(7):1459–1462.
4. Митьков В. В., Сафонов Д. В., Митькова М. Д. и др. Консенсусное заявление РАСУДМ об ультразвуковом исследовании легких в условиях пандемии COVID-19 (версия 2). Ультразвуковая и функциональная диагностика. 2020;1:46–77.
5. Abramowicz JS, Basseal J. WFUMB Position Statement: How to perform a safe ultrasound examination and clean equipment in the context of COVID-19 (translation into Russian). Ultrasound Med Biol. 2020;46(7):1821–1826.
6. Miller DL, Dong Z, Dou C, et al. Pulmonary Capillary Hemorrhage Induced by Different Imaging Modes of Diagnostic Ultrasound. Ultrasound Med Biol. 2018;44(5):1012–1021.
7. Сафонов Д. В., Шахов Б. Е. Ультразвуковая диагностика воспалительных заболеваний легких: учебное пособие. М.: Видар; 2011.
8. Казакевич В. И., Сафонов Д. В. Ультразвуковая диагностика заболеваний органов грудной клетки. Практическое руководство по ультразвуковой диагностике. Общая ультразвуковая диагностика. Под ред. В. В. Митькова. 3-е изд., перераб. и доп. М.: Видар; 2019.
9. Митьков В. В., Сафонов Д. В., Митьков М. Д., и др. Консенсусное заявление РАСУДМ об ультразвуковом исследовании легких в условиях пандемии COVID-19 (версия 1). Ультразвуковая и функциональная диагностика. 2020;1: 24–45.