Клиническая дерматология и венерология
2025, Т. 24, № 2, с. 204–209
https://doi.org/10.17116/klinderma202524021204

Russian Journal of Clinical Dermatology and Venereology
2025, Vol. 24, No. 2, pp. 204–209
https://doi.org/10.17116/klinderma202524021204

Эффективность применения дупилумаба при буллезном пемфигоиде, протекающем на фоне бронхиальной астмы

© О.В. КАРЗАНОВ, И.А. БАРАНОВ, А.В. МОЛОЧКОВ, А.М. НИКИШЕНКОВ, Т.Г. КАБАНОВА, М.А. ГУРЕЕВА, Ю.В. МОЛОЧКОВА

ГБУЗ Московской области «Московский областной научно-исследовательский клинический институт им. М.Ф. Владимирского», Москва, Россия

РЕЗЮМЕ

Буллезный пемфигоид — аутоиммунное заболевание кожи, наблюдаемое чаще у лиц пожилого возраста. Впервые заболевание описано в 1953 г. W.F. Lever. Характеризуется появлением субэпидермальных пузырей, обусловленных формированием IgG-аутоантител к компонентам полудесмосом (антигенам BP180 (BPAg2) и BP230 (BPAg1)) в зоне базальной мембраны кожи, что может быть связано с различными факторами, в том числе и с лекарственной индукцией. Традиционная терапия системными глюкокортикостероидными препаратами, несмотря на ее достаточно высокую эффективность, зачастую бывает затруднена с учетом высокой вероятности соматической отягощенности пациентов, что делает необходимым поиск и применение инновационных методов лечения. Актуальные исследования демонстрируют значимую роль воспаления 2-го типа (Th-2 воспаления) в патогенезе буллезного пемфигоида, что открывает новые возможности для применения генно-инженерных биологических препаратов для воздействия на потенциальные терапевтические мишени. Приводим клиническое наблюдение пациента, страдающего буллезным пемфигоидом, атопической бронхиальной астмой тяжелого течения, получающего дупилумаб с выраженной положительной динамикой. Обсуждается возможность применения таргетной терапии у больных буллезным пемфигоидом, которая позволяет обеспечить наилучший прогноз соматически осложненным пациентам.

Ключевые слова: *буллезный пемфигоид, дупилумаб, коморбидность, бронхиальная астма.*

ИНФОРМАЦИЯ ОБ АВТОРАХ:
Карзанов О.В. — https://orcid.org/0000-0002-2461-546X
Баранов И.А. — https://orcid.org/0009-0006-1225-0420
Молочков А.В. — https://orcid.org/0000-0002-6456-998X
Никишенков А.М. — https://orcid.org/0000-0002-2133-8428
Кабанова Т.Г. — https://orcid.org/0000-0002-8667-9506
Гуреева М.А. — https://orcid.org/0000-0001-8212-6210
Молочкова Ю.В. — https://orcid.org/0000-0001-9021-6494
Автор, ответственный за переписку: Баранов И.А. — e-mail: ilya.baranov98@inbox.ru

КАК ЦИТИРОВАТЬ:
Карзанов О.В., Баранов И.А., Молочков А.В., Никишенков А.М., Кабанова Т.Г., Гуреева М.А., Молочкова Ю.В. Эффективность применения дупилумаба при буллезном пемфигоиде, протекающем на фоне бронхиальной астмы. *Клиническая дерматология и венерология*. 2025;24(2):204–209. https://doi.org/10.17116/klinderma202524021204

Efficacy of dupilumab application in bullous pemphigoid proceeding in presence of bronchial asthma

© O.V. KARZANOV, I.A. BARANOV, A.V. MOLOCHKOV, A.M. NIKISHENKOV, T.G. KABANOVA, M.A. GUREEVA, YU.V. MOLOCHKOVA

M.F. Vladimirsky Moscow Regional Research and Clinical Institute, Moscow, Russia

ABSTRACT

Bullous pemphigoid is an autoimmune skin disease more commonly seen in elderly people. The disease was for the first time described in 1953 by W. F. Lever. It is characterized by the appearance of subepidermal vesicles caused by the formation of IgG-autoantibodies to the components of hemidesmosomes (BP180 (BPAg2) and BP230 (BPAg1) antigens) in the area of basal membrane of the skin, that may be related to various factors, including drug induction. Conventional treatment with systemic glucocorticosteroids, despite its sufficiently high efficacy, is often complicated taking into account the high probability of patients' somatic burden, that makes it necessary to find and apply innovative treatment methods. Current studies demonstrate the significant role of type 2 inflammation (Th-2 inflammation) in the pathogenesis of bullous pemphigoid, that opens new possibilities for the application of genetically engineered biological agents for exposure to potential therapeutic targets. We present the clinical observation of a subject suffering from bullous pemphigoid, severe atopic bronchial asthma and receiving dupilumab with pronounced positive dynamics. The possibility of using targeted therapy in bullous pemphigoid sufferers, which allows to provide the best prognosis for patients with somatic complications is discussed.

Keywords: *bullous pemphigoid, dupilumab, comorbidity, bronchial asthma.*

INFORMATION ABOUT THE AUTHORS:
Karzanov O.V. — https://orcid.org/0000-0002-2461-546X
Baranov I.A. — https://orcid.org/0009-0006-1225-0420
Molochkov A.V. — https://orcid.org/0000-0002-6456-998X

Nikishenkov A.M. — https://orcid.org/0000-0002-2133-8428
Kabanova T.G. — https://orcid.org/0000-0002-8667-9506
Gureeva M.A. — https://orcid.org/0000-0001-8212-6210
Molochkova Yu.V. — https://orcid.org/0000-0001-9021-6494
Corresponding author: Baranov I.A. — e-mail: ilya.baranov98@inbox.ru

TO CITE THIS ARTICLE:
Karzanov OV, Baranov IA, Molochkov AV, Nikishenkov AM, Kabanova TG, Gureeva MA, Molochkova YuV. Efficacy of dupilumab application in bullous pemphigoid proceeding in presence of bronchial asthma. *Russian Journal of Clinical Dermatology and Venereology*. 2025;24(2):204–209. (In Russ.). https://doi.org/10.17116/klinderma202524021204

Введение

Буллезный пемфигоид (БП) — заболевание аутоиммунной природы, встречающееся преимущественно у лиц пожилого возраста и не имеющее гендерной предрасположенности и географических особенностей распространения. Заболеваемость БП в среднем составляет 8,2 случая на 1 млн населения и постепенно увеличивается, что, вероятно, связано с улучшением диагностики и увеличением продолжительности жизни [1]. Так, у пациентов старше 70 лет риск развития заболевания в 15 раз выше, чем у пациентов в возрасте до 60 лет, и продолжает увеличиваться с возрастом [2]. Предрасполагающими факторами в развитии заболевания зачастую могут выступать вакцины с различной иммуногенностью, лекарственная индукция, в частности глиптинами и ингибиторами запрограммированной клеточной смерти-1/лиганда-1, а также некоторые другие препараты [3]. Рост частоты выявления случаев БП, индуцированного приемом лекарственных препаратов, может быть связан с учащением их применения в медицинской практике.

Основным методом лечения БП остается терапия топическими и системными глюкокортикостероидными препаратами (сГКС), а также использование в качестве адъювантной терапии препаратов, обладающих иммуносупрессивным свойством (метотрексат, азатиоприн, микофенолата мофетил, дапсон) [2]. Однако длительное системное применение кортикостероидов может вызывать различные побочные эффекты, включая стероидный сахарный диабет, остеопороз, гипертонию, катаракту, эрозивно-язвенное поражение желудочно-кишечного тракта и др. [4]. В связи с появлением возможностей таргетного воздействия на иммунопатогенетические механизмы БП, а также в связи с преобладанием заболевания в группе лиц пожилого возраста, зачастую соматически осложненных, существует необходимость поиска инновационных методов лечения с целью повышения эффективности терапии и ухода от неблагоприятных проявлений побочных эффектов при применении традиционной терапии.

В основе патогенеза БП лежит выработка аутоантител к антигенам базальной мембраны BP-180 и BP-230. В ряде исследований также продемонстрировано повышение уровней ИЛ-4, ИЛ-5, ИЛ-6, ИЛ-10 и ИЛ-13 в сыворотке крови, пузырной жидкости и биоптатах кожи пациентов с БП [5—7]. Среди вышеперечисленных цитокинов именно ИЛ-4 наиболее значим при БП [8], поскольку он играет важную роль в регуляции дифференцировки Th по Th2-пути, рекомбинации В-клеток с переключением классов и продукции IgE при одновременном подавлении Т-клеточной дифференцировки в Th1 и Th17 [9]. Нарастание количества дифференцированных Th2-лимфоцитов обусловливает повышение уровней ИЛ-4, ИЛ-5 и ИЛ-13, приводя к формированию положительной обратной связи и усугублению иммунопатологического процесса.

Данные о патогенетической роли ИЛ-4 и ИЛ-5 в развитии БП позволяют рассматривать изменения их уровней в качестве предикторов развития и маркеров тяжести течения заболевания [7], а сами цитокины, по-видимому, могут выступать в качестве терапевтических мишеней, потенциально открывая новые возможности таргетной терапии заболевания (в частности, с применением дупилумаба, направленного на блокирование α-цепи рецептора ИЛ-4).

Дупилумаб — полностью человеческое моноклональное антитело, блокирующее α-цепь рецептора ИЛ-4, являющуюся общей субъединицей рецепторов ИЛ-4 и ИЛ-13, что позволяет воздействовать на дифференцировку Th2-клеток, продукцию В-клетками IgE, альтернативную активацию макрофагов и таким образом блокировать механизмы, лежащие в основе иммунного Th2-воспаления.

Дупилумаб зарегистрирован в России для лечения трех Th2-ассоциированных иммуноопосредованных воспалительных заболеваний: тяжелого хронический полипозного риносинусита, среднетяжелого/тяжелого атопического дерматита и среднетяжелой/тяжелой бронхиальной астмы [10]. Препарат наиболее широко применяется и демонстрирует высокую эффективность в лечении больных атопическим дерматитом, при этом, как правило, отмечают удовлетворительную переносимость препарата, а также благоприятный профиль безопасности и небольшое количество побочных эффектов [11]. Дупилумаб также широко применяют в те-

рапии бронхиальной астмы, он значительно снижает частоту обострений, улучшает легочную функцию, контроль заболевания и качество жизни даже у пациентов с гормонозависимой бронхиальной астмой при одновременном снижении дозы системных глюкокортикостероидов [12].

Благодаря изучению новых патогенетических особенностей БП препарат генно-инженерной биологической терапии (ГИБТ) дупилумаб может оказаться высокоэффективным таргетным агентом и в лечении этого заболевания, что подтверждается рядом недавних сообщений зарубежных авторов, продемонстрировавших долгосрочный и безопасный терапевтический эффект применения дупилумаба у пациентов с БП [3, 13, 14].

Приводим описание развития БП на фоне тяжелого течения атопической бронхиальной астмы с включением в курс терапии заболеваний дупилумаба.

Клинический случай

Пациент *С.*, 1948 года рождения (75 лет), наблюдается в МОНИКИ им. М.Ф. Владимирского с диагнозом «БП Левера» с 16.04.2023.

Дебют заболевания — в середине марта 2023 г., когда пациент впервые отметил появление зуда в области груди. В течение нескольких дней в зудящих местах пациент наблюдал появление эритематозных пятен с формированием в течение суток пузыря с плотной напряженной покрышкой и прозрачным содержимым диаметром до 1 см. В течение последующих двух суток отмечал появление единичных аналогичных высыпаний, после чего обратился к дерматовенерологу по месту жительства, где высыпания были расценены как пиодермия, пузырь вскрыт, обработан антибактериальной мазью. В последующем пациент отмечал усиление зуда, а также появление новых буллезных элементов, увеличение их диаметра до 1,5 см, в связи с чем вновь обратился к дерматовенерологу по месту жиельства, где ему рекомендовали госпитализацию в МОНИКИ им. М.Ф. Владимирского для дальнейшего обследования и лечения.

Из анамнеза жизни установлено, что в течение 20 лет пациент страдает атопической бронхиальной астмой тяжелого течения, полипозным риносинуситом, также установлены аллергические реакции на домашнюю пыль, шерсть животных, цитрусовые. Постоянно использует ингаляции: будесонид/формотерол 160/4,5 мкг по 2 ингаляции 2 раза в сутки, ингаляции короткодействующих бронходилататоров (сальбутамол/беродуал) до 3—4 раз в день, периодически сГКС (примерно 1 раз в 2 мес) перорально 20—25 мг в перерасчете на преднизолон в течение 3—5 дней в момент обострения. Образ жизни малоподвижный. Наличие вредных привычек — алкоголь редко, в умеренных количествах.



Рис. 1. **Поражение кожи груди.**

Fig. 1. **Chest skin lesion.**

При поступлении на коже в области груди справа, на боковой поверхности живота и перианальной области ограниченные симметричные воспалительные и невоспалительные элементы, в области кожи правой большой грудной мышцы, ограниченной среднеключичной и передней подмышечной линиями по бокам, множественные пузыри округлых очертаний диаметром до 1,5 см с четкими границами, с мягкой напряженной покрышкой, как на неизмененной коже, так и на фоне эритемы; содержимое пузырей серозное, часть пузырей вскрыта с образованием геморрагической корки; феномен Никольского отрицательный, феномен Асбо-Хансена положительный; субъективно — контактная болезненность, зуд; придатки кожи интактны **(рис. 1)**. Оценка степени тяжести БП проведена согласно индексам: BPDAI=13; ABSIS=6 [15, 16].

При обследовании: содержимое пузыря — акантолитических клеток не обнаружено, эозинофилы 30%.

Гистологическое исследование. Микроскопическое заключение: фрагмент кожи с субэпидермальным пузырем, дно которого представлено дермой с сохраненным сосочковым рисунком. В верхних отделах дермы слабовыраженные периваскулярные лимфогистиоцитарные с примесью эозинофилов инфильтраты.

Заключение: гистологические изменения в пределах биоптата соответствуют БП.

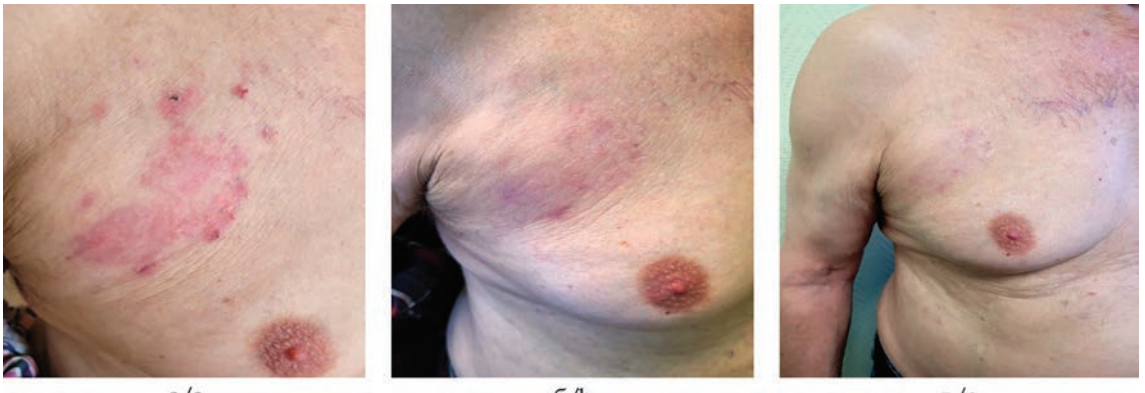

Рис. 2. **Динамика клинической картины на фоне терапии дупилумабом.**
а — 2-я неделя лечения, б — 6-я неделя лечения, в — 6 мес от начала лечения.

Fig. 2. **Dynamics of clinical picture on the therapy with dupilumab.**
a — the 2nd week of treatment, b — the 6th week of treatment, c — 6 months from the treatment initiation.

Иммуноморфологическое исследование (ПИФ). Микроскопическое описание: в присланном материале отмечен крупный подэпидермальный пузырь, резкое расширение межклеточных пространств КЦ. В дерме выраженная гистиоцитарная реакция, периваскулярный мононуклеарный инфильтрат.

Иммунофлуоресцентное окрашивание. IgG — четкая линейная фиксация в зоне базальной мембраны эпидермиса (+); незначительное количество в дерме в виде диффузных отложений (±); IgA — немного в зоне коллагеновых волокон дермы (±); C3 — четкая линейная фиксация в зоне базальной мембраны эпидермиса (+).

Заключение: в присланном материале выявлены четкие иммуноморфологические признаки БП.

ОАК: э. 728 кл/мкл (<500), отн. 11,2% (<5), абс. $0{,}7 \cdot 10^9$/л (<0,5).

Рентгенография ОГК: легкие без очаговых и инфильтративных изменений.

Показатели спирометрии: ФЖЕЛ 2,59—74,4%, $ОФВ_1$ 1,67—55,3%, $ОФВ_1$/ФЖЕЛ 64%, после пробы с бронхолитиком (4 дозы сальбутамола) — проба положительная, прирост $ОФВ_1$ составил 330 мл — 19,7%.

Пациент проконсультирован терапевтом и в связи с протеканием атопической бронхиальной астмы тяжелого течения на фоне эозинофилии (>300 кл/мкл) без достижения адекватного контроля над симптомами заболевания на фоне ингаляционной терапии в максимальном объеме (по ИГКС), а также с сохранением частой эпизодической потребности в использовании сГКС пациенту показано назначение ГИБП дупилумаб 300 мг подкожно каждые 14 дней.

Нетяжелое течение заболевания (BPDAI=13, ABSIS=6) **(см. рис. 1)** , клинические проявления БП в виде единичных новых высыпаний, тенденция к эпителизации имеющихся эрозий, наличие показаний для применения препарата дупилумаб по поводу атопической бронхиальной астмы тяжелого течения позволили нам рассчитывать на достаточный клинический эффект после применения ГИБП, а также на возможность отсрочить лечение традиционной терапией сГКС. Таким образом, избрана выжидательная тактика ведения пациента с применением ГИБП дупилумаб по поводу атопической бронхиальной астмы тяжелого течения по схеме 300 мг подкожно 1 раз в 2 нед.

Инициирующее введение дупилумаба в дозе 300 мг подкожно пациент перенес удовлетворительно, нежелательных явлений не зарегистрировано. На второй день после введения дупилумаба свежих высыпаний не отмечено. На коже груди и перианальной области положительная динамика в виде уменьшения гиперемии, активной эпителизации эрозий (BPDAI=13, ABSIS=6). После второго введения препарата (14 дней от начала терапии) отмечено отсутствие свежих высыпаний, на коже груди и перианальной области продолжалась активная эпителизация эрозий (BPDAI=12, ABSIS=6) **(рис. 2, а)** . После третьего введения дупилумаба — полная эпителизация эрозий (BPDAI=5, ABSIS=3). После четвертой инъекции сохранялась невыраженная поствоспалительная эритема, вторичная гиперпигментация в местах высыпаний (BPDAI=3, ABSIS=2) **(см. рис. 2, б)** . В дальнейшем обострения течения дерматоза не отмечено.

Итоги полугодового лечения пациента дупилумабом 300 мг подкожно 1 раз в 14 дней в виде монотерапии. Снижение частоты приступов удушья, отсутствие потребности в дополнительном использовании сГКС. Результаты теста по контролю астмы «АСТ»: 23 балла (контролируемое течение бронхиальной астмы). Показатели спирометрии: ФЖЕЛ

81%, $ОФВ_1$ 73%, $ОФВ_1$/ФЖЕЛ 78%. Постепенное снижение абсолютного показателя эозинофилов периферической крови с 11,2% до 7,7% (464 кл/мкл), что позволило отказаться от получаемой ранее ингаляционной терапии, приема сГКС. Со стороны кожных покровов полный регресс высыпаний в течение 1,5 мес (после четвертого введения дупилумаба), однако в местах высыпаний сохраняется вторичная гиперпигментация, субъективных жалоб нет (BPDAI=1, ABSIS=1) **(см. рис. 2)**. На момент завершения 6-месячного курса терапии состояние пациента можно оценить как клиническое выздоровление по поводу БП и ремиссию бронхиальной астмы. В настоящее время пациент продолжает курсовой прием дупилумаба в виде монотерапии.

Обсуждение

Представленный случай развития БП на фоне атопической бронхиальной астмы тяжелого течения интересен сам по себе с учетом возможной общности патогенеза заболеваний, в значительной степени опосредованного механизмами Th2-воспаления. Однако нечастое сочетание этих заболеваний в клинической практике не дает оснований считать патогенез этих заболеваний полностью сходным. Полученные нами клинические данные позволяют сделать вывод о высокой эффективности применения дупилумаба в отношении обоих заболеваний в виде полного разрешения клинических проявлений БП, достижения стойкой ремиссии клинических проявлений атопической бронхиальной астмы тяжелого течения, снижения уровня эозинофилов периферической крови, а также отсутствия субъективных жалоб. Таким образом, вывод о клинической эффективности дупилумаба в отношении БП представляется вполне обоснованным, особенно с учетом описания подобных случаев в мировой литературе. В то же время необходимо отметить немаловажный факт полной отмены препаратов, которые пациент получал как основную терапию бронхиальной астмы, в связи с возможностью лекарственной индукции БП.

Использование таргетной терапии у пациентов с БП не только позволяет рассчитывать на скорость наступления и стойкость клинического эффекта, но и делает возможным отказ от традиционной базисной терапии, что может рассматриваться как перспективное направление в лечении больных БП, в частности с коморбидностью, и способствует наиболее благоприятному прогнозу лечения и улучшению качества жизни пациентов.

Приведенный случай клинической эффективности дупилумаба в отношении БП подтверждает теоретические предпосылки его применения, однако для обоснования применения препарата в широкой клинической практике требуются дальнейшие многоцентровые рандомизированные клинические исследования.

Авторы заявляют об отсутствии конфликта интересов.
The authors declare no conflicts of interest.

ЛИТЕРАТУРА/REFERENCES

1. Persson MSM, Begum N, Grainge MJ, Harman KE, Grindlay D, Gran S. The global incidence of bullous pemphigoid: A systematic review and meta-analysis. *Br J Dermatol.* 2022;186(3):414-425. https://doi.org/10.1111/bjd.20743
2. Bağcı IS, Horváth ON, Ruzicka T, Sárdy M. Bullous pemphigoid. *Autoimmun Rev.* 2017;16(5):445-455. https://doi.org/10.1016/j.autrev.2017.03.010
3. Zhang L, Chen Z, Wang L, Luo X. Bullous pemphigoid: The role of type 2 inflammation in its pathogenesis and the prospect of targeted therapy. *Front Immunol.* 2023 Feb 16;14:1115083. PMID: 36875098; PMCID: PMC9978795. https://doi.org/10.3389/fimmu.2023.1115083
4. Rice JB, White AG, Scarpati LM, Wan G, Nelson WW. Long-term systemic corticosteroid exposure: A systematic literature review. *Clin Ther.* 2017; 39(11):2216-2229. https://doi.org/10.1016/j.clinthera.2017.09.011
5. Kowalski EH, Kneibner D, Kridin K, Amber KT. Serum and blister fluid levels of cytokines and chemokines in pemphigus and bullous pemphigoid. *Autoimmun Rev.* 2019;18(5):526-534. https://doi.org/10.1016/j.autrev.2019.03.009
6. Ameglio F, D'Auria L, Bonifati C, Ferraro C, Mastroianni A, Giacalone B. Cytokine pattern in blister fluid and serum of patients with bullous pemphigoid: Relationships with disease intensity. *Br J Dermatol.* 1998;138(4):611-614. https://doi.org/10.1046/j.1365-2133.1998.02169.x
7. D'Auria L, Pietravalle M, Mastroianni A, Ferraro C, Mussi A, Bonifati C, et al.. Il-5 levels in the serum and blister fluid of patients with bullous pemphigoid: Correlations with eosinophil cationic protein, rantes, ige and disease severity. *Arch Dermatol Res.* 1998;290(1-2):25-27. https://doi.org/10.1007/s004030050272
8. Pickford WJ, Gudi V, Haggart AM, Lewis BJ, Herriot R, Barker RN, et al. T Cell participation in autoreactivity to Nc16a epitopes in bullous pemphigoid. *Clin Exp Immunol.* 2015;180(2):189-200. https://doi.org/10.1111/cei.12566
9. Raphael I, Nalawade S, Eagar TN, Forsthuber TG. T Cell subsets and their signature cytokines in autoimmune and inflammatory diseases. *Cytokine.* 2015;74(1):5-17. https://doi.org/10.1016/j.cyto.2014.09.011
10. *Инструкция по медицинскому применению лекарственного препарата Дупиксент (дупилумаб)* от 17 июля 2020 г. Регистрационный номер ЛП-005440. *Instruktsiya po meditsinskomu primeneniyu lekarstvennogo preparata Dupiksent (dupilumab)* ot 17 iyulya 2020 g. Registratsionnyj nomer LP-005440. (In Russ.).
11. Молочкова Ю.В., Карзанов О.В., Молочков В.А., Монаенкова М.К. Дупилумаб в дерматологии: атопический дерматит и перспективные направления. *Эффективная фармакотерапия*. 2022;18(9):18-23. Molochkova YuV, Karzanov OV, Molochkov VA, Monayenkova MK. Dupilumab in dermatology: atopic dermatitis and promising directions. *Effektivnaya farmakoterapiya*. 2022;18(9):18-23. (In Russ.).
12. Ненашева Н.М. Безопасность и эффективность дупилумаба при длительном применении у пациентов с астмой средней и тяжелой степени тяжести. *Практическая аллергология*. 2021;2:66-78. Nenasheva NM. Long-term safety and efficacy of dupilumab in patients with moderate to severe asthma. *Practical Allergology*. 2021;2:66-78. (In Russ.). https://doi.org/10.46393/2712-9667_2021_2_66_78

13. Abdat R, Waldman RA, de Bedout V, Czernik A, McLeod M, King B, et al. Dupilumab as a novel therapy for bullous pemphigoid: A multicenter case series. *J Am Acad Dermatol*. 2020;83(1):46-52. https://doi.org/10.1016/j.jaad.2020.01.089

14. Takamura S, Teraki Y. Treatment of bullous pemphigoid with dupilumab: Dupilumab exerts its effect by primarily suppressing T-helper 2 cytokines. *J Dermatol*. 2022;49(9):845-850. https://doi.org/10.1111/1346-8138.16428

15. Murrell DF, Marinovic B, Caux F, Prost C, Ahmed R, Wozniak K, Amagai M, Bauer J, Beissert S, Borradori L, Culton D, Fairley JA, Fivenson D, Jonkman MF, Marinkovich MP, Woodley D, Zone J, Aoki V, Bernard P, et al. Definitions and outcome measures for mucous membrane pemphigoid: Recommendations of an international panel of experts. *Journal of the American Academy of Dermatology*. 2015;72(1):168-174. https://doi.org/10.1016/j.jaad.2014.08.024

16. Pfütze M, Niedermeier A, Hertl M, Eming R. Introducing a novel Autoimmune Bullous Skin Disorder Intensity Score (ABSIS) in pemphigus. *Eur J Dermatol*. 2007 Jan-Feb;17(1):4-11. Epub 2007 Feb 27. PMID: 17324820. https://doi.org/10.1684/ejd.2007.0090

Поступила в редакцию 12.03.2024
Received 12.03.2024
Отправлена на доработку 22.09.2024
Revision received 22.09.2024
Принята к печати 16.01.2025
Accepted 16.01.2025