Клиническая дерматология и венерология
2025, Т. 24, № 1, с. 87–93
https://doi.org/10.17116/klinderma20252401187

Russian Journal of Clinical Dermatology and Venereology
2025, Vol. 24, No. 1, pp. 87–93
https://doi.org/10.17116/klinderma20252401187

Профилактика герпетической инфекции при проведении процедуры дермапигментации губ

© А.О. САЖИНА, А.В. УСТЮЖАНИН

ФГБОУ ВО «Уральский государственный медицинский университет» Минздрава России, Екатеринбург, Россия

РЕЗЮМЕ

Обоснование. Дермапигментация в настоящее время — одна из наиболее часто выполняемых инвазивных косметологических процедур. Травматизация волокон тройничного нерва в процессе дермапигментации может способствовать возникновению рецидива вируса простого герпеса 1-го типа (ВПГ-1) и влиять на процесс заживления, эстетический результат, увеличить риск передачи ВПГ-1 здоровым людям. Большинство специалистов в сфере перманентного татуажа не имеют медицинского образования, не осведомлены о механизмах реактивации вируса и оптимальных мерах профилактики передачи вируса, что обусловливает актуальность исследования.

Цель исследования. Выявить частоту реактивации лабиального герпеса после дермапигментации губ, оценить эффективность профилактического приема противогерпетических препаратов перед процедурой, предоставить протокол профилактики рецидивов ВПГ-1.

Материал и методы. Проведено анкетирование 206 респондентов, ретроспективное исследование анамнеза и клинической картины на предмет реактивации ВПГ-1 в виде лабиального герпеса у пациентов после проведенной процедуры дермапигментации губ.

Результаты. Процедура дермапигментации губ способствует реактивации ВПГ-1 в виде лабиального герпеса у 39% пациентов. Профилактический прием противовирусных препаратов за несколько дней до процедуры сокращает вероятность рецидива. Противовирусная профилактика имеет дозозависимый эффект, который определяется выбором схемы профилактического приема препаратов, и должна основываться на прогнозе риска реактивации инфекции относительно анамнеза пациента. В качестве препарата выбора может быть рекомендован валацикловир.

Заключение. Процедура дермапигментации губ увеличивает риск передачи ВПГ-1 здоровым людям. Целесообразно проводить профилактику пероральными противогерпетическими препаратами всем потребителям данной услуги, что позволит снизить вероятность распространения возбудителя вирусной инфекционной патологии.

Ключевые слова: *вирус простого герпеса, лабиальный герпес, перманентный татуаж, дермапигментация, осложнения татуажа.*

ИНФОРМАЦИЯ ОБ АВТОРАХ:
Сажина А.О. — https://orcid.org/0009-0003-2865-5375
Устюжанин А.В. — https://orcid.org/0000-0001-8521-7652
Автор, ответственный за переписку: Сажина А.О. — e-mail: sao3009@yandex.ru

КАК ЦИТИРОВАТЬ:
Сажина А.О., Устюжанин А.В. Профилактика герпетической инфекции при проведении процедуры дермапигментации губ. *Клиническая дерматология и венерология.* 2025;24(1):87–93. https://doi.org/10.17116/klinderma20252401187

Prevention of herpetic infection during lip dermopigmentation procedure

© A.O. SAZHINA, A.V. USTYUZHANIN

Ural State Medical University, Yekaterinburg, Russia

ABSTRACT

Background. Dermopigmentation is currently one of the most frequently performed invasive cosmetic procedures. Traumatization of the trigeminal nerve fibers during the process of dermopigmentation can contribute to the recurrence of herpes simplex virus type 1 (HSV-1) and affect the healing process, aesthetic result, increase the risk of HSV-1 transmission to healthy people. The majority of specialists in the field of permanent tattoo do not have medical education, are not aware of the mechanisms of virus reactivation and optimal measures for the prevention of virus transmission, that determines the study's relevance.

Objective. To reveal the reactivation rate of herpes labialis after lip dermopigmentation, to evaluate the effectiveness of preventive medication of antiherpetic drugs before the procedure, to provide protocol for prevention of HSV-1 recurrences.

Material and methods. A questionnaire survey of 206 respondents, retrospective study of medical history and clinical picture for reactivation of HSV-1 in the form of herpes labialis in patients after the procedure of lip dermopigmentation were performed.

Results. The lip dermopigmentation procedure promotes reactivation of HSV-1 in the form of herpes labialis in 39% of patients. Preventive medication of antiviral drugs a few days before the procedure reduces the probability of recurrence. Antiviral prevention has a dose-dependent effect, which is determined by the choice of regimen for preventive medication of drugs and should be based on the prediction of the infection reactivation risk relative to the patient's medical history. Valacyclovir may be recommended as an agent of choice.

Conclusion. The procedure of lip dermopigmentation increases the risk of HSV-1 transmission to healthy people. It is advisable to carry out the prevention by oral antiherpetic drugs to all users of this service, that will reduce the probability of spreading the causative agent of viral infectious pathology.

Keywords: *herpes simplex virus, herpes labialis, permanent tattoo, dermopigmentation, tattoo complications.*

INFORMATION ABOUT THE AUTHORS:
Sazhina A.O. — https://orcid.org/0009-0003-2865-5375
Ustyuzhanin A.V. — https://orcid.org/0000-0001-8521-7652
Corresponding author: Sazhina A.O. — e-mail: sao3009@yandex.ru

TO CITE THIS ARTICLE:
Sazhina AO, Ustyuzhanin AV. Prevention of herpetic infection during lip dermopigmentation procedure. *Russian Journal of Clinical Dermatology and Venereology*. 2025;24(1):87–93. (In Russ.). https://doi.org/10.17116/klinderma20252401187

Обоснование

Дермапигментация (перманентный татуаж) как метод цветовой коррекции различных зон лица получил широкое распространение в мире и в настоящее время является одной из наиболее часто выполняемых инвазивных косметологических процедур. Различные методики перманентного татуажа предполагают интрадермальное введение красящих веществ [1] в эстетических целях, что, в свою очередь, приводит к образованию деэпителизированной раны, которая в постпроцедурном периоде может стать причиной реактивации вируса простого герпеса 1-го типа (ВПГ-1). По данным ВОЗ, 67% всего населения в возрасте до 50 лет являются носителями ВПГ-1 — основной причины лабиального герпеса [2], в связи с этим проблема профилактики рецидива герпетической инфекции после дермапигментации весьма актуальна. Клинические данные о рецидивах ВПГ-1, связанных с перманентным татуажем, представлены единично, рандомизированных контролируемых исследований, содержащих рекомендации по оптимальному режиму профилактики ВПГ-1 после дермапигментации губ, не проводилось.

Клинические проявления ВПГ зависят от локализации входных ворот при первичном инфицировании [3]: по эпидемиологическим критериям передача ВПГ-1 обычно происходит через слизистые оболочки рта при контакте с инфицированными людьми, имеющими активные язвенные поражения, а также при отсутствии у них каких-либо симптомов при выделении вируса [4, 5]. После проникновения вирус распространяется ретроградно по верхнечелюстной или нижнечелюстной ветвям тройничного нерва, затем в телах нейронов тройничного ганглия вирусные частицы находятся пожизненно в латентном состоянии [6]. Впоследствии вирусная активность проявляется преимущественно по тем же ветвям тройничного нерва, что объясняет наибольшую частоту появления герпетических везикулярных поражений в области рта [6]. Пусковым механизмом реактивации являются травматизация или повреждение постганглионарных волокон тройничного нерва, окончания которых находятся в нижних слоях дермы и гиподермы [7]. Следовательно, любые процедуры, связанные с нарушением кожных покровов, к которым относится процедура дермапигментации, представляют опасность в плане манифестации вирусной инфекции и связанными с ней дискомфортом, болезненностью, снижением качества жизни и ухудшением эстетического результата от процедуры.

Цель исследования — выявить частоту реактивации лабиального герпеса после процедуры дермапигментации губ, оценить эффективность профилактического приема противогерпетических препаратов перед процедурой, предоставить оптимальный протокол профилактики рецидивов ВПГ-1.

Материал и методы

Дизайн исследования

Проведен ретроспективный анализ анамнестических данных (206 анкет) реактивации ВПГ-1 в виде лабиального герпеса у пациентов после дермапигментации губ. В анкетах, предоставленных посредством Google-форм, зафиксированы возраст пациента, наличие эпизодов герпетических высыпаний с локализацией в области губ ранее, наличие постпроцедурного осложнения в виде лабиального герпеса, данные подсчета везикулярных поражений, проведение профилактического приема противогерпетических средств, режим приема и дозировка препарата при наличии профилактики перед процедурой, город и имя специалиста, выполнившего процедуру.

Критерии соответствия

Критерии включения: женщины старше 18 лет, которым выполнили процедуру дермапигментации губ.

Критерии исключения: нежелание пациента принимать участие в исследовании.

Статистический анализ

Статистический анализ выполнен с использованием пакетов прикладных программ Microsoft Excel 2011, SPSS 15. При расчете применены методы общей статистики, достоверность различий между зна-

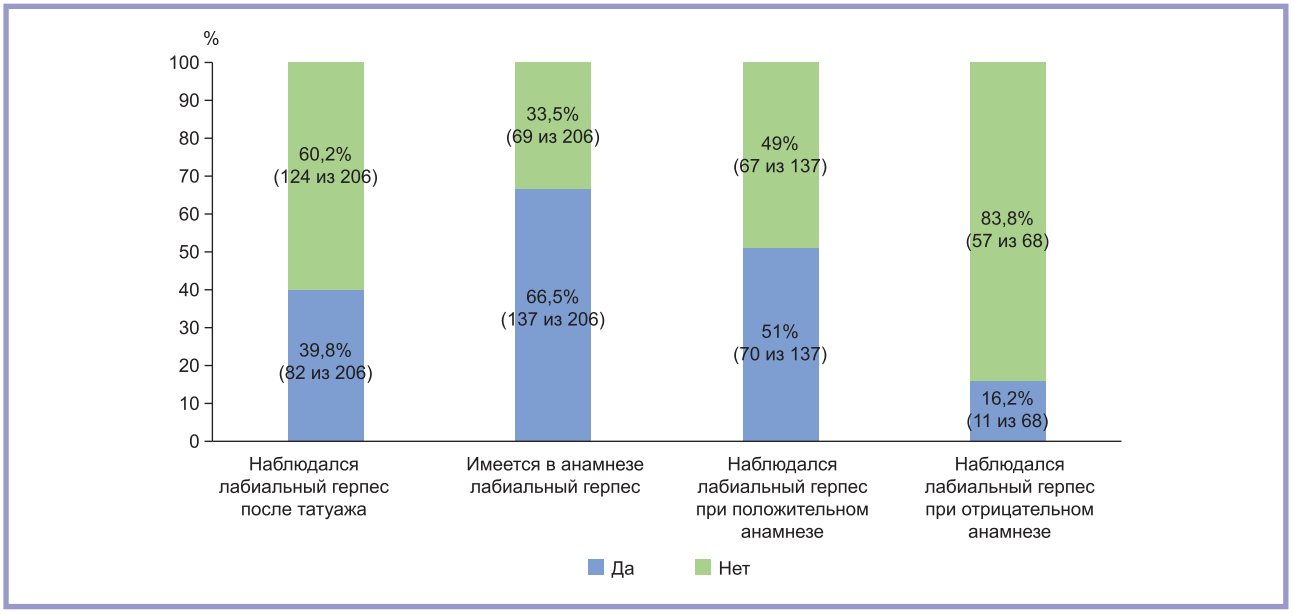

Рис. 1. **Результаты анализа ответов.**

Fig. 1. **Results of responses' analysis.**

чениями рассчитана с помощью критерия χ^2 Пирсона. Различия между значениями считали статистически значимыми при $p<0,05$.

Результаты

В исследовании приняли участие пациентки в возрасте от 23 до 70 лет, средний возраст 41,8 года. Процедура дермапигментации губ обладает высоким потенциалом в отношении реактивации ВПГ-1. В ходе анализа установлено, что постпроцедурное осложнение в виде лабиального герпеса было выявлено у 82 (39,8%) из 206 женщин в течение нескольких суток после проведения перманентного татуажа губ, 137 (66,5%) пациенток указали, что они являются носителями ВПГ-1 и имеют в анамнезе проявления данной инфекции. Лабиальный герпес возник у 70 (51%) из 137 опрошенных данной группы. Отрицали проявления герпетической инфекции когда-либо ранее 68 (33%) пациенток, однако 11 (16,2%) из них отметили появление везикулярных поражений в области красной каймы в течение нескольких суток после процедуры дермапигментации **(рис. 1)**. Таким образом, частота реактивации герпесвирусной инфекции после процедуры перманентного татуажа губ в группе пациенток с проявлениями лабиального герпеса в анамнезе выше по сравнению с пациентками без соответствующего анамнеза на 34,8% ($p<0,001$).

Представленные данные также указывают на то, что анамнез пациента на предмет носительства ВПГ-1 не может являться надежным критерием для определения вероятности рецидива инфекции,

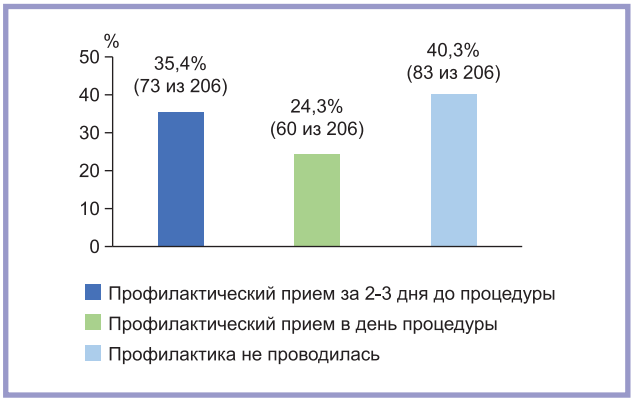

Рис. 2. **Начало профилактического приема противогерпетических препаратов перед дермапигментацией губ.**

Fig. 2. **Initiation of preventive medication of antiherpetic drugs before lip dermopigmentation.**

а профилактическое назначение противовирусных препаратов, основанное только лишь на отягощенном анамнезе, оставляет значительную долю пациентов в группе риска по реактивации и передаче инфекционного агента здоровым людям.

Для профилактики и лечения герпесвирусной инфекции до и/или после дермапигментации губ применяли медикаментозную терапию 145 (70,4%) участниц исследования, 123 (59,7%) пациентки проводили профилактическую подготовку противогерпетическими препаратами за 2—3 дня либо в день процедуры независимо от анамнеза **(рис. 2)**.

Более подробное изучение режимов приема противогерпетических препаратов демонстрирует следующее **(рис. 3)**: профилактический прием за 2—3 дня до процедуры использовали 73 (35,4%)

женщины. В этой группе опрошенных признаки лабиального герпеса в течение нескольких суток после дермапигментации губ возникли у 30 (41%) участниц **(см. рис. 2)**. Начали прием противогерпесных препаратов в день процедуры 50 (24,3%) респонденток, среди них 25 (50%) отметили наличие герпетических пузырьков в области красной каймы губ, следовательно, можно предположить, что профилактический прием препаратов за 2—3 дня процедуры оказывает большее подавляющее вирус воздействие.

Показательна статистика группы женщин, которые знали о собственном носительстве ВПГ-1, — 137 (67%) **(рис. 4)**, видимые проявления герпетической инфекции отмечены в целом в 70 (51%) случаях. Противовирусные препараты за 2—3 дня принимали 59 (43,1%) женщин из данной группы, при этом лабиальный герпес наблюдали у 28 (47,5%) из них. В день процедуры противогерпетическую терапию начали 39 (28,5%) участниц, везикулярные высыпания отметили 22 (56,4%) женщины. Не проводили превентивную противовирусную терапию 38 (27,7%) пациенток, среди них реактивация инфекционного процесса произошла у 19 (50%). Полученные данные свидетельствуют о большой вероятности реактивации инфекции в виде лабиального герпеса после процедуры дермапигментации при наличии ВПГ-1, а также о необходимости правильно подобранной профилактической терапии для лиц, находящихся в группе риска.

Данное исследование продемонстрировало, что 11 (5,3%) из всех респонденток, вероятно, были инфицированы ВПГ-1 ранее и отметили проявление лабиального герпеса после дермапигментации губ, хотя отрицали наличие каких-либо предыдущих проявлений заболевания **(см. рис. 1)**. Следовательно, профилактическое назначение противовирусных препаратов, основанное только лишь на отягощенном анамнезе, оставляет значительную долю пациентов в группе риска по реактивации инфекции.

По данным опроса, для профилактики и лечения лабиального герпеса чаще применяли ацикловир — 84 (58%) из 145 принимавших препараты до или после перманентного татуажа губ выбрали данный препарат. Профилактически (за 2—3 дня до либо в день процедуры) принимали ацикловир 76 (37%) пациенток. В данной группе лабиальный герпес в течение нескольких суток после процедуры отмечен у 37 (48,7%) женщин, из них 30 (81,1%) применяли ацикловир в дозе 400 мг/сут и 7 (19%) в дозе 800—1200 мг/сут. Отсутствие каких-либо высыпаний в области красной каймы зафиксировано у 39 (51,3%) опрошенных, из них 12 (30,8%) выбрали схему приема 400 мг/сут и 27 (69,2%) — 800—1200 мг/сут.

Валацикловир для профилактики и лечения использовали 52 (36%) из 145 принимавших препараты до или после дермапигментации губ, в том числе

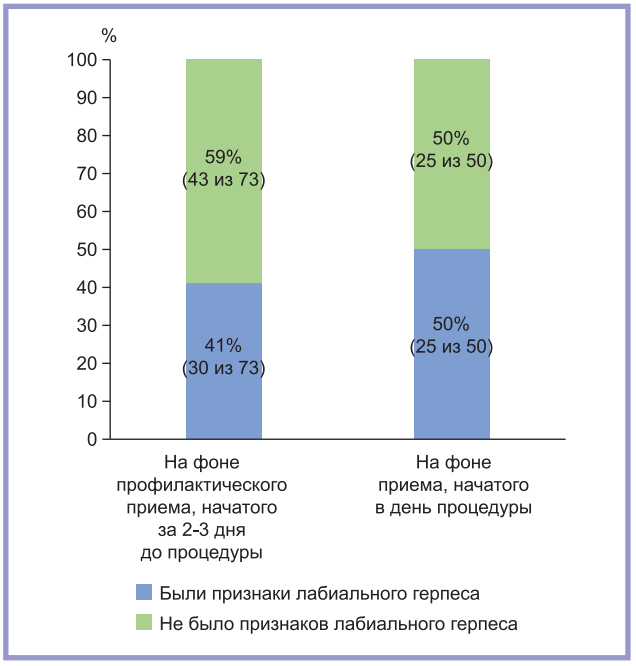

Рис. 3. **Рецидив лабиального герпеса после дермапигментации губ на фоне профилактического приема противовирусных препаратов.**

Fig. 3. **Recurrence of herpes labialis after lip dermopigmentation in presence of preventive medication of antiviral drugs.**

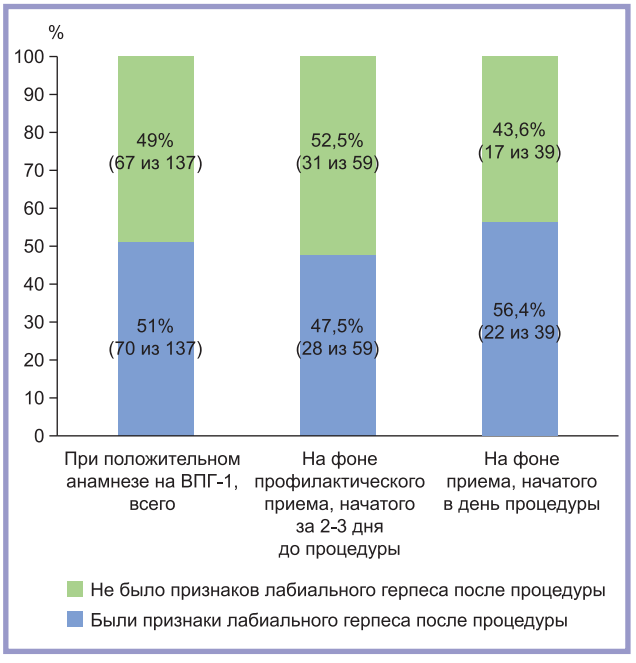

Рис. 4. **Проявления лабиального герпеса после дермапигментации губ при положительном анамнезе на ВПГ-1.**

Fig. 4. **Manifestations of herpes labialis after lip dermopigmentation with positive medical history on HSV-1.**

46 (88,4%) пациентки для профилактики, 6 (11,5%) — для лечения. Статистика по данному препарату демонстрирует следующие данные: 17 (37%) из 46 женщин, осуществивших профилактический прием,

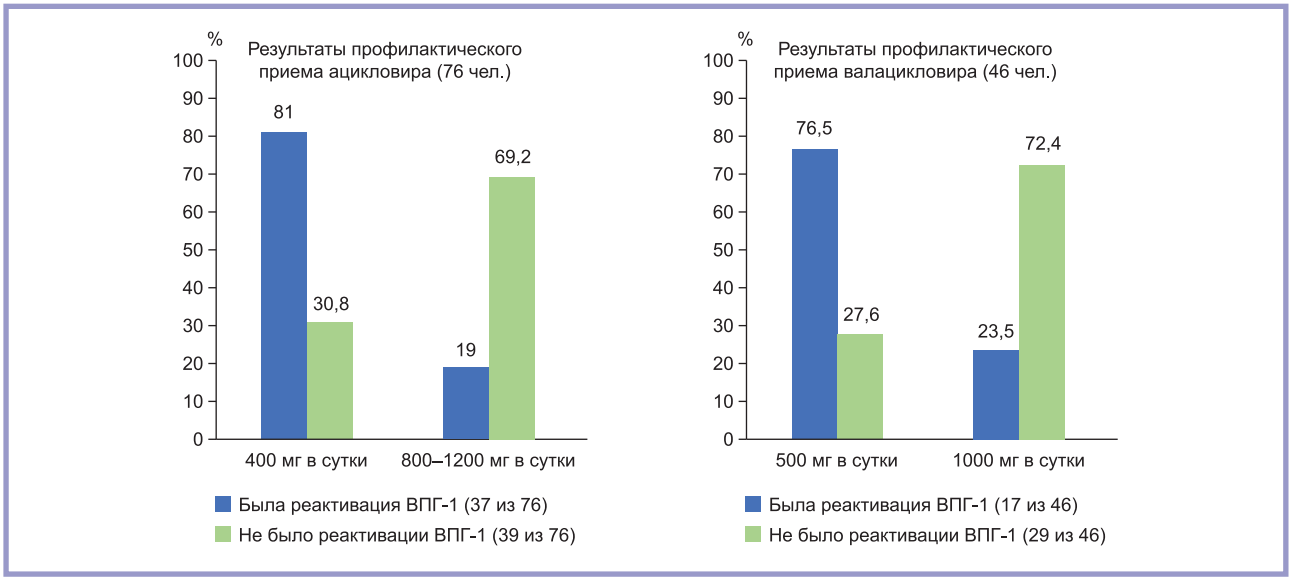

Рис. 5. **Результаты анализа ответов: выбор противовирусного препарата и режима дозирования.**
Fig. 5. **Results of responses' analysis: choice of antiviral drug and dosage regimen.**

наблюдали у себя видимые проявления ВПГ-1 в области красной каймы, 13 (76,5%) из них применяли 500 мг/сут и 4 (23,5%) — 1000 мг/сут; 29 (63%) женщин из этой группы указали на отсутствие каких-либо герпетических поражений губ после перманентного татуажа, из них 21 (72,4%) применяла 1000 мг/сут и 8 (27,6%) — 500 мг/сут.

Сравнительный анализ полученных данных показал, что в группе пациенток, которые проводили противогерпесную профилактику ацикловиром в дозе 800—1200 мг/сут и валацикловиром в дозе 1000 мг/сут, реактивация герпесвирусной инфекции встречается реже по сравнению с группой женщин, не проводивших профилактику, независимо от анамнеза (p=0,002). Статистически значимого снижения частоты реактивации ВПГ-1 у пациенток, получавших ацикловир в дозе 400 мг/сут и валацикловир в дозе 500 мг/сут, не выявлено по сравнению с группой женщин, не проводивших профилактику. Прием противовирусных средств с профилактической целью в большинстве случаев осуществлялся без назначения врача, в связи с чем используемая дозировка могла не отвечать профилактической цели применения препаратов.

Установлена прямая корреляционная связь между возрастом пациенток и частотой реактивации исследуемой вирусной инфекции. Из предоставленных ответов следует, что риск реактивации ВПГ-1 в виде лабиального герпеса после дермапигментации губ увеличивается с возрастом: в возрастной группе от 20 до 29 лет всего у 2 (12,5%) из 16 пациенток отмечены видимые проявления в постпроцедурный период, в возрастной группе от 30 до 39 лет — у 26 (35,6%) из 73, в группе от 40 до 49 лет — у 33 (44,6%) из 74, в то время как в группе от 50 до 70 лет 18 (47,4%) из 38 женщин наблюдали герпетические поражения.

Анализ представленных анкет показал, что в 154 (74,7%) случаев процедуру дермапигментации выполняли специалисты без медицинского образования, вследствие чего их клиенты не получали четких рекомендаций по схеме приема противовирусных препаратов, а профилактика герпетических инфекций не осуществлялась должным образом. Большинство женщин, страдающих лабиальным герпесом, самостоятельно выбирали препарат, дозировку **(рис. 5)** и количество дней приема без назначения врача, в ряде случаев использовалась лишь местная терапия, что может быть связано со слабой информированностью населения о патогенезе герпесвирусной инфекции, особенностях ее проявления (бессимптомное носительство) и механизме передачи вируса простого герпеса.

Обсуждение

Реактивация ВПГ-1 — частое осложнение, наблюдаемое после инвазивных косметологических процедур [8]. Однако опубликовано описание только одного случая реактивации лабиального герпеса после перманентного татуажа губ [8]. Причиной лабиального герпеса могут служить травматизация или повреждение постганглионарных волокон тройничного нерва во время процедуры [7, 9, 10]. После дермапигментации губ клинические симптомы ВПГ-1 проявляются в среднем через 48 ч [9, 11]. В научной литературе представлено достаточно доказательств бессимптомного распространения ВПГ-1 (без видимых признаков лабиального гер-

песа) через слюну инфицированных людей [4, 5, 8, 12]. Учитывая это свойство вируса, необходимо понимать, что в постпроцедурный период риск передачи ВПГ-1 здоровым людям увеличивается в разы. На основании изложенного можно сделать вывод, что анамнез пациента на предмет проявлений ВПГ-1 не может являться надежным критерием для определения риска реактивации и дальнейшего распространения инфекции, поэтому перед процедурой дермапигментации губ наиболее оправдана противовирусная профилактика всем пациентам [3, 8, 9].

Существенная доля участниц исследования, страдающих лабиальным герпесом, самостоятельно выбирали препарат, дозировку и количество дней приема, в ряде случаев была использована лишь местная терапия, что совпадает с данными более масштабного опроса [13].

Противогерпетические препараты, доступные в России, включают ацикловир, валацикловир, фамцикловир. Отмечено, что пероральный прием ацикловира и его производных является безопасным и имеет минимальное количество побочных эффектов, резистентность к ацикловиру у иммунокомпетентных людей встречается довольно редко [9]. Однако применение препаратов ацикловира ограничивается низкой биодоступностью — по данным исследований, всего 15—20% [3], что влечет за собой необходимость приема препарата до 5 раз в день в сочетании с высокими дозами [14]. Такая схема дозирования зачастую не соблюдается пациентами, прерывается до окончания курса лечения и профилактики, что соответственно приводит к терапевтической неудаче. Биодоступность валацикловира находится в пределах 54—70% [3, 14], при его применении оптимальная концентрация препарата в плазме крови достигается при более простом режиме дозирования, что может способствовать комплаентности и снижению частоты реактивации вируса.

Представленные в литературе результаты исследований указывают на значимость четкого дозирования препаратов, кратность и длительность приема для успешного супрессивного воздействия на вирус [7, 9, 15]. Следует отметить, что взгляды авторов на время начала профилактического приема противогерпетических препаратов перед косметологическими процедурами расходятся, однако многие исследователи подчеркивают, что схема приема за 1—3 дня до процедуры имеет решающее значение для предотвращения осложнений, связанных с лабиальным герпесом [3, 8, 16, 17]. В настоящее время нет единого мнения относительно идеальной продолжительности терапии, однако многие авторы отмечают, что продолжительность профилактического приема противовирусных средств должна учитывать длительность периода реэпителизации раны [3, 8, 16].

С учетом результатов исследования, а также данных литературы [2, 3, 8, 15, 16], протокол, эффективно снижающий вероятность рецидива лабиального герпеса после косметологических процедур, предполагает начало профилактического приема лекарственных средств за 2—3 дня до процедуры дермапигментации губ и дальнейший прием в течение 5 дней со дня процедуры, так как время реэпитализации раны после перманентного татуажа губ в среднем составляет 4—5 дней. Доза валацикловира должна составлять 500 мг 2 раза в сутки [14].

В тех случаях, когда профилактический прием противогерпетических препаратов не был заблаговременно осуществлен, в день процедуры может быть рекомендована импульсная схема приема в виде однодневного курса профилактики валацикловиром: по 2 г 2 раза в день с интервалом между приемами 12 ч [7].

Профилактику ВПГ-1, направленную на угнетение репликации вируса и предотвращение развития осложнений после травматичной процедуры дермапигментации, следует проводить с учетом частоты рецидивов в анамнезе пациента. Рекомендованные выше протоколы показаны в случаях, когда рецидивы ВПГ-1 отмечаются не чаще 6 раз в год [2, 15]. При обострениях герпетической инфекции чаще 6 раз в год длительность профилактической супрессивной терапии может составлять не менее года, так как доказано, что ежедневный прием препарата валацикловир в дозе 500 мг гарантирует отсутствие обострений [7, 13, 18].

Если у пациента наблюдается рецидив, несмотря на прием противовирусного препарата в профилактических дозах, необходимо применять лекарственное средство в лечебной дозировке [7, 9].

Заключение

По результатам проведенного исследования процедура дермапигментации (перманентного татуажа) губ вызывает реактивацию ВПГ-1 более чем в 39% случаев и тем самым увеличивает риск передачи ВПГ-1 здоровым людям. На этом основании наиболее оправдана противовирусная профилактика всем потребителям данной услуги. Профилактика рецидивов ВПГ-1 путем назначения противовирусных препаратов в адекватной дозировке позволяет реализовать персонализированный подход к профилактике, уменьшению проявлений и контролю над распространением вируса в человеческой популяции.

Участие авторов
Концепция и дизайн исследования, сбор и статистическая обработка материала, написание текста — Сажина А.О.
Работа с текстом рукописи — Устюжанин А.В.

Authors' contributions:
The concept and design of the study, collecting and interpreting the data, Drafting the Manuscript — Sazhina A.O.
Working with the text of the manuscript — Ustyuzhanin A.V.

Выражение признательности. Авторы выражают особую благодарность специалистам перманентного макияжа за помощь в проведении исследования Кире Исхаковой, Ирине Ткаченко, Алене Сузьминой, Татьяне Исуповой, Татьяне Эдель, Валерии Захаровой, Светлане Федотовой, Алисе Лапушкиной, Юлии Хабибулиной.

Expression of appreciation. The author expresses special gratitude to the permanent makeup specialists for their help in conducting the study: Kira Iskhakova, Irina Tkachenko, Alyona Suzmina, Tatyana Isupova, Tatyana Edel, Valeria Zakharova, Svetlana Fedotova, Alice Lapushkina, Yulia Khabibulina.

Исследование выполнено на личные средства авторского коллектива.
Авторы заявляют об отсутствии конфликта интересов.

The research was carried out at the personal expense of the author's team.
The authors declare no conflict of interest.

ЛИТЕРАТУРА/REFERENCES

1. *Об утверждении номенклатуры медицинских услуг*: приказ Министерства здравоохранения РФ от 13.10.2017 № 804н. Ссылка активна на 07.03.2024.
Ob utverzhdenii nomenklatury` medicinskix uslug: prikaz Ministerstva zdravooxraneniya RF ot 13 oktyabrya 2017 g. N 804n. Accessed Mar 7, 2024. (In Russ.). https://base.garant.ru/71805302/
2. *Вирус простого герпеса* // Всемирная организация здравоохранения. Ссылка активна на 07.03.2024.
Herpes simplex virus // World Health Organization. Accessed Mar 7, 2024 (In Russ.). https://www.who.int/ru/news-room/fact-sheets/detail/herpes-simplex-virus/
3. Guerra A, et al. Profilaxis antiherpética en intervenciones de dermoexfoliación facial. *Actas Dermo-Sifiliográficas*. 2005;96(8):479-497. https://doi.org/10.1016/S0001-7310(05)73120-3
4. Sacks SL, et al. HSV shedding. *Antiviral research*. 2004;63:S19-S26. https://doi.org/10.1016/j.antiviral.2004.06.004
5. Da Silva LM, et al. Herpes simplex virus type 1 shedding in the oral cavity of seropositive patients. *Oral diseases*. 2005;11(1):13-16. https://doi.org/10.1111/j.1601-0825.2004.01058.x
6. Hüfner K, et al. Fewer latent herpes simplex virus type 1 and cytotoxic T cells occur in the ophthalmic division than in the maxillary and mandibular divisions of the human trigeminal ganglion and nerve. *Journal of virology*. 2009;83(8):3696-3703. https://doi.org/10.1128/jvi.02464-08
7. Герпесвирусная инфекция как междисциплинарная проблема. *Клиническая дерматология и венерология*. 2015;14(4):69-78.
Herpes virus infection as an interdisciplinary problem. *Russian Journal of Clinical Dermatology and Venereology*. 2015;14(4):69-78. (In Russ.). https://doi.org/10.17116/klinderma201514469-78
8. Gilbert S, McBurney E. Use of valacyclovir for herpes simplex virus-1 (HSV-1) prophylaxis after facial resurfacing: A randomized clinical trial of dosing regimens. *Dermatologic surgery*. 2000;26(1):50-54. https://doi.org/10.1046/j.1524-4725.2000.99166.x
9. Vaghela D, et al. Guideline for the Management Herpes Simplex 1 and Cosmetic Interventions. *The Journal of clinical and aesthetic dermatology*. 2021;14(6)Suppl 1:S11. https://doi.org/10.1515/9783110245660.91
10. Thomas SL, Wheeler JG, Hall AJ. Case-control study of the effect of mechanical trauma on the risk of herpes zoster. *bmj*. 2004;328(7437):439. https://doi.org/10.1136/bmj.37991.511829.f7
11. Begolli Gerqari A, et al. Activation of herpes simplex infection after tattoo. *Acta Dermatovenerologica Croatica*. 2018;26(1):75-75.
12. Miller CS, Danaher RJ. Asymptomatic shedding of herpes simplex virus (HSV) in the oral cavity. *Oral Surgery, Oral Medicine, Oral Pathology, Oral Radiology, and Endodontology*. 2008;105(1):43-50. https://doi.org/10.1016/j.tripleo.2007.06.011
13. Pica F, Volpi A. Public awareness and knowledge of herpes labialis. *Journal of medical virology*. 2012;84(1):132-137. https://doi.org/10.1002/jmv.22233
14. *Простой герпес у взрослых*. Клинические рекомендации: утверждены Некоммерческим партнерством «Национальное научное общество инфекционистов» («ННОИ»). 2014.
Prostoi gerpes u vzroslykh. Klinicheskie rekomendatsii: utverzhdeny Nekommercheskoe partnerstvo «Natsional'noe nauchnoe obshchestvo infektsionistov» («NNOI»). 2014. (In Russ.).
15. Spruance SL, et al. High-dose, short-duration, early valacyclovir therapy for episodic treatment of cold sores: results of two randomized, placebo-controlled, multicenter studies. *Antimicrobial agents and chemotherapy*. 2003; 47(3):1072-1080. https://doi.org/10.1128/aac.47.3.1072-1080.2003
16. Bisaccia E, et al. Herpes simplex virus prophylaxis with famciclovir in patients undergoing aesthetic facial CO2 laser resurfacing. *Cutis*. 2003;72(4): 327-328.
17. Beeson WH, Rachel JD. Valacyclovir prophylaxis for herpes simplex virus infection or infection recurrence following laser skin resurfacing. *Dermatologic surgery*. 2002;28(4):331-336. https://doi.org/10.1097/00042728-200204000-00006
18. Baker D, et al. Valacyclovir for prevention of recurrent herpes labialis: 2 double-blind, placebo-controlled studies. *Cutis*. 2003;71(3):239-242.

Поступила в редакцию 24.04.2024
Received 24.04.2024
Принята к печати 24.11.2024
Accepted 24.11.2024