Клиническая дерматология и венерология
2025, Т. 24, № 1, с. 45–48
https://doi.org/10.17116/klinderma20252401145

Russian Journal of Clinical Dermatology and Venereology
2025, Vol. 24, No. 1, pp. 45–48
https://doi.org/10.17116/klinderma20252401145

Абсцедирующий подрывающий фолликулит и перифолликулит Гоффмана: клинический случай

© Н.В. КРАСНОВА[1], Г.Г. ГИМАЛИЕВА[1], И.В. КОЛЬЦОВА[1, 2]

[1]БУ «Республиканский кожно-венерологический диспансер» Минздрава Чувашии, Чебоксары, Россия;
[2]ФГБОУ ВО «Марийский государственный университет», Йошкар-Ола, Россия

РЕЗЮМЕ

Абсцедирующий подрывающий фолликулит и перифолликулит Гоффмана — редкое заболевание, характеризующееся хроническим воспалением фолликулов, образованием папул, пустул и келоидов на коже, приводящее к рубцовой алопеции. Этиология этого заболевания до конца не изучена, но считается, что оно связано с обструкцией волосяных фолликулов. Абсцедирующий подрывающий фолликулит и перифолликулит Гоффмана преимущественно затрагивает мужчин молодого возраста. Хронический характер и тяжесть заболевания существенно влияют на качество жизни больных, становясь причиной выраженного эстетического дискомфорта. Патогенез, клиническая картина имеют ряд схожих черт с заболеваниями волосистой части головы. В связи с этим требуется гистологическое подтверждение диагноза. Исследование редких клинических случаев в области дерматологии играет важную роль в повышении уровня профессиональных компетенций и обогащении практического опыта врачей. Рассматриваются клинический случай перифолликулита Гоффмана, его проявления, подход к диагностике и терапии. Современные методы лечения включают антибиотики, изотретиноин и хирургические вмешательства, биологические генно-инженерные препараты, но их эффективность в лечении этого заболевания часто ограниченна. Отсутствие алгоритмов, тактики, а также наличие разнообразных методов лечения заболевания оставляют данный вопрос открытым.

Ключевые слова: *подрывающий фолликулит, перифолликулит Гоффмана, изотретиноин, клинический случай, фолликулиты.*

ИНФОРМАЦИЯ ОБ АВТОРАХ:
Краснова Н.В. — https://orcid.org/0000-0002-4021-5116
Гималиева Г.Г. — https://orcid.org/0000-0002-4861-447X
Кольцова И.В. — https://orcid.org/0000-0003-2853-9000
Автор, ответственный за переписку: Краснова Н.В. — e-mail: rkvd@med.cap.ru

КАК ЦИТИРОВАТЬ:
Краснова Н.В., Гималиева Г.Г., Кольцова И.В. Абсцедирующий подрывающий фолликулит и перифолликулит Гоффмана: клинический случай. *Клиническая дерматология и венерология*. 2025;24(1):45–48. https://doi.org/10.17116/klinderma20252401145

Dissecting cellulitis of the scalp (Hoffman's disease): a clinical case

© N.V. KRASNOVA[1], G.G. GIMALIEVA[1], I.V. KOLTSOVA[1, 2]

[1]Republican Dermatovenerologic Dispensary of the Ministry of Health of Chuvashia, Cheboksary, Russia;
[2]Mari State University, Yoshkar-Ola, Russia

ABSTRACT

Dissecting cellulitis of the scalp (Hoffman's disease) is a rare disease characterized by chronic inflammation of the follicles, formation of papules, pustules and keloids on the skin leading to scarring alopecia. Etiology of this disease is not fully studied, but it is believed that this condition is associated with the hair follicles obstruction. Dissecting cellulitis of the scalp (Hoffman's disease) predominantly affects young men. Chronicity and severity of the disease significantly influence the quality of life of patients, causing pronounced aesthetic discomfort. Pathogenesis and clinical picture have a number of similarities with diseases of the scalp. Therefore, histological confirmation of the diagnosis is required. Study of rare clinical cases in the field of dermatology plays an important role in increasing the level of professional competence and enhancing the practical experience of doctors. The clinical case of Hoffman's disease, its manifestations, approach to diagnosis and therapy are considered. Modern treatment methods include antibiotics, isotretinoin and surgical interventions, genetically engineered biological drugs, but their effectiveness in treating this disease is often limited. The lack of algorithms, tactics, as well as the availability of various methods of the disease's treatment leave this question open.

Keywords: *dissecting cellulitis of the scalp, Hoffman's disease, isotretinoin, clinical case, folliculitis.*

INFORMATION ABOUT THE AUTHORS:
Krasnova N.V. — https://orcid.org/0000-0002-4021-5116
Gimalieva G.G. — https://orcid.org/0000-0002-4861-447X
Koltsova I.V. — https://orcid.org/0000-0003-2853-9000
Corresponding author: Krasnova N.V. — e-mail: rkvd@med.cap.ru

TO CITE THIS ARTICLE:
Krasnova NV, Gimalieva GG, Koltsova IV. Dissecting cellulitis of the scalp (Hoffman's disease): a clinical case. *Russian Journal of Clinical Dermatology and Venereology*. 2025;24(1):45–48. (In Russ.). https://doi.org/10.17116/klinderma20252401145

Введение

Абсцедирующий подрывающий фолликулит и перифолликулит Гоффмана (АПФПГ), также известный как *Perifolliculitis capitis abscedens et suffodiens*, представляет собой хроническое воспалительное заболевание, поражающее преимущественно кожу головы [1, 2]. Это состояние впервые описано в 1903 г. Л. Спитцером на примере 25-летнего мужчины с множеством пустул и узлов на затылке размером с лесной орех, выделяющих гной при надавливании и образующих свищевые ходы [1].

Дальнейшие исследования, в частности работы Э. Гоффмана, привели к пересмотру нозологии, и он предложил переименовать заболевание в «абсцедирующий и подрывающий перифолликулит головы», что уточнило его классификацию в системе кожных заболеваний [1]. Заболевание затрагивает весь волосяной фолликул и перифолликулярные ткани, приводя пациентов к необратимому выпадению волос с образованием рубцов [1—3]. Перифолликулит Гоффмана относят к триаде фолликулярной окклюзии наряду с конглобатными акне, гнойным гидраденитом и пилонидальным синусом за общий патогенез [2—5]. Патогенетический механизм включает фолликулярный гиперкератоз, фолликулярную окклюзию, подрыв с присоединением инфекции и последующим образованием фистул, абсцессов [4—6].

Фолликулиты с поражением волосистой части головы — распространенные заболевания с разнообразными причинами, включая инфекционные и неинфекционные факторы. Диагностика подрывающего фолликулита Гоффмана — это сложный процесс, требующий внимательного анализа и дифференцирования с другими заболеваниями волосистой части головы. Фиброзирующий фолликулит (акнекелоид) чаще встречается у молодых мужчин в затылочной области с переходом на заднюю часть шеи, начинается с появления мелких фолликулярных папул/пустул, сгруппированных в полосы, располагающиеся параллельно. При слиянии полос образуется единый келоидный конгломерат. Отличительным признаком фиброзирующего фолликулита является отсутствие абсцессов и фистульных ходов [5, 6]. Клиническая картина нейтрофильного фолликулита, или болезни Кенко, подразумевает наличие одиночного очага рубцовой алопеции. Размер очага постепенно увеличивается за счет новых пустул и папул, появляющихся по периферии. В очаге — наличие «пучковых» волос, выходящих по 8—15 волос из фолликулярного отверстия и похожих на кукольные волосы [6, 7]. Грибковое поражение волосистой части головы, наоборот, характеризуется положительной культурой мицелия, без воспалительных проявлений. Эрозивно-пустулезный дерматоз кожи волосистой части головы встречается у пожилых женщин в виде бляшки с плотной коркой. При вскрытии корки обнажается эрозивная поверхность с вялыми пустулами, склонными к слиянию и формированию рубцовой алопеции. Существуют другие состояния, которые могут имитировать подрывающий фолликулит Гоффмана, такие как злокачественные пролиферирующие пилярные (волосяные) кисты, псевдопеладa, некротические акне, муцинозная алопеция [6, 7].

Из-за разнообразных форм диагностика и классификация фолликулитов сложна и требует гистологического подтверждения. АПФПГ имеет гистопатологические особенности, отличающие его от других фолликулярных заболеваний. При перфорантном фолликулите наблюдают бессимптомные фолликулярные папулы цвета кожи или эритематозные фолликулярные папулы с центральной кератической пробкой, что часто связано с системными заболеваниями, болезнью почек, сахарным диабетом [7]. Эозинофильный фолликулит, особенно у ВИЧ-инфицированных лиц, имеет перифолликулярные инфильтраты лимфоцитов и эозинофилов, спонгиоз фолликулярного эпителия и воспаление, сосредоточенное на уровне фолликулярного перешейка и сального протока [7, 8].

Течение АПФПГ длительное, иногда процесс спонтанно разрешается с образованием рубцов, включая келоидные. В некоторых случаях инфекционные агенты могут привести к развитию синдрома токсического шока [9]. Лечение пациентов с АПФПГ до сих пор исследуется из-за разнообразия методов лечения и низкой их доказательности. На данный момент терапия остается эмпирической и неспецифической. Цель лечения — снизить воспаление в волосяных фолликулах и остановить рубцевание кожи волосистой части головы. Согласно алгоритму лечения этого заболевания, первая линия терапии основывается на применении топических ретиноидов [10], вторая — на применении антибактериальных препаратов и системной терапии изотретиноином. При инверсных акне и АПФПГ легкой степени тяжести часто рекомендуется применение доксициклина или миноциклина в качестве первой линии терапии [11]. Возможно, преимущества этих препаратов заключаются в их противовоспалительном действии, что делает их особенно эффективными в лечении данных заболеваний. Согласно алгоритмам, первой линией лечения АПФПГ также был изотретиноин в комплексе с антибиотиками [8, 10]. Применение изотретиноина в лечении АПФПГ имеет научное обоснование [4—6, 9—10]. Изотретиноин обладает себостатическим свойством, способен модулировать иммунные реакции и дает противовоспалительный эффект. Этот препарат широко используется для лечения различных дерматологических заболеваний, включая фолликулиты.

Третьей линией лечения АПФПГ являются малые дозы глюкокортикоидов и другое — хирургическое лечение и генно-инженерные биологические

препараты. Описаны хирургические методы лечения в виде поэтапной резекции хронических очагов с последующей трансплантацией кожи [12]. Использование такого метода возможно при неэффективности топической или системной терапии. Вопросы последующей реабилитации, приживаемости трансплантата остаются спорными. Генно-инженерные биологические препараты могут успешно применяться, но это находится на стадии исследований.

Исходя из вышесказанного, описание клинического случая АПФПГ является актуальным.

Клинический случай

Пациент *P.*, 1997 года рождения, обратился с жалобой на болезненные высыпания в области волосистой части головы. Со слов пациента, болеет около полугода. Наблюдался у хирурга в частном медицинском центре, заключений о проводимой терапии на руках нет. На фоне лечения клинического эффекта не наблюдал. В связи с прогрессированием процесса в декабре 2023 г. впервые обратился в БУ «РКВД» Минздрава Чувашии за консультацией.

На момент обращения кожный патологический процесс носил локальный характер на коже затылочной области волосистой части головы. Представлен воспалительными папулами, пустулами размером 2—4 мм с пронизанным в центре волосом, узлами диаметром до 0,5 см с гнойным отделяемым и серозно-гнойными корками на поверхности **(рис. 1)**. Вне очагов кожные покровы физиологической окраски, без высыпаний. Ногтевые пластинки кистей не изменены. Дермографизм красный, нестойкий.

Анамнез по кожным заболеваниям не отягощен. Без соматической патологии. Согласно биохимическому анализу крови, клинические показатели в пределах референсных значений. В амбулаторных условиях взят биоптат кожи. Данные патогистологического исследования: гранулирующее воспаление в глубоких слоях дермы, где в сетчатом слое дермы определяется часть полостного образования со скоплением частично выщелоченных эритроцитов с участком разрастания грануляционной ткани в более глубоких слоях.

С учетом клинической картины, данных гистологического исследования установлен диагноз: АПФПГ.

Патогенетического лечения АПФПГ пока не существует. Однако есть данные об успешном применении изотретиноина. В нашем случае применение изотретиноина LIDOSE[1] (*Акнекутан*) является наиболее оптимальным вариантом. Рекомендуемая дозировка изотретиноина для лечения фолликулита Гоффмана составляет 0,4 мг/кг с курсовой суммарной дозой 120 мг/кг не менее 32 нед.



Рис. 1. **Пациент *P.*, поражение волосистой части головы на момент обращения.**

Fig. 1. **Patient *R.*, lesion of the scalp at the time of presentation.**

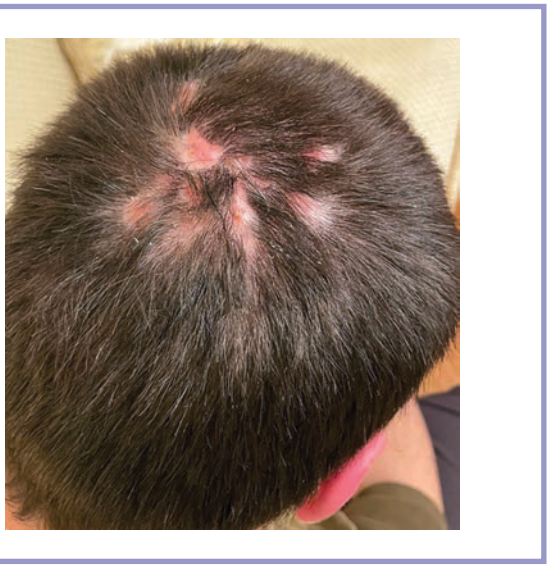

Рис. 2. **Пациент *P.*, состояние кожи волосистой части головы на фоне лечения изотретиноином. Курсовая доза 120 мг/кг еще не достигнута.**

Fig. 2. **Patient *R.*, condition of the scalp's skin on treatment with isotretinoin. Course dose of 120 mg/kg has not yet been reached.**

Такой режим лечения приносит быстрое улучшение состояния с минимальным риском побочных эффектов. Побочные эффекты в виде сухости кожи минимизировались кремом *Перфэктоин*.

На фоне лечения отмечается положительная динамика клинической картины в виде разрешения папул и пустул, а также отсутствия новых воспалитель-

[1] В Бельгии препарат зарегистрирован под торговым названием Isosupra Lidose и производится компанией «Laboratories SMB S.A.».

ных элементов **(рис. 2)**. Лечение изотретиноином продолжается до набора кумулятивной дозы 120 мг/кг.

Заключение

Представленный клинический случай АПФПГ интересен практикующим врачам. Редкость, хроническое течение заболевания, образование рубцов, приводящее к снижению качества жизни пациентов, а также отсутствие протоколов лечения дают повод для дальнейшего обсуждения и поиска оптимального лечения.

Авторы заявляют об отсутствии конфликта интересов.
The authors declare no conflict of interest.

ЛИТЕРАТУРА/REFERENCES

1. Spitzer L. Dermatits folliculais capitis et perifolliculitis conglobata. *Derma tol Ztchr*. 1903;10:109.
2. Hoffman E. Perifolliculitis capitis abscedens et suffodiens. *Dermatol Ztchr*. 1908;15:122-123.
3. Plewig G, Steger M. *Acne inversa (alias acne triad, acne tetrad or hidradenitis suppurativa)*. In: Acne and Related Disorders: International Symposium Proceedings. R Marks, G Plewig, eds. London: Taylor & Francis; 1990: 345-357.
4. Краснова Н.В., Гималиева Г.Г., Алексеева И.В., Кольцова И.В. Гнойный гидраденит: клинический случай. *Клиническая дерматология и венерология*. 2024;23(5):542-545.
Krasnova NV, Gimalieva GG, Alekseeva IV, Koltsova IV. Hidradenitis suppurativa: a clinical case. *Russian Journal of Clinical Dermatology and Venereology*. 2024;23(5):542-545. (In Russ.).
https://doi.org/10.17116/klinderma202423051542
5. Дрождина М.Б., Бобро В.А. Подрывающий фолликулит Гоффмана — состояние проблемы, подходы к терапии, демонстрация клинических случаев. *Вестник дерматологии и венерологии*. 2020;97(2):35-43
Drozhdina MB, Bobro VA. Hoffman's Recalcitrant Dissecting Folliculitis — State of the Problem, Approach to Therapy, Demonstration of Clinical Cases. *Vestnik Dermatologii i Venerologii*. 2020;97(2):35-43. (In Russ.).
https://doi.org/10.25208/vdv1139
6. Сорокина Е.В., Владимирова Е.В., Масюкова С.А., Ахматова Н.К., Бишева И.В. Значение дифференциальной диагностики при выборе тактики лечения фолликулитов волосистой части головы. *Клиническая дерматология и венерология*. 2020;19(3):382-391.
Sorokina EV, Vladimirova EV, Masyukova SA, Akhmatova NK, Bisheva IV. The importance of differential diagnosis when choosing tactics for treating folliculitis of the scalp. *Russian Journal of Clinical Dermatology and Venereology*. 2020;19(3):382-391. (In Russ.).
https://doi.org/10.17116/klinderma202019021193
7. Lugovic-Mihic L, Barisic F, Bulat V, Buljan M, Situm M, Bradic L, et al. Differential diagnosis of the scalp hair folliculitis. *Acta Clinica Croatica*. 2011;50(3):395-402.
8. Yu Y, Ding X, Guo F, Sun X, Li X. Perifolliculitis capitis abscedens et suffodiens treatment with tumor necrosis factor inhibitors and baricitinib: A case report and literature review. *Frontiers in Medicine*. 2023;10:1-8.
https://doi.org/10.3389/fmed.2023.1132574
9. Головач Н.А., Маслевская Л.А., Шилин Р.Р., Косорукова С.А. *Опыт лечения абсцедирующего подрывающего фолликулита и перифолликулита Гоффмана*. Тезисы XXXII научно-практической конференции «Рахмановские чтения. Дерматология в России». 2015;4(S1)82:36.
Golovach NA, Maslevskaya LA, Shilin RR, Kosorukova SA. *Experience in the treatment of abscessing undermining folliculitis and Hoffman's perifolliculitis*. Abstracts of the XXXII scientific and practical conference "Rakhmanov readings. Dermatology in Russia". 2015;4(S1)82:36. (In Russ.).
10. *Лечение определенных видов алопеций у афроамериканцев*. Редактор Боханна П. Пер. Гаджигороевой А.Г. М.: ГЭОТАР-Медиа; 2020:144-172.
Treatment of certain types of alopecia in african americans. Bouhanna P, ed. Translated by Gadzhigoroyeva AG. M.: GEOTAR-Media; 2020:144-172. (In Russ.).
11. Loesch A, Ferenczi K, Chang M. Dissecting Cellulitis Mimicking Kerion in a Nine-Year-Old Male. *JAAD Case Reports*. 2024;54(2):73-76.
https://doi.org/10.1016/j.jdcr.2024.10.005
12. Шубина А.С., Уфимцева М.А., Чернядьев С.А., Ушаков А.А., Бочкарев Ю.М. Междисциплинарное ведение пациентов с абсцедирующим подрывающим фолликулитом и перифолликулитом Гоффмана. *Уральский медицинский журнал*. 2018;5(160):134-144.
Shubina AS, Ufimtseva MA, Chernyad'ev SA, Ushakov AA, Bochkarev YuM. Interdisciplinary management of patients with abscessed undermining folliculitis and Hoffman's perifolliculitis. *Ural'skij meditsinskij zhurnal*. 2018;5(160):134-144. (In Russ.).

Поступила в редакцию 14.01.2025
Received 14.01.2025
Принята к печати 22.01.2025
Accepted 22.01.2025