Клиническая дерматология и венерология
2024, Т. 23, № 5, с. 581–590
https://doi.org/10.17116/klinderma202423051581

Russian Journal of Clinical Dermatology and Venereology
2024, Vol. 23, No. 5, pp. 581–590
https://doi.org/10.17116/klinderma202423051581

Первое описание случаев поверхностных микозов, вызванных устойчивым к аллиаминам (тербинафину) «индийским» видом дерматомицетов — *Trichophyton indotineae*, в Российской дерматовенерологической практике

© А.Е. ГУЩИН[1, 2], И.В. РОМАНОВА[1], Л.А. ИЛЬИН[1], Н.Н. ПОТЕКАЕВ[1, 3]

[1]ГБУЗ «Московский научно-практический центр дерматовенерологии и косметологии Департамента здравоохранения г. Москвы», Москва, Россия;
[2]ООО «НекстБио», Москва, Россия;
[3]ФГАОУ ВО «Российский национальный исследовательский медицинский университет им. Н.И. Пирогова», Москва, Россия

РЕЗЮМЕ

Актуальность. *Trichophyton indotineae* — новый вид дерматофитов, вызывающий стойкий к лечению поверхностный микоз кожи. Первые упоминания *T. indotineae* поступили из Индии. В настоящее время возбудитель распространился во многих частях мира и быстро становится глобальной проблемой здравоохранения. Точная идентификация *T. indotineae* требует сложных микологических исследований, которые выходят за рамки рутинного микробиологического тестирования.

Материал и методы. Для диагностики дерматомикозов и видовой идентификации грибов использовали рутинные лабораторные методы — КОН-микроскопию, микологический посев, а также молекулярно-биологические методы исследования.

Результаты и выводы. Появление и широкое распространение *T. indotineae* значительно изменило во всем мире классический подход к ведению пациентов с дерматофитией. Представлены 2 клинических наблюдения — первое в Российской Федерации подробное описание поражений кожи с генетическим подтверждением принадлежности возбудителя к виду *T. indotineae* и наличием у него мутации устойчивости к аллиламинам — Phe397Leu в гене, кодирующем скваленэпоксидазу. У пациентов отмечен длительно существующий (более 2 лет) патологически процесс, который не поддавался терапии различными вариантами стандартных схем лечения как топическими, так и системными препаратами.

Дальнейшее развитие молекулярной диагностики с видовой идентификацией *T. indotineae* и выявлением мутаций в SQLE должно стать одним из приоритетных направлений в отечественной медицинской микологии с учетом все большего распространения резистентных штаммов во всем мире.

Ключевые слова: *Trichophyton indotineae, индийский штамм, итраконазол, мутации устойчивости.*

ИНФОРМАЦИЯ ОБ АВТОРАХ:
Гущин А.Е. — https://orcid.org/0000-0002-0399-1167
Романова И.В. — https://orcid.org/0000-0001-9702-4655
Ильин Л.А. — https://orcid.org/0009-0006-3264-9535
Потекаев Н.Н. — https://orcid.org/0000-0002-9578-5490
Автор, ответственный за переписку: Гущин А.Е. — aguschin1965@mail.ru

КАК ЦИТИРОВАТЬ:
Гущин А.Е., Романова И.В., Ильин Л.А., Потекаев Н.Н. Первое описание случаев поверхностных микозов, вызванных устойчивым к аллиаминам (тербинафину) «индийским» видом дерматомицетов — *Trichophyton indotineae*, в Российской дерматовенерологической практике. *Клиническая дерматология и венерология.* 2024;23(5):581–590. https://doi.org/10.17116/klinderma202423051581

First description of cases of superficial mycoses caused by the resistant to allylamines (terbinafine) «Indian» species of dermatophytes — Trichophyton indotineae, in Russian dermatovenereological practice

© A.E. GUSCHIN[1, 2], I.V. ROMANOVA[1], L.A. ILYIN[1], N.N. POTEKAEV[1, 3]

[1]Moscow Scientific and Practical Center of Dermatovenereology and Cosmetology, Moscow, Russia;
[2]NextBio Ltd, Moscow, Russia;
[3]Pirogov Russian National Research Medical University, Moscow, Russia

ABSTRACT

Background. *Trichophyton indotineae* appeared as a new type of dermatophytes causing treatment-resistant skin infections. The first mentions of *T. indotineae* came from India. Currently, the causative agent has spread in many parts of the world and is rapidly becoming a global healthcare problem. The precise identification of *T. indotineae* requires complex mycological examinations that transcend routine microbiological testing.

Material and methods. Routine laboratory methods, namely KOH microscopy, mycological culture, as well as molecular biological investigation methods were used for the diagnosis of dermatomycoses and species-level identification of fungi.

Results and conclusions. The appearance and prevalence of *T. indotineae* has significantly changed the classical approach to the management of patients with dermatomycosis worldwide. Two clinical observations, namely the first in the Russian Federation description of the skin lesions

with genetic confirmation of the causative agent's belonging to *T. indotineae* species and its resistant mutation to allylamines — Phe397Leu in the gene encoding squalene epoxidase, have been presented.
Patients had a long-term (more than 2 years) pathological process that did not respond to therapy with various options of standard treatment regimens by both topical and systemic drugs.
Further development of molecular diagnosis with species-level identification of *T. indotineae* and detection of mutations in SQLE should be one of the priority directions in domestic medical mycology, considering the increasing prevalence of resistant strains worldwide.

Keywords: *Trichophyton indotineae, Indian strain, itraconazole, resistant mutations.*

INFORMATION ABOUT THE AUTHORS:
Guschin A.E. — https://orcid.org/0000-0002-0399-1167
Romanova I.V. — https://orcid.org/0000-0001-9702-4655
Ilyin L.A. — https://orcid.org/0009-0006-3264-9535
Potekaev N.N. — https://orcid.org/0000-0002-9578-5490
Corresponding author: Guschin A.E. — aguschin1965@mail.ru

TO CITE THIS ARTICLE:
Guschin AE, Romanova IV, Ilyin LA, Potekaev NN. First description of cases of superficial mycoses caused by the resistant to allylamines (terbinafine) «Indian» species of dermatophytes — *Trichophyton indotineae*, in Russian dermatovenereological practice. *Russian Journal of Clinical Dermatology and Venereology*. 2024;23(5):581–590. (In Russ.). https://doi.org/10.17116/klinderma202423051581

Введение

Поверхностные микозы кожи и ее придатков — глобальная проблема, от 20 до 25% населения земного шара сталкиваются с поражениями волосистой части головы, гладкой кожи и ногтей, вызываемыми грибами дерматомицетами, относящимися к родам *Trichophyton, Microsporum, Epidermophyton* [1].

Наиболее распространенными возбудителями поверхностных микозов являются грибы рода *Trichophyton*, среди которых ключевое клиническое значение имеют *T. rubrum*, различные генетические варианты, входящие в *T. mentagrophytes complex, T. interdigitale* и *T. tonsurans* [2].

Препаратами первой линии для лечения трихофитий являются аллиламины, главным образом тербинафин, которые блокируют первый этап синтеза эргостерола — одного из ключевых компонентов клеточной стенки грибов, а именно превращение сквалена в ланостерол с помощью фермента скваленэпоксидазы (SQLE), кодируемой геном *erg1* [3]. В качестве альтернативного варианта применяют препараты азолового (триазолового) ряда, основным из которых является итраконазол [4]. Азолы блокируют второй этап синтеза эргостерола — деметилирование ланостерола, воздействуя на цитохром-P450-зависимый фермент lanosterol-14α-demethylase, кодируемый геном *erg11* [5]. Прекращение синтеза эргостерола на обоих уровнях и накопление его предшественников приводят к гибели клеток грибов.

В зависимости от локализации, площади поражения и выраженности патологического процесса лечение проводится системными и/или топическими антимикотическими препаратами. При значительных поражениях наибольший эффект терапии достигается применением комбинированных схем лечения системными и топическими формами антимикотических препаратов разных фармакологических групп [6].

Стандартная дозировка пероральной формы тербинафина для лечения при трихофитиях гладкой кожи туловища составляет 250 мг/сут с продолжительностью лечения 4—6 нед [7], пероральной формы итраконазола — 100 мг/сут в течение 2—4 нед. Предпочтительность тербинафина в качестве препарата первой линии по сравнению с итраконазолом и другими азолами обусловлена наличием у последних более высокой частоты побочных эффектов, связанных с взаимодействием не только с цитохром-P450-зависимыми ферментами грибов, но и с их гомологами в гепатоцитах человека, что требует постоянного биохимического контроля в отношении пациента до и во время терапии [5].

В последние годы наибольшую тревогу во всем мире вызывает появление и повсеместное распространение устойчивого к аллиламинам (тербинафину) так называемого индийского варианта *Trichophyton*, который первоначально (до 2019 г.) классифицировался как *Trichophyton mentagrophytes* ITS-вариант VIII и сравнительно недавно (2020 г.) был определен как самостоятельная таксономическая единица — вид *Trichophyton indotineae* [8]. На этом фоне в Индии обозначилась выраженная тенденция, когда штаммы вида *T. mentagrophytes complex* постепенно вытесняют ранее преобладавший вид — *T. rubrum* [9]. В некоторых регионах Индии доля *T. mentagrophytes complex* в настоящее время достигает 75,9—77,5% [10], а среди пациентов с tinea cruris, tinea corporis и tinea faciei до 92,62% изолятов относятся к *T. mentagrophytes complex* [11].

Как теперь выясняется, значительная доля штаммов *T. mentagrophytes complex* является высокорезистентной с видом *T. indotineae*, что с учетом населения страны, его активного перемещения влияет и на общую заболеваемость не только в соседних ре-

гионах, но и в мире в целом [12]. Благодаря миграционным процессам из эндемичных для *T. indotineae* регионов Юго-Восточной Азии и Ближнего Востока «индийский» вариант проникает во все регионы мира и на данный момент зарегистрирован во многих странах Европейского континента, странах Северной и Южной Америки, Африки [13].

Высокая резистентность к терибинафину обусловлена наличием точечных мутаций в гене *erg1*, кодирующем SQLE, приводящих к аминокислотным заменам, что в итоге нарушает связывание аллиламинов с активным центром фермента и его блокировку. В результате минимальная ингибирующая концентрация тербинафина может увеличиваться тысячекратно, делая безрезультатным его применение у пациентов с мутантными штаммами. Описано более десятка мутаций в SQLE, ключевыми среди которых являются замена фенилаланина в положении 397 на лейцин (Phe397Leu) и замена лейцина в положении 393 на серин (Leu393Ser) [14, 15].

Первое сообщение в возможном случае инфицирования *T. indotineae* в РФ опубликовано в 2017 г. Сообщалось о случае обращения пациентки с жалобами и клинической картиной поверхностного микоза и случае культурального выявления штамма, идентифицированного как «*Trichophyton mentagrophytes* экзотического генотипа» [16]. Краткое описание клинических признаков, результатов микологического посева с определением чувствительности к основным антимикотикам, эпидемиологический анамнез и филогенетический анализ ITS-гена полученного изолята позволяют с высокой долей уверенности говорить именно о *T. indotineae*. Однако тогда в мировую практику еще не была внедрена новая классификация, и авторы не проанализировали последовательность гена *erg1* на предмет наличия мутаций устойчивости к аллиламинам.

Приводим 2 клинических наблюдения, характеризующих особенности клинического течения дерматомикоза, вызванного *T. indotineae*, и ответ на разные варианты лечения, а также генетические маркеры устойчивости к тербинафину.

Материал и методы

Для диагностики дерматомикозов и видовой идентификации грибов использовали рутинные лабораторные методы — КОН-микроскопию, микологический посев, а также молекулярно-биологические методы исследования, методики которых подробно описаны в [17]. Для выявления и идентификации ДНК *T. mentagrophytes complex* применяли набор реагентов ПЦР-РВ *АмплиПрайм Дерматофиты* (*Trichophyton*, *Epidermophyton*, *Microsporum*) (РУ №РЗН 2023/19905 от 29.03.2023 (ООО «НекстБио», Москва, Россия). Идентификацию *T. indotineae* проводили на основе результатов секвенирования фрагмента гена *ITS* и филогенетического анализа. Определение мутаций устойчивости к аллиламинам в гене *erg1* SQLE проводили согласно [18].

Результаты

Клиническое наблюдение 1. Пациент *П.* (табл. 1)

Мужчина 25 лет в ноябре 2022 г. впервые обратился в филиал «Люблинский» МНПЦДК за медицинской помощью. Пациент жаловался на высыпания на коже в области ягодиц, которые, со слов больного, беспокоили его с августа 2022 г.

На основании клинической картины и результатов микроскопического исследования (обнаружения мицелия грибов) поставлен диагноз: микоз гладкой кожи. Рекомендована системная и топическая антимикотическая терапия: тербинафин перорально 250 мг/сут+тербинафин крем 2 раза в сутки, 4 нед. Положительная динамика от лечения отсутствовала. В декабре 2022 г. пациенту назначена схема терапии: итраконазол перорально 200 мг/сут+сертаконазол крем 2 раза в сутки, 1 нед, что сопровождалось лишь незначительным улучшением со стороны кожного процесса.

После неудач терапии в период с января по декабрь 2023 г. пациент неоднократно обращался в частные медицинские центры, где, с его слов, ему также назначали различные схемы лечения, однако без какого-либо улучшения.

При повторном обращении в декабре 2023 г. в филиал «Люблинский» клиническая картина выглядела следующим образом **(рис. 1)**: патологический кожный процесс носил ограниченный подостровоспалительный характер, с локализацией на коже левой ягодицы, представленный очагом эритемы розово-красного цвета, округлой формы, диаметром 10—15 см, с четкими границами, по периферии валик, возвышающийся над поверхностью, мелкопластинчатое шелушение с умеренным зудом.

Биологический материал пациента был направлен на микроскопическое и микологическое культуральное исследования. При микроскопическом исследовании мицелий и споры патогенного гриба не обнаружены; при микологическом посеве рост культуры грибов отсутствовал. В феврале 2024 г. больному проведено исследование методом ПЦР-РВ *АмплиПрайм Дерматофиты*, в результате которого выявлена ДНК *T. mentagrophytes complex*. С учетом анамнеза пациента и предыдущих рецидивов инфекции после проведенных курсов лечения выполнено расширенное молекулярно-биологическое исследование ДНК *T. mentagrophytes complex* с секвенированием фрагмента гена *ITS* и филогенетическим анализом, при котором установлена при-

Таблица 1. **Хронология лечебно-диагностических мероприятий пациента *П.***

Table 1. **Chronology of the diagnostic and therapeutic activities of patient *P.***

Дата обращения в МНПЦДК	Результат лабораторного исследования	Протокол лечения	Клинический эффект	Лабораторный контроль
Ноябрь 2022 г.	Микроскопия *положит.*	Тербинафин *per os* 250 мг/сут, тербинафин крем 2 раза в сутки. Курс 4 нед	Нет	Не проводился
Декабрь 2022 г.	Не проводилось	Итраконазол *per os* 200 мг/сут, сертаконазол крем 2 раза в сутки. Курс 1 нед	Незначительный	Не проводился
Обращения в другие медицинские центры, разные варианты антимикотической терапии				
Декабрь 2023 г. **(см. рис. 1)**	Микроскопия *отрицат.* Посев *отрицат.*	—	—	—
Февраль 2024 г.	ПЦР-РВ *положит.* (ДНК *T. mentagrophytes complex*), ITS=*T. indotineae,* SQLE=Phe397Leu	Итраконазол *per os* 400 мг/сут, серно-салициловая мазь 2% 1 раз в сутки, сертаконазол крем 1 раз в сутки. Курс 8 нед	Есть **(см. рис. 2)**	ПЦР-РВ *отрицат.*

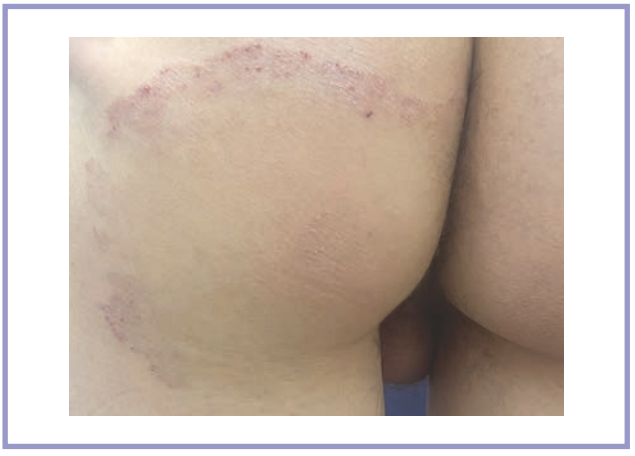

Рис. 1. **Пациент *П.* до лечения.**

Fig. 1. **Patient *P.* before treatment.**

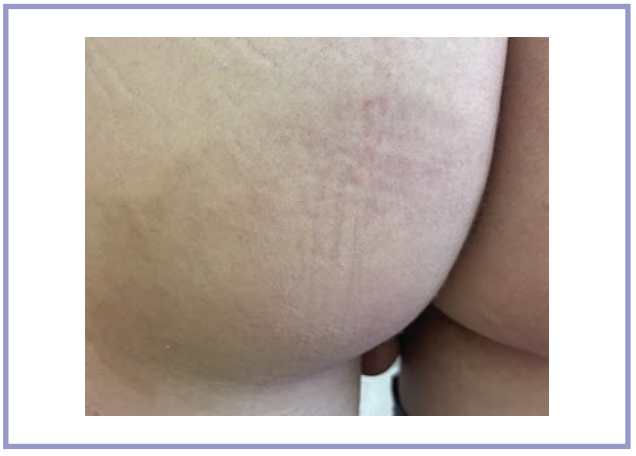

Рис. 2. **Пациент *П.* после лечения.**

Fig. 2. **Patient *P.* after treatment.**

надлежность изолята к виду *T. indotineae*. Параллельно проведено секвенирование фрагмента гена *erg1*, в результате чего установлена нуклеотидная мутация, приводящая к аминокислотной замене Phe397Leu. Учитывая отсутствие эффекта от терапии тербинафином и коротким курсом итраконазола, а также международный опыт по ведению пациентов с *T. indotineae*, принято решение о назначении итраконазола *per os* 400 мг/сут под контролем биохимического анализа крови параллельно с наружными препаратами: 2% серно-салициловая мазь 1 раз в сутки и сертаконазол крем 1 раз в сутки, 4 нед. Повторная явка была назначена по окончании курса, однако пациент смог явиться на прием только через 2 мес, продолжая принимать итраконазол. В итоге общий курс системной терапии итраконазолом составил 8 нед. При контрольном осмотре по окончании лечения отмечен выраженный положительный клинический эффект с сохранением незначительной послевоспалительной гиперпигментации **(рис. 2)**. Лабораторный контроль методом ПЦР-РВ подтвердил отсутствие ДНК трихофитона.

Клиническое наблюдение 2. Пациент *К.* (табл. 2)

На прием в филиал «Люблинский» МНПЦДК в октябре 2022 г. обратился мужчина 38 лет с жалобой на кожные высыпания в паховой области. Считает себя больным ориентировочно с сентября 2022 г. Проведено микроскопическое исследование с очагов поражений, мицелий и споры патогенного гриба не обнаружены. Культуральное исследование не проводили. С учетом клинической картины рекомендован крем бетаметазон+гентамицин+клотримазол 2 раза в сутки, 10 дней, однако положительной динамики от проведенного лечения не последовало.

Таблица 2. **Хронология обращений и лечебно-диагностических мероприятий пациента *К.* в МНПЦДК**

Table 2. **Chronology of the encounters and diagnostic and therapeutic activities of patient *K.* in the Moscow Scientific and Practical Center of Dermatovenereology and Cosmetology (MSPCDC)**

Дата обращения	Результат лабораторного исследования	Схема лечения	Клинический эффект	Лабораторный контроль
Октябрь 2022 г.	Микроскопия *отрицат.*	Крем бетаметазон+ гентамицин+ клотримазол 2 раза в сутки. Курс 10 дней	Отсутствовал	Не проводился
Ноябрь 2022 г.	Микроскопия *положит.*	Итраконазол *per os* 200 мг/сут, крем клотримазол 2 раза в сутки. Курс 2 нед	Незначительный	Не проводился
Июнь 2023 г. **(см. рис. 3, 4)**	Посев *положит.* (*Trychophyton mentagrophytes var gypseum*)	Тербинафин 250 мг/сут, повидон-йод раствор 1 раз в сутки, 2% серно-салициловая мазь 1 раз в сутки, нафтифин крем 2 раза в сутки. Курс 4 нед	Отсутствовал	Не проводился
Август 2023 г.	Не проводилось	Гризеофульвин *per os* 1000 мг/сут, крем сертаконазол 2 раза в сутки. Курс 4 нед	Отсутствовал	Не проводился
Ноябрь 2023 г.	ПЦР-РВ *положит.* (ДНК *T. mentagrophytes complex*), ITS=*T. indotineae,* SQLE=Phe397Leu	Итраконазол *per os* 400 мг/сут, сертаконазол крем 2 раза в сутки. Курс 4 нед	Положительная динамика на фоне терапии **(см. рис. 5)**, после окончания терапии **(см. рис. 6)**. Рецидив через 4 нед после окончания терапии	Микроскопия *отрицат.*, ПЦР-РВ *положит.*
Апрель 2024 г.	ПЦР-РВ *положит.*	Итраконазол 500 мг/сут. Курс 4 нед	Положительная динамика после окончания терапии **(см. рис. 7)**	Микроскопия *отрицат.*, ПЦР-РВ *положит.*
Август 2024 г. Рецидив **(рис. 8)**	ПЦР-РВ *положит.*	?		

На следующем приеме в ноябре 2022 г. пациент повторно обследован на патогенные грибы микроскопическим методом, на этот раз результат положительный (обнаружены мицелий и споры грибов). Под контролем биохимического анализа крови пациенту рекомендовано: итраконазол *per os* 200 мг/сут+клотримазол крем 2 раза в сутки, 2 нед. Со слов пациента, динамики от лечения не было, на контрольный прием для оценки состояния патологического процесса врачом-дерматовенерологом он не явился.

В июне 2023 г. больной вновь обратился филиал «Люблинский», за это время им отмечено увеличение области поражения с переходом на кожу бедер и нижней трети живота **(рис. 3, 4)**. При осмотре патологический процесс носит распространенный подостровоспалительный характер, локализуется на коже паховой области с переходом на кожу внутренней поверхности бедер, живота, левого бедра. Представлен эритемой с четкими границами, розово-красного цвета и валиком инфильтрации по периферии, неправильной формы. Центральная часть очагов более светлой окраски. На поверхности мелкопластинчатое шелушение. Видимые слизистые оболочки без патологических изменений. Ногтевые пластины кистей и стоп не изменены. Взят материал для микологического посева, в результате которого выявлен *Trychophyton mentagrophytes var gypseum*. Рекомендована терапия, которую пациент фактически начал осуществлять с июля 2023 г., включавшая одновременный курс препаратов: тербинафин *per os* 250 мг 1 раз в сутки, повидон-йод раствор 1 раз в сутки, 2% серно-салициловая мазь 1 раз в сутки, нафтифин крем 2 раза в сутки. Продолжительность курса составила 4 нед. На фоне лечения и по его окончании положительная динамика и клинический эффект отсутствовали.

В августе 2023 г. системная противогрибковая терапия изменена на гризеофульвин *per os* 1000 мг/сут+сертаконазол крем 2 раза в сутки в течение 4 нед. При визуальном осмотре положительная динамика и клинический эффект лечения также отсутствовали.

В ноябре 2023 г. материал с очагов поражений исследован с помощью ПЦР-РВ *АмплиПрайм Дерма-*



Рис. 3. **Пациент *K.* до лечения.**
Fig. 3. **Patient *K.* before treatment.**



Рис. 4. **Пациент *K.* до лечения.**
Fig. 4. **Patient *K.* after treatment**

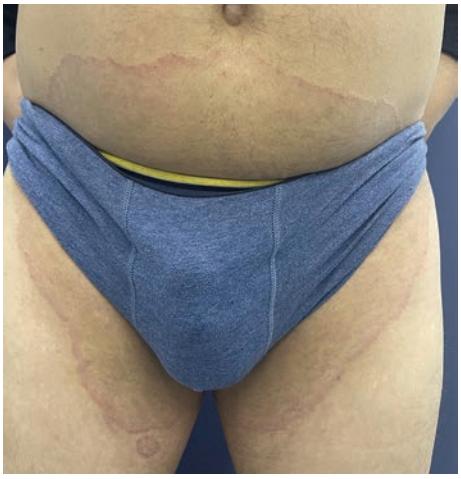

Рис. 5. **Пациент *K.* после 2 нед лечения итраконазолом 400 мг/сут.**
Fig. 5. **Patient *K.* after 2 weeks of treatment with itraconazole (400 mg/day).**



Рис. 6. **Пациент *K.* после 4 нед лечения итраконазолом 400 мг/сут.**
Fig. 6. **Patient *K.* after 4 weeks of treatment with itraconazole (400 mg/day).**

мофиты, обнаружена ДНК *T. mentagrophytes complex,* после чего проведено расширенное молекулярно-биологическое исследование ДНК *T. mentagrophytes complex* с секвенированием фрагмента гена *ITS* и филогенетическим анализом. В результате установлена принадлежность изолята к виду *T. indotineae*. Параллельно проведено секвенирование фрагмента гена *erg1*, установлена нуклеотидная мутация, приводящая к аминокислотной замене Phe397Leu.

Под контролем биохимического анализа крови пациенту назначен итраконазол: 400 мг/сут+сертаконазол крем 2 раза в сутки. Курс приема итраконазола составил 4 нед, наружная терапия сертаконазолом — 6 нед. Через 2 нед после начала терапии отмечена выраженная положительная динамика **(рис. 5)**. Очаги побледнели, выраженность шелушения и инфильтрации уменьшилась. После окончания курса лечения на контрольном обследовании наблюдали очаги эритемы бледно-розового цвета, с незначительным валиком по периферии и мелкопластинчатым шелушением **(рис. 6)**. Лабораторный контроль с помощью микроскопии не обнаружил мицелий и споры гриба, однако проведенное исследование ПЦР-РВ *АмплиПрайм Дерматофиты* показало сохранение ДНК *Trichophyton*. Культуральное исследование не проводили.

В начале 2024 г. пациент заметил появление новых очагов на коже в области нижней трети живота



Рис. 7. **Пациент К после 4 нед лечения итраконазолом 500 мг/сут.**

Fig. 7. **Patient *K*. after 4 weeks of treatment with itraconazole (500 mg/day).**

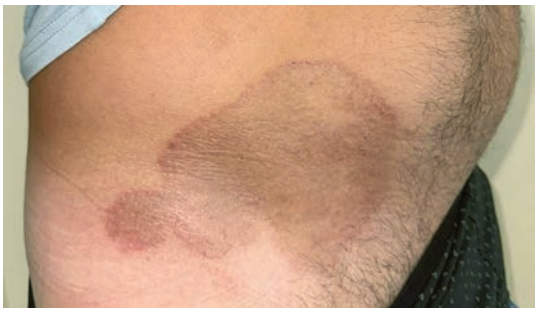

Рис. 8. **Пациент К, рецидив через 3 мес после 4 нед лечения итраконазолом 500 мг/сут.**

Fig. 8. **Patient K, recurrence 3 months after 4-week treatment with itraconazole (500 mg/day).**

и бедер. Учитывая предыдущий хороший ответ пациента и переносимость итраконазола в дозировке 400 мг/сут, но возникновение рецидива, принято решение о повышении дозировки итраконазола до 500 мг/сут с курсом 4 нед. Однако начать повторный курс лечения по ряду причин пациент смог только с апреля 2024 г. По окончании повторного курса терапии итраконазолом, так же как и после предыдущего, отмечена выраженная положительная динамика в виде практически полного регресса высыпаний с сохранением послевоспалительной гиперпигментации **(рис. 7)**. Как и при предыдущем лабораторном контроле, результаты микроскопии остались отрицательными на фоне сохранения наличия ДНК *T. indotineae*, выявленного с помощью ПЦР-РВ. Через 3 мес после лечения, в начале августа 2024 г., пациент сообщил об очередном рецидиве кожных поражений **(рис. 8)**, что свидетельствовало о неэффективности и альтернативной схемы лечения. В настоящее время решается вопрос о дальнейшей тактике лечения, при этом представленное клиническое наблюдение вызывает беспокойство по поводу появления на территории РФ вида трихофитона, не только резистентного к тербинафину, но и имеющего сниженную чувствительность к итраконазолу — основному резервному препарату в случае неэффективности лечения аллиламинами. Это демонстрирует необходимость разработки новых стратегий терапии в условиях растущей грибковой устойчивости.

Обсуждение

Появление и широкое распространение *T. indotineae* значительно изменило во всем мире классический подход к ведению пациентов с дерматофитией. Когда-то легко поддававшиеся лечению с помощью краткосрочной антимикотической терапии грибковые инфекции теперь могут стать хроническими и рецидивирующими, требуя длительного лечения из-за растущей резистентности к противогрибковым препаратам. Представленная серия случаев является первым в РФ подробным описанием поражений кожи с генетическим подтверждением принадлежности возбудителя к виду *T. indotineae* и наличием у него мутации устойчивости к аллиламинам Phe397Leu в SQLE. Следует отметить, что оба пациента — коренные граждане РФ, с их слов, не выезжавшие за последние годы за пределы страны, что говорит об инфицировании, а соответственно, и об источнике инфекции внутри страны. У этих пациентов отмечен длительно существующий (более 2 лет) патологически процесс, который не поддавался терапии различными вариантами стандартных схем лечения как топическими, так и системными препаратами, включающих тербинафин 250 мг 1 раз в сутки 4 нед, итраконазол 200 мг/сут 7—14 дней, гризеофульвин 1 г/сут 4 нед, что согласуется с выводами значительного количества международных наблюдений [19—21].

Данные последнего научного обзора 2024 г., посвященного обобщению опыта терапии *T. indotineae* в общемировой практике, продемонстрировали, что на фоне практически полной неэффективности лечения аллиламинами, гризеофульвином и флуконазолом пероральный прием итраконазола не менее 200 мг/сут предпочтительнее в комбинации с местными антимикотиками азолового ряда продолжительностью от 1 до 28 нед. Такая схема рекомендована в качестве основного варианта терапии [22].

Однако стандартизованной схемы терапии с точки зрения дозировки и продолжительности не установлено, подчеркнута необходимость персонализированного подхода. В одной из цитируемых в обзоре работ достигнут клинический эффект при использовании следующей схемы: итраконазол 200 мг/сут 1 нед+кетоконазол 2% крем 2 нед, в других — монотерапия итраконазолом 200 мг/сут в течение 8 и даже 12 нед не приводила к улучшению клинической картины либо после временного улуч-

шения наступал рецидив заболевания. Увеличение дозировки итраконазола до 400 мг/сут также имело индивидуальный эффект. В одном случае клиническое выздоровление было достигнуто при монотерапии в указанной дозе после 3 нед лечения, в другом — улучшения не наступило и после 4 нед приема препарата. Увеличение продолжительности монотерапии итраконазолом 400 мг/сут до 8 нед привело у одного пациента к клиническому выздоровлению, а у другого — только к улучшению состояния.

Причинами столь разного ответа на терапию итраконазолом могут быть более сложные по сравнению с аллиламинами механизмы формирования устойчивости. Если резистентность к аллиламинам сводится к изменениям практически одного гена-мишени, то в случае с азоловыми препаратами снижение чувствительности к ним является результатом мутаций как в генах, кодирующих ферменты биосинтеза эргостерола *erg11, erg3, erg4*, так и в генах *mdr1* и *mfs*, отвечающих за экспрессию белков, относящихся к семейству ABC-транспортеров и обеспечивающих в клетке эффлюкс широкого спектра соединений, включая и антимикотики азолового ряда [23].

В личном и первом опыте лечения 2 пациентов с резистентными штаммами *T. indotineae* мы использовали системный итраконазол, варьируя дозы и продолжительность терапии. Пациент *П.* получил более длительный курс лечения итраконазолом — 400 мг/сут в течение 8 нед, на этом фоне достигнуто клиническое и лабораторное излечение. Пациент *К.* получил 2 последовательных курса приема итраконазола 400 и 500 мг/сут по 4 нед каждый. В первом случае не достигнуто полного клинического и лабораторного излечения. Вторая схема терапии привела к практически полному регрессу высыпаний до пятен послевоспалительной пигментации, однако через несколько месяцев наступил очередной рецидив заболевания. Не исключено, что в данном случае имело значение наличие значительного перерыва (более 3 мес) между курсами терапии, давшего возможность восстановления популяции грибов. Возможно, с учетом масштаба кожных поражений, который у пациента *К.* был более значительным как по площади, так и по выраженности, изначально требовались более длительные сроки лечения итраконазолом. В связи с этим возникает вопрос: на что опираться в оценке эффективности проведенного курса? У обоих пациентов клинический ответ являлся основным критерием эффективности лечения, с той разницей, что у пациента *П.* он сопровождался и микробиологическим ответом, точнее молекулярно-биологическим, т.е. отсутствием определяемой ДНК при ПЦР-РВ-исследовании. У пациента *К.* на протяжении всего периода наблюдения после проведенных курсов терапии дозировкой 400 мг/сут, а потом и 500 мг/сут результаты ПЦР-РВ сохранялись положительными, что могло свидетельствовать о сохраняющейся грибковой популяции.

Важным моментом, позволяющим заподозрить «индийский» вариант трихофитона, является эпидемиологический анамнез, а именно посещение эндемичных для *T. indotineae* географических регионов — стран Ближнего Востока, Юго-Восточной, а также Средней Азии, хотя, следует отметить, что случаи заражения *T. indotineae* зафиксированы уже во многих странах Западной и Восточной Европы, Африки и на Американском континенте [20]. Несмотря на то что наши пациенты за последние минимум 2 года не выезжали за пределы РФ, у обоих в анамнезе указан сексуальный контакт с женщинами из азиатских регионов примерно за 1 мес до появления первых симптомов. Эпидемиологические исследования показали, что основным способом передачи возбудителя и поддержания эпидемического процесса является прямой тесный контакт с инфицированным пациентом, что инфекция часто обнаруживается у супружеских пар или половых партнеров [20].

Другой отличительной характеристикой, позволяющей предположить наличие *T. indotineae,* является особенность клинической картины. Обширный характер поражений и локализация патологического процесса преимущественно в паховой области с переходом на кожу ягодиц, бедер и живота в описанных нами клинических случаях являются наиболее типичными клиническими проявлениями трихофитии, вызванной *T. indotineae*, и хорошо коррелируют с наблюдениями, представленными в зарубежных исследованиях [19, 22].

В связи с появлением в российской популяции нового, высокоустойчивого к антимикотикам вида *T. indotineae*, особое значение приобретает вопрос лабораторной диагностики такого варианта дерматомикоза, в противном случае, как представлено в наших описаниях, эмпирическая терапия, основанная на стандартных схемах, заведомо неэффективна, о чем врач может не догадываться. Несмотря на наличие определенных характерных для *T. indititineae* клинических проявлений, перечисленных выше, лабораторное подтверждение наличия возбудителя на первичном этапе играет важнейшую роль в обосновании необходимой антимикотической терапии, выборе схемы лечения и, как было сказано, при контроле терапии. У обоих пациентов в процессе постановки диагноза возникали диагностические трудности при использовании рутинных методов исследования. Так, у пациента *П.* в микроскопическом исследовании мицелий и споры патогенного гриба не были обнаружены, в микологическом посеве роста не было. Без лабораторного подтверждения наличия грибов рода *Trichophyton* врач-дерматовенеролог изначально не догадывается о возможной встрече с резистентным штаммом *T. indotineae*, что, как представлено в наших случа-

ях, приводит к назначению заведомо неэффективного и субоптимального вида противогрибковой терапии с использованием всех доступных в настоящее время классических схем и препаратов, что затягивает процесс выздоровления пациента и сохраняет риск дальнейшей передачи возбудителя. Постановка окончательного диагноза стала возможной благодаря молекулярно-биологическим методам исследования, а именно методу ПЦР-РВ с использованием набора реагентов *АмплиПрайм Дерматофиты* (*Trichophyton, Epidermophyton, Microsporum*), который недавно был внедрен в практическую дерматовенерологическую практику и показал многократно более высокую чувствительность по сравнению с КОН-микроскопией и микологическим посевом [17]. Дальнейшее развитие молекулярной диагностики с видовой идентификацией *T. indotineae* и выявлением мутаций в SQLE должно стать одним из приоритетных направлений в отечественной медицинской микологии с учетом все большего распространения резистентных штаммов во всем мире и, как показало наше исследование, уже и в России. Тем более что за рубежом такие тесты появились и внедряются в лабораторную практику [24].

Участие авторов:
Концепция и дизайн исследования: Гущин А.Е., Потекаев Н.Н.
Сбор и обработка материала: Романова И.В., Гущин А.Е., Ильин Л.А.
Написание текста: Гущин А.Е., Романова И.В.
Редактирование: Потекаев Н.Н., Гущин А.Е.

Конфликт интересов: Гущин А.Е. сотрудничает с компанией ООО «НекстБио» (Москва, Россия).

Authors' contributions:
The concept and design of the study: Guschin A.E., Potekaev N.N.
Collecting and interpreting the data: Romanova I.V., Guschin A.E., Ilyin L.A.
Drafting the manuscript: Guschin A.E., Romanova I.V.
Revising the manuscript: Potekaev N.N., Guschin A.E.

Conflict of interest: Guschin A.E. cooperates with the company NextBio Ltd (Moscow, Russia).

ЛИТЕРАТУРА/REFERENCES

1. Ameen M. Epidemiology of superficial fungal infections. *Clinics in Dermatology*. 2010;28(2):197-201. https://doi.org/10.1016/j.clindermatol.2009.12.005
2. Bouchara JP, Mignon B, Chaturvedi V. Dermatophytes and Dermatophytoses: A Thematic Overview of State of the Art, and the Directions for Future Research and Developments. *Mycopathologia*. 2017;182:1-4. https://doi.org/10.1007/s11046-017-0114-z
3. Krishnan-Natesan S. Terbinafine: A pharmacological and clinical review. *Expert Opin. Pharmacother.* 2009;10:2723-2733. https://doi.org/10.1517/14656560903307462
4. Bhatia A, Kanish B, Badyal Dinesh Kumar, Kate P, Choudhary S. Efficacy of oral terbinafine versus itraconazole in treatment of dermatophytic infection of skin — A prospective, randomized comparative study. *Indian Journal of Pharmacology.* 2019;51(2):116-119. https://doi.org/10.4103/ijp.ijp_578_17
5. De Beule K, Van Gestel J. Pharmacology of Itraconazole. *Drugs*. 2001; 61(1):27-37. https://doi.org/10.2165/00003495-200161001-00003
6. Ramzi SHT, Arif SA, Majid A, Kumar S, Shumail H, Qudsia F, Zainab Y, Varrassi G, Khatri M. Efficacy of Terbinafine and Itraconazole Combination Therapy Versus Terbinafine or Itraconazole Monotherapy in the Management of Fungal Diseases: A Systematic Review and Meta-Analysis. *Cureus*. 2023;15(11):e48819. https://doi.org/10.7759/cureus.48819
7. Newland JG, Abdel-Rahman S. Update on terbinafine with a focus on dermatophytoses. *Clinical Cosmetic and Investigational Dermatology.* 2009;2:49-63. https://doi.org/10.2147/CCID.S3690
8. Kano R, Kimura U, Kakurai M, et al. Trichophyton indotineae sp. nov.: A New Highly Terbinafine-Resistant Anthropophilic Dermatophyte Species. *Mycopathologia*. 2020;185:947-958. https://doi.org/10.1007/s11046-020-00455-8
9. Saxena V, Shenoy MM, Devrari JC, Pai V, Agrawal V. A mycological study of tinea corporis: A changing epidemiological trend from Trichophyton rubrum to Trichophyton mentagrophytes in India. *Indian J. Dermatol. Venereol. Leprol.* 2020;86:607. https://doi.org/10.4103/ijdvl.ijdvl_766_17
10. Rajamohanan R, Raj R, Chellam J, Rengasamy M. Epidemiological trends and clinicomycological profile of chronic dermatophytosis: A descriptive study from South India. *Indian J Dermatol.* 2021;66:445. https://doi.org/10.4103/ijd.ijd_539_20
11. Nenoff P, Verma SB, Vasani R, et al. The current Indian epidemic of superficial dermatophytosis due to Trichophyton mentagrophytes — A molecular study. *Mycoses*. 2019;62:336-356. https://doi.org/10.1111/myc.12878
12. Uhrlaß S, Verma SB, Gräser Y, Rezaei-Matehkolaei A, Hatami M, Schaller M, Nenoff P. Trichophyton indotineae—An Emerging Pathogen Causing Recalcitrant Dermatophytoses in India and Worldwide—A Multidimensional Perspective. *J Fungi*. 2022;8:757. https://doi.org/10.3390/jof8070757
13. Gupta AK, Polla Ravi S, Wang T, Bakotic WL, Shemer A. Mapping the Global Spread of T. indotineae: An Update on Antifungal Resistance, Mutations, and Strategies for Effective Management. *Mycopathologia*. 2024 May 11;189(3):45. https://doi.org/10.1007/s11046-024-00856-z
14. Osborne CS, Leitner I, Favre B, Ryder NS. Amino acid substitution in Trichophyton rubrum squalene epoxidase associated with resistance to terbinafine. *Antimicrob Agents Chemother.* 2005 Jul;49(7):2840-2844. https://doi.org/10.1128/aac.49.7.2840-2844.2005
15. Rudramurthy SM, Shankarnarayan SA, Dogra S, Shaw D, Mushtaq K, Paul RA, Narang T, Chakrabarti A. Mutation in the Squalene Epoxidase Gene of Trichophyton interdigitale and Trichophyton rubrum Associated with Allylamine Resistance. *Antimicrob Agents Chemother.* 2018 Apr 26;62(5): e02522-17. https://doi.org/10.1128/aac.02522-17
16. Ларионов М.Д., Чилина Г.А., Богданова Т.В., Пчелин И.М. Редкий клинический случай дерматомикоза гладкой кожи и крупных складок, вызванного грибом Trichophyton mentagrophytes экзотического генотипа. XX Кашкинские чтения. Тезисы докладов. *Проблемы медицинской микологии*. 2017;19(2):95. Larionov MD, Chilina GA, Bogdanova TV, Pchelin IM. A rare clinical case of dermatomycosis of smooth skin and large folds caused by the fungus Trichophyton mentagrophytes of an exotic genotype. XX Kashkin readings. Abstracts of the reports. *Problemy meditsinskoi mikologii*. 2017;19(2):95. (In Russ.).
17. Гущин А.Е., Носырева К.К., Негашева Е.С., Полевщикова С.А., Сапожникова Н.А., Потекаев Н.Н. Первый опыт применения метода

ПЦР в реальном времени для диагностики дерматофитий и его сравнительная оценка с КОН-микроскопией и микологическим посевом. *Клиническая дерматология и венерология*. 2023;22(4):382-391.
Guschin AE, Nosyreva KK, Negasheva ES, Polevshchikova SA, Sapozhnikova NA, Potekaev NN. First experience of Real-Time PCR method application for dermatophytosis diagnosis and its comparison with KOH-microscopy and mycological culture. *Russian Journal of Clinical Dermatology and Venereology*. 2023;22(4):382-391. (In Russ.).
https://doi.org/10.17116/klinderma202322041382

18. Kano R, Noguchi H, Harada K, Hiruma M. Rapid Molecular Detection of Terbinafine-resistant Dermatophytes. *Med Mycol J*. 2021;62(2):41-44.
https://doi.org/10.3314/mmj.21-00001
19. Gupta AK, Venkataraman M, Hall DC, Cooper EA, Summerbell RC. The emergence of Trichophyton indotineae: implications for clinical practice. *Int J Dermatol*. 2023;62(7):857-861.
https://doi.org/10.1111/ijd.16362
20. Nenoff P, Verma SB, Ebert A, et al. Spread of terbinafine-Resistant *Trichophyton mentagrophytes* type VIII (India) in Germany — «the tip of the iceberg?». *J Fungi (Basel)*. 2020;6(4):207.
https://doi.org/10.3390/jof6040207
21. Caplan AS, Todd GC, Zhu Y, et al. Clinical Course, Antifungal Susceptibility, and Genomic Sequencing of Trichophyton indotineae. *JAMA Dermatol*. 2024;160(7):701-709.
https://doi.org/10.1001/jamadermatol.2024.1126
22. Sonego B, Corio A, Mazzoletti V, Zerbato V, Benini A, di Meo N, Zalaudek I, Stinco G, Errichetti E, Zelin E. Trichophyton indotineae, an Emerging Drug-Resistant Dermatophyte: A Review of the Treatment Options. *J Clin Med*. 2024;13:3558.
https://doi.org/10.3390/jcm13123558
23. Bhattacharyya A, Sadhasivam S, Sinha M, Gupta S, Saini S, Singh H, Khurana A, Sachdeva S, Sardana K, Ghosh S. Treatment recalcitrant cases of tinea corporis/cruris caused by T. mentagrophytes — interdigitale complex with mutations in ERG11 ERG 3, ERG4, MDR1 MFS genes & SQLE and their potential implications. *Int J Dermatol.* 2023 May;62(5):637-648.
https://doi.org/10.1111/ijd.16622
24. Singh A, Singh P, Dingemans G, Meis JF, Chowdhary A. Evaluation of DermaGenius resistance real-time polymerase chain reaction for rapid detection of terbinafine-resistant Trichophyton species. *Mycoses*. 2021;64(7):721-726.
https://doi.org/10.1111/myc.13271

Поступила в редакцию 11.09.2024
Received 11.09.2024
Принята к печати 26.09.2024
Accepted 26.09.2024