Клиническая дерматология и венерология
2024, Т. 23, № 4, с. 356-361
https://doi.org/10.17116/klinderma202423041356

Russian Journal of Clinical Dermatology and Venereology
2024, Vol. 23, No. 4, pp. 356-361
https://doi.org/10.17116/klinderma202423041356

Экссудативный псориаз у пациентки с наследственной геморрагической телеангиэктазией

© М.А. УФИМЦЕВА[1], Ю.М. БОЧКАРЕВ[1], К.И. НИКОЛАЕВА[1], Е.С. МЫЛЬНИКОВА[1], М.С. ЕФИМОВА[1], О.М. ПОДКОРЫТОВА[2]

[1]ФГБОУ ВО «Уральский государственный медицинский университет» Минздрава России, Екатеринбург, Россия;
[2]ГБУЗ СО «Свердловский областной кожно-венерологический диспансер», Екатеринбург, Россия

РЕЗЮМЕ

Болезнь Рандю—Ослера—Вебера (наследственная геморрагическая телеангиэктазия, НГТ) — редкое аутосомно-доминантное заболевание, характеризующееся множественными телеангиэктазиями на коже и слизистых оболочках, артериовенозными мальформациями внутренних органов, с частотой встречаемости 1 случай на 5000—10 000 населения. Патогенез НГТ связан с аномалией сосудистой стенки и дилатацией посткапиллярных венул, а повышение маркеров ангиогенеза в сыворотке крови и сосудистой стенке способствует усилению пролиферации эндотелиоцитов и формированию артериовенозных шунтов. Неоангиогенез и патология архитектоники сосудов также имеют существенное патогенетическое значение в развитии псориаза. Известно, что площадь сосудистой сети в псориатической бляшке увеличена по сравнению со здоровой кожей, а в сыворотке крови обнаруживаются высокие уровни маркеров ангиогенеза. Приводим краткий обзор литературы, посвященный истории, эпидемиологии, этиологии, патогенезу, клинике, диагностике и лечению болезни Рандю—Ослера—Вебера. Представлен клинический случай экссудативного псориаза у пациентки с НГТ. Рассмотрены особенности анамнеза, клинической картины и патоморфологического исследования у пациентки. Предположительно, особенности неоангиогенеза и архитектоники сосудов при болезни Рандю—Ослера—Вебера и псориаза привели к развитию атипичной клинической картины дерматоза. Сочетание заболеваний вызвало сложности диагностики псориаза и необходимость междисциплинарного взаимодействия.

Ключевые слова: *болезнь Рандю—Ослера—Вебера, наследственная геморрагическая телеангиэктазия, псориаз, клинический случай.*

ИНФОРМАЦИЯ ОБ АВТОРАХ:
Уфимцева М.А. — https://orcid.org/0000-0002-4335-9334
Бочкарев Ю.М. — https://orcid.org/0000-0001-6298-7216
Николаева К.И. — https://orcid.org/0000-0002-5879-2018
Мыльникова Е.С. — https://orcid.org/0000-0001-8620-4044
Ефимова М.С. — https://orcid.org/0000-0002-3295-6686
Подкорытова О.М. — https://orcid.org/0000-0001-7161-2846
Автор, ответственный за переписку: Мыльникова Е.С. — e-mail: e.s.mylnikova@mail.ru

КАК ЦИТИРОВАТЬ:
Уфимцева М.А., Бочкарев Ю.М., Николаева К.И., Мыльникова Е.С., Ефимова М.С., Подкорытова О.М. Экссудативный псориаз у пациентки с наследственной геморрагической телеангиэктазией. *Клиническая дерматология и венерология.* 2024;23(4):356–361.
https://doi.org/10.17116/klinderma202423041356

Psoriasis exudativa in patient with hereditary hemorrhagic telangiectasia

© M.A. UFIMTSEVA[1], YU.M. BOCHKAREV[1], K.I. NIKOLAEVA[1], E.S. MYLNIKOVA[1], M.S. EFIMOVA[1], O.M. PODKORYTOVA[2]

[1]Ural State Medical University, Yekaterinburg, Russia;
[2]Sverdlovsk Regional Dermatovenerologic Dispensary, Yekaterinburg, Russia

ABSTRACT

Rendu-Osler-Weber disease (hereditary hemorrhagic telangiectasia, HHT) is a rare autosomal dominant disease characterized by multiple telangiectases on the skin and mucous membranes, arteriovenous malformations of internal organs with 1 case per 5000-10 000 population incidence. The pathogenesis of HHT is associated with vessel wall anomaly and dilation of postcapillary venules, while the increase in angiogenesis markers in blood serum and vessel wall contributes to the enhancement of endothelial cells proliferation and the formation of arteriovenous fistulae. Neoangiogenesis and pathology of vessel architecture are also of significant pathogenetic importance in psoriasis development. The area of vasculature in psoriatic plaque is known to be larger than in the healthy skin, and the high levels of angiogenesis markers in blood serum are detected. We present a brief literature review devoted to the history, epidemiology, etiology, pathogenesis, manifestations, diagnosis and treatment of Rendu-Osler-Weber disease. A clinical case of psoriasis exudativa in patient with HHT has been presented. Features of medical history, clinical picture and pathomorphological study in the patient have been considered. Presumably, the features of neoangiogenesis and vasculature in Rendu-Osler-Weber disease and psoriasis led to the development of an atypical clinical picture of dermatosis. The combination of diseases caused difficulties in diagnosing psoriasis and the need for interdisciplinary interaction.

Keywords: *Rendu-Osler-Weber disease, hereditary hemorrhagic telangiectasia, psoriasis, clinical case.*

INFORMATION ABOUT THE AUTHORS:
Ufimtseva M.A. — https://orcid.org/0000-0002-4335-9334
Bochkarev Yu.M. — https://orcid.org/0000-0001-6298-7216
Nikolaeva K.I. — https://orcid.org/0000-0002-5879-2018
Mylnikova E.S. — https://orcid.org/0000-0001-8620-4044
Efimova M.S. — https://orcid.org/0000-0002-3295-6686
Podkorytova O.M. — https://orcid.org/0000-0001-7161-2846
Corresponding author: Mylnikova E.S. — e-mail: e.s.mylnikova@mail.ru

TO CITE THIS ARTICLE:
Ufimtseva MA, Bochkarev YuM, Nikolaeva KI, Mylnikova ES, Efimova MS, Podkorytova OM. Psoriasis exudativa in patient with hereditary hemorrhagic telangiectasia. *Russian Journal of Clinical Dermatology and Venereology*. 2024;23(4):356–361. (In Russ.).
https://doi.org/10.17116/klinderma202423041356

Введение

Наследственная геморрагическая телеангиэктазия (НГТ) (синоним: болезнь Рандю—Ослера—Вебера) — редкое аутосомно-доминантное заболевание, характеризующееся множественными телеангиэктазиями на коже и слизистых оболочках, артериовенозными мальформациями внутренних органов. НГТ распространена повсеместно, в последние годы вследствие повышения осведомленности врачей об этом заболевании наблюдается увеличение количества диагностированных случаев. Распространенность болезни Рандю—Ослера—Вебера составляет 1 случай на 5000–10 000 населения, по оценкам ученых, данное заболевание выявлено у 1,4 млн человек в мире. Идентифицировано более 600 мутаций, ответственных за развитие НГТ [1].

Описания рецидивирующих кровотечений и множественных телеангиэктазий публиковали H.G. Sutton в 1864 г., J.R. Reynolds и B.G. Babington в 1865 г., J.W. Legg в 1876 г., определяя заболевание как гемофилию. H. Rendu в 1896 г. впервые дифференцировал НГТ от гемофилии и подчеркнул семейный характер заболевания. W. Osler в 1901 г. описал наследственные телеангиэктазии и геморрагии в трех семьях, а в 1907 г. опубликовал серию клинических случаев, в которых описывал ассоциацию телеангиэктазий и поражений печени. В 1907 г. дерматолог F.P. Weber опубликовал в журнале *Lancet* наблюдения заболевания. В 1909 г. F.M. Hanes предложил термин «наследственная геморрагическая телеангиэктазия» [1].

Клинические проявления болезни Рандю—Ослера—Вебера разнообразны. Носовые кровотечения — один из самых частых и ранних симптомов. Телеангиэктазии возникают у 75% пациентов, манифестируют в детском возрасте и локализуются на коже лица (губы, нос, ушные раковины) и конечностей (особенно на дистальных фалангах пальцев кистей), слизистой оболочке полости рта и языка. Для заболевания характерно поражение легких, слизистых оболочек желудочно-кишечного тракта, формирование артериовенозных мальформаций центральной нервной системы и печени. Вследствие кровотечений у пациентов развивается железодефицитная анемия различной степени тяжести [1, 2].

Диагноз НГТ устанавливают на основании диагностических критериев Curaçao, разработанных в 2000 г.: спонтанные рецидивирующие носовые кровотечения; телеангиэктазии с характерным месторасположением (губы, ротовая полость, нос, пальцы); поражение внутренних органов: сосудистые мальформации в легких, печени, головном и спинном мозге, желудочно-кишечном тракте; семейный анамнез: заболевание у близкого родственника [3]. Данные диагностические признаки позволяют определить диагноз как достоверный при наличии 3 и более критериев, как вероятный — при наличии 2 критериев, как сомнительный — при наличии 1 критерия из вышеперечисленных.

Генетические методы диагностики являются вспомогательными и применяются для постановки диагноза близким родственникам пациентов с подтвержденной НГТ, которые не соответствуют диагностическим критериям заболевания [1]. Следует отметить, что, по мнению исследователей, диагностические критерии Curaçao имеют большее диагностическое значение, чем методы молекулярно-генетической диагностики [2].

Лечение болезни Рандю—Ослера—Вебера требует междисциплинарного подхода с участием специалистов: гематолога, гастроэнтеролога, отоларинголога, невролога, хирурга, кардиолога. Представлены исследования, в которых показана высокая эффективность ингибиторов сосудистого фактора роста (VEGF) (бевацизумаб, пазопаниб) [4, 5]. При массивных кровотечениях используют хирургические методы лечения, в том числе малоинвазивные [2].

Клинический случай

Пациентка *К.*, 45 лет, обратилась в кожно-венерологический диспансер по направлению от участ-

кового терапевта для решения вопроса о вакцинации против новой коронавирусной инфекции COVID-19. Предъявляла жалобы на высыпания на правой голени, сопровождавшиеся интенсивным зудом, мокнутием, отечностью в области голеностопного сустава, усиливающейся к вечеру.

Из анамнеза известно, что в 2015 г. на фоне беременности пациентка отметила отечность нижних конечностей. После травматизации обувью появились высыпания на коже передних поверхностей голеней. Пациентка длительно не обращалась за медицинской помощью, самостоятельно обрабатывала высыпания анилиновыми красителями, антисептиками. Процесс медленно прогрессировал, без ремиссии. Через 2 года отметила ухудшение по кожному процессу на правой конечности: увеличение размера элементов, утолщение, усиление интенсивности зуда, появление мокнутия. Самостоятельно использовала домашнюю ультрафиолетовую лампу, серную мазь, топические глюкокортикостероиды — без эффекта.

С 2020 г. обращалась к дерматовенерологам, установлены диагнозы «аллергический контактный дерматит», «микробная экзема», «красный плоский лишай, гипертрофическая форма». Назначена терапия антигистаминными препаратами, топическими глюкокортикостероидами — без выраженного эффекта. Пациентка с 2005 г. наблюдается у гематолога с диагнозом «болезнь Рандю—Ослера—Вебера», в 2014 г. установлен диагноз «первичный субклинический гипотиреоз».

Семейный анамнез: у отца болезнь Рандю—Ослера—Вебера; сестра умерла в 20 лет от геморрагического инсульта вследствие разрыва аневризмы сосудов головного мозга; у сыновей наследственная тромбоцитопатия, наследственная гемолитическая анемия.

Результаты физикального исследования

При осмотре кожный процесс локализован на передней и боковых поверхностях голеней. На правой голени красно-коричневого цвета бляшка овальных очертаний диаметром до 15 см с веррукозными разрастаниями на поверхности, коричневыми корками в центральной части, розовым ободом по периферии, с четкими границами на фоне яркой, четко очерченной гиперемии; по периферии бляшки папулы округлых очертаний диаметром до 2 см от красного до фиолетового цвета с четкими границами, с незначительным шелушением на поверхности. Кожа над вторым плюснефаланговым суставом правой стопы отечна, гиперемирована, при пальпации горячая на ощупь, болезненная **(рис. 1)**. На коже левой голени единичные папулы розового цвета. На слизистой оболочке полости рта, на языке, на коже дистальных фаланг пальцев кисти множественные телеангиэктазии **(рис. 2)**.



Рис. 1. **Очаги поражения на нижних конечностях.**
Fig. 1. **Lesions on lower extremities.**

Результаты лабораторного и инструментального исследований

Общий анализ крови: СОЭ 23 мм/ч, Hb 116 г/л, нейтрофилы в процентном соотношении 80,4%, лимфоциты 12,3%, средний объем эритроцитов (MCV) 73,50 фл, среднее содержание Hb (MCH) 22,00 пг, средняя концентрация Hb (MCHC) 300 г/л, индекс распределения эритроцитов (RDW-CV) 20,1%, остальные показатели в пределах референсных значений. Исследование сыворотки крови на гормоны щитовидной железы: ТТГ 5,040 мкМЕ/мл, Т3, Т4 в пределах референсных значений. Биохимическое исследование крови, общий анализ мочи — без патологии. УЗИ органов брюшной полости: спленомегалия. ЭКГ, ЭхоКГ — без патологических изменений.

Проведено гистологическое исследование: в эпидермисе выраженный диффузный гиперкератоз, очаговый паракератоз, резко выраженный акантоз, неравномерный агранулез, очаговая вакуольная дистрофия, суброговые фокусы спонгиоза. В роговом слое мелкое скопление гранулоцитов по типу микроабсцессов Мунро. Выражен папилломатоз сосочков дермы, расширение и полнокровие папиллярных сосудов, в верхних отделах дермы периваскулярные лимфогистиоцитарные инфильтраты **(рис. 3)**.

С учетом данных клинической картины, лабораторных и инструментальных исследований установлен клинический диагноз: «Экссудативный бляшечный псориаз, стадия прогрессирования. Болезнь Рандю—Ослера—Вебера».

Назначена системная терапия: нимесулид 100 мг по одной таблетке 2 раза в день 10 дней; наружная



Рис. 2. **Клинические проявления наследственной геморрагической телеангиэктазии.**
Fig. 2. **Clinical manifestations of hereditary hemorrhagic telangiectasia.**

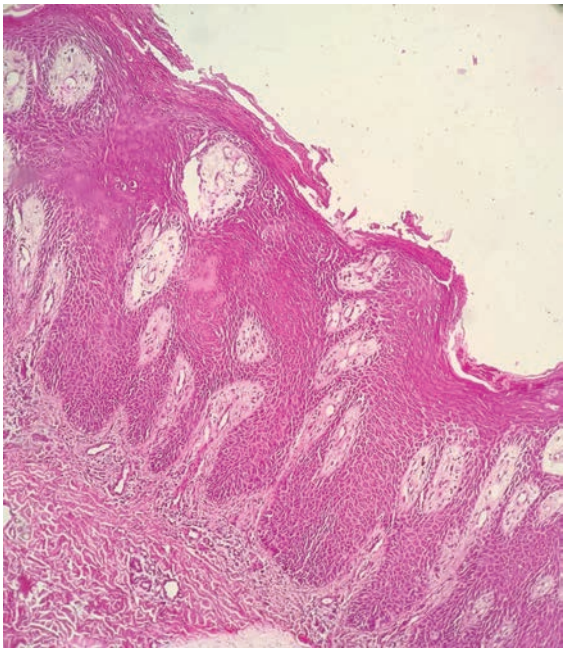

Рис. 3. **Гистологическая картина биоптата голени.**
Гиперкератоз, очаговый паракератоз, акантоз, агранулез, суброговые фокусы спонгиоза, скопления гранулоцитов в роговом слое (микроабсцессы Мунро), папилломатоз, расширение папиллярных сосудов, лимфогистиоцитарные периваскулярные инфильтраты в верхних отделах дермы. Окраска гематоксилином и эозином. ×40.

Fig. 3. **Histological pattern of the tibial bioptic material.**
Hyperkeratosis, focal parakeratosis, acanthosis, agranulosis, subcorneal foci of spongiosis, granulocyte accumulations in the corneal layer (Munro's microabscesses), papillomatosis, dilatation of papillary vessels, lymphohistiocytic perivascular infiltrates in the upper dermis. H&E staining. ×40.

терапия: бетаметазона дипропионат + салициловая кислота крем 2 раза в день 14 дней; эмоленты.

На фоне лечения наблюдали положительную динамику в виде уменьшения гиперемии, инфильтрации, интенсивности зуда, уменьшения размера очага **(рис. 4)**. Даны рекомендации по уходу, наружной терапии, пациентка находится на диспансерном наблюдении у дерматовенеролога по месту жительства, продолжает обследование у смежных специалистов.

Обсуждение

Неоангиогенез и патология архитектоники сосудов имеют существенное патогенетическое значение в развитии псориаза [6, 7]. Иммуногистохимические исследования свидетельствуют о четырехкратном увеличении площади сосудистой сети в псориатической бляшке по сравнению со здоровой кожей. Измерение скорости кровотока с помощью доплерографии у пациентов с псориазом показало, что скорость кровотока в псориатической бляшке в 9—13 раз выше, а скорость кровотока в коже около очагов поражения в 2,5—4,5 раза выше, чем в здоровой коже [8], что, предположительно, связано с дилатацией и удлинением сосудов [9]. Экспрессия маркеров ангиогенеза, таких как VEGF, тромбоцитарный фактор роста клеток эндотелия (PD-ECGF), фактор некроза опухоли α (ФНО-α), циклооксигеназа-2 (COX-2), а также вазоактивных факторов (эндотелин и оксид азота) значительно выше в псориатической бляшке [6, 7, 10]. Кроме того, у пациентов с псориазом обнаружены высокие уровни содержания в сыворотке крови маркеров ангиогенеза VEGF, трансформирующего фактора роста β1 (TGF-β1), оксида азота [11, 12]. По мнению J. Li и соавт. [7], изменение сосудистой архитектоники может влиять на предрасположенность и фенотип псориаза.

Наиболее изученные мутации в генах эндоглина *ENG* и активин-рецептор-подобной киназы 1 *ALK1* при болезни Рандю—Ослера—Вебера вызывают нарушение работы сигнальных путей костных морфогенетических белков 9/10 (BMP 9/10). Блокировка передачи сигнала пути BMP 9/10 приво-



Рис. 4. **Клиническая картина после проведенной терапии.**
Fig. 4. **Clinical picture after the conducted treatment.**

дит к дефектам эндотелиоцитов, которые наблюдают при НГТ. Кроме того, сигнальный путь BMP 9/10 снижает интенсивность ответа эндотелиоцита на стимуляцию VEGF. Таким образом, выключение сигнального пути BMP 9/10 приводит к избыточной активации VEGF, что способствует повышенной пролиферации эндотелиоцитов и формированию артериовенозных шунтов [13]. У пациентов с болезнью Рандю—Ослера—Вебера повышен уровень VEGF в сыворотке крови и эндотелиоцитов слизистой оболочки носовой полости [14].

Аномалии сосудистой стенки являются главным звеном патогенеза НГТ и причиной клинической манифестации заболевания. На ранней стадии патологического процесса развивается дилатация посткапиллярных венул, которые, постепенно увеличиваясь, образуют прямые артериовенозные шунты с артериолами, при этом капиллярная сеть между ними исчезает [15]. Гипоплазия и дегенерация сосудистой стенки приводит к ее хрупкости, что в совокупности с формированием турбулентного кровотока в шунте объясняет рецидивирующие кровотечения, характерные для НГТ [16].

В литературе авторы не обнаружили сведений о сочетании данных патологий. Однако можно предположить, что развитие атипичной картины псориаза при НГТ связано с особенностями неоангиогенеза и архитектоники сосудов при обоих заболеваниях.

Сложность дифференциальной диагностики данного клинического случая была обусловлена экссудативным характером процесса, что привело к диагностическим и тактическим ошибкам.

Заключение

В настоящее время связь между псориазом и болезнью Рандю—Ослера—Вебера не изучена. В то же время не вызывает сомнений роль наследственности и сосудистых изменений в развитии заболеваний. Представленное клиническое наблюдение сочетания частого в практике дерматовенеролога дерматоза с редкой патологией сосудов, возможно, в дальнейшем приведет к изучению общих механизмов патогенеза и разработке новых подходов к терапии заболеваний.

Участие авторов:
Концепция и дизайн исследования — М.А. Уфимцева, Ю.М. Бочкарев
Сбор и обработка материала — К.И. Николаева, Е.С. Мыльникова, М.С. Ефимова, О.М. Подкорытова
Написание текста — К.И. Николаева, Е.С. Мыльникова, М.С. Ефимова
Редактирование — М.А. Уфимцева, Ю.М. Бочкарев

Авторы заявляют об отсутствии конфликта интересов.

Authors' contributions:
The concept and design of the study — M.A. Ufimtseva, Yu.M. Bochkarev
Collecting and interpreting the data — K.I. Nikolaeva, E.S. Mylnikova, M.S. Efimova, O.M. Podkorytova
Drafting the manuscript — K.I. Nikolaeva, E.S. Mylnikova, M.S. Efimova
Revising the manuscript — M.A. Ufimtseva, Yu.M. Bochkarev

The authors declare no conflict of interest.

ЛИТЕРАТУРА/REFERENCES

1. Orizaga-Y-Quiroga TL, Villarreal-Martínez A, Jaramillo-Moreno G, Ocampo-Candiani J. Osler-Weber-Rendu Syndrome in Relation to Dermatology. *Actas Dermosifiliogr (Engl Ed)*. 2019;110(7):526-532. https://doi.org/10.1016/j.ad.2018.11.007
2. Байдарова М.Д., Тупикин К.А., Андрейцева О.И. Наследственная геморрагическая телеангиэктазия: современные проблемы диагностики и тактики хирургического лечения. *Доказательная гастроэнтерология*. 2016;5(4):36-43.
Baydarova MD, Tupikin KA, Andreytseva OI. Hereditary hemorrhagic teleangiectasia: the topical problems of diagnostics and surgical treatment. *Russian Journal of Evidence-Based Gastroenterology.* 2016;5(4):36-43. (In Russ.). https://doi.org/10.17116/dokgastro20165436-43
3. Shovlin CL, Guttmacher AE, Buscarini E, Faughnan ME, Hyland RH, Westermann CJ, Kjeldsen AD, Plauchu H. Diagnostic criteria for hereditary hemorrhagic telangiectasia (Rendu-Osler-Weber syndrome). *Am J Med Genet.* 2000;91(1):66-67.
4. Dupuis-Girod S, Ginon I, Saurin JC, Marion D, Guillot E, Decullier E, Roux A, Carette MF, Gilbert-Dussardier B, Hatron PY, Lacombe P, Lorcerie B, Rivière S, Corre R, Giraud S, Bailly S, Paintaud G, Ternant D, Valette PJ, Plauchu H, Faure F. Bevacizumab in patients with hereditary hemorrhagic telangiectasia and severe hepatic vascular malformations and high cardiac output. *JAMA.* 2012;307(9):948-955. https://doi.org/10.1001/jama.2012.250
5. Parambil JG, Woodard TD, Koc ON. Pazopanib effective for bevacizumab-unresponsive epistaxis in hereditary hemorrhagic telangiectasia. *Laryngoscope.* 2018;128(10):2234-2236. https://doi.org/10.1002/lary.27129
6. Sankar L, Arumugam D, Boj S, Pradeep P. Expression of Angiogenic Factors in Psoriasis Vulgaris. *J Clin Diagn Res.* 2017;11(3):EC23-EC27. https://doi.org/10.7860/jcdr/2017/23039.9525
7. Li J, Hou H, Zhou L, Wang J, Liang J, Li J, Hou R, Niu X, Yin G, Li X, Zhang K. Increased angiogenesis and migration of dermal microvascular endothelial cells from patients with psoriasis. *Exp Dermatol.* 2021;30(7):973-981. https://doi.org/10.1111/exd.14329
8. Hern S, Stanton AW, Mellor R, Levick JR, Mortimer PS. Control of cutaneous blood vessels in psoriatic plaques. *J Invest Dermatol.* 1999;113(1):127-132. https://doi.org/10.1046/j.1523-1747.1999.00638.x
9. Micali G, Lacarrubba F, Musumeci ML, Massimino D, Nasca MR. Cutaneous vascular patterns in psoriasis. *Int J Dermatol.* 2010;49(3):249-256. https://doi.org/10.1111/j.1365-4632.2009.04287.x
10. Rajan PT, Suresh TN, Rajashekar TS. Expression of Vascular Endothelial Growth Factor and Microvessel Density in Psoriatic Skin Lesions. *Indian Dermatol Online J.* 2018;9(6):418-421. https://doi.org/10.4103/idoj.idoj_147_17
11. Meki AR, Al-Shobaili H. Serum vascular endothelial growth factor, transforming growth factor β1, and nitric oxide levels in patients with psoriasis vulgaris: their correlation to disease severity. *J Clin Lab Anal.* 2014;28(6):496-501. https://doi.org/10.1002/jcla.21717
12. Shahidi-Dadras M, Haghighatkhah HR, Abdollahimajd F, Younespour S, Partovi Kia M, Zargari O. Correlation between vascular endothelial growth factor and subclinical atherosclerosis in patients with psoriasis. *Int J Dermatol.* 2016;55(1):52-59. https://doi.org/10.1111/ijd.12842
13. Snodgrass RO, Chico TJA, Arthur HM. Hereditary Haemorrhagic Telangiectasia, an Inherited Vascular Disorder in Need of Improved Evidence-Based Pharmaceutical Interventions. *Genes (Basel).* 2021;12(2):174. https://doi.org/10.3390/genes12020174
14. Sadick H, Naim R, Sadick M, Hörmann K, Riedel F. Plasma level and tissue expression of angiogenic factors in patients with hereditary hemorrhagic telangiectasia. *Int J Mol Med.* 2005;15(4):591-596
15. Kritharis A, Al-Samkari H, Kuter DJ. Hereditary hemorrhagic telangiectasia: diagnosis and management from the hematologist's perspective. *Haematologica.* 2018;103(9):1433-1443. https://doi.org/10.3324/haematol.2018.193003
16. Govani FS, Shovlin CL. Hereditary haemorrhagic telangiectasia: a clinical and scientific review. *Eur J Hum Genet.* 2009;17(7):860-871. https://doi.org/10.1038/ejhg.2009.35

Поступила в редакцию 07.09.2023
Received 07.09.2023
Принята к печати 27.05.2024
Accepted 27.05.2024