Клиническая дерматология и венерология
2024, Т. 23, № 3, с. 313-320
https://doi.org/10.17116/klinderma202423031313

Russian Journal of Clinical Dermatology and Venereology
2024, Vol. 23, No. 3, pp. 313-320
https://doi.org/10.17116/klinderma202423031313

Клинические особенности течения венерической лимфогранулемы

© И.С. ТИТОВ[1], А.Е. ГУЩИН[1], Н.В. ФРИГО[1, 2], О.В. ДОЛЯ[1, 3], О.В. ЖУКОВА[1, 3]

[1]ГБУЗ «Московский научно-практический центр дерматовенерологии и косметологии Департамента здравоохранения г. Москвы», Москва, Россия;
[2]МБУ ИНО ФГБУ «Государственный научный центр Российской Федерации — Федеральный медицинский биофизический центр им. А.И. Бурназяна Федерального медико-биологического агентства России», Москва, Россия;
[3]ФГАОУ ВО «Российский университет дружбы народов им. Патриса Лумумбы» Минобрнауки России, Москва, Россия;

РЕЗЮМЕ

Актуальность. Венерическая лимфогранулема (ВЛГ) — инфекция, передаваемая половым путем, возбудителем которой являются *Chlamydia trachomatis,* относится к сероварам L1, L2 и L3 (*C. trachomatis*-LGV), обладает тропизмом к лимфоидной ткани. С 2003 г. заболевание регистрируется по всему миру, в последнее время с тенденцией к росту. Особенностью заболевания является то, что в 90% случаев оно проявляется как проктоколит различной степени выраженности, а инфицированию подвержены мужчины, практикующие секс с мужчинами (МСМ). Наиболее часто ВЛГ манифестирует под маской воспалительных заболеваний кишечника, а также может имитировать аденокарциному и лимфому прямой кишки, что требует проведения тщательной дифференциальной диагностики. В Российской Федерации среди МСМ Московского региона установлена широкая распространенность аноректальной хламидийной инфекции. Несмотря на серию последующих публикаций по заболеванию в нашей стране, подробное описание и анализ особенностей клинического течения, алгоритмов диагностики и лечения ВЛГ не представлены.

Цель исследования. Изучить клинические проявления аноректальной инфекции *C. trachomatis*-LGV среди пациентов, обращающихся за колопроктологической помощью.

Материал и методы. Обследованы 855 человек. Всем пациентам проведены обследование колопроктологом и тестирование на наличие ДНК возбудителей инфекции, передаваемой половым путем, с помощью полимеразной цепной реакции в реальном времени. Пациентов с коинфекциями не включили в исследование.

Результаты. *C. trachomatis*-LGV аноректальной локализации выявлена у 156 пациентов. Из них симптоматическое течение заболевания отмечено у 155 (99,4%) человек. Проктит диагностирован у 153 (98,1%) пациентов, в том числе эрозивно-язвенный — у 147 (96,1%), в 34% (*n*=52) случаев он сочетался с мукозитом анального канала или перианальным дерматитом. Осложненное течение отмечено у 26 (16,7%) пациентов.

Заключение. В исследовании описано клиническое течение ВЛГ у МСМ, обращающихся за колопроктологической помощью.

Ключевые слова: *венерическая лимфогранулема, C. trachomatis, проктит, воспалительные заболевания кишечника, ИППП.*

ИНФОРМАЦИЯ ОБ АВТОРАХ:
Титов И.С. — https://orcid.org/0000-0002-5952-8809
Гущин А.Е. — https://orcid.org/0000-0002-0399-1167
Фриго Н.В. — https://orcid.org/0000-0001-6231-971X
Доля О.В. — https://orcid.org/0000-0001-5019-4593
Жукова О.В. — https://orcid.org/0000-0001-5723-6573
Автор, ответственный за переписку: Титов И.С. — e-mail: titoig@mail.ru

КАК ЦИТИРОВАТЬ:
Титов И.С., Гущин А.Е., Фриго Н.В., Доля О.В., Жукова О.В. Клинические особенности течения венерической лимфогранулемы. *Клиническая дерматология и венерология.* 2024;23(3):313–320. https://doi.org/10.17116/klinderma202423031313

Clinical features of venereal lymphogranuloma course

© I.S. TITOV[1], A.E. GUSCHIN[1], N.V. FRIGO[1, 2], O.V. DOLYA[1, 3], O.V. ZHUKOVA[1, 3]

[1]Moscow Scientific and Practical Center of Dermatovenereology and Cosmetology, Moscow, Russia;
[2]State Research Center — Burnasyan Federal Medical Biophysical Center of Federal Medical Biological Agency, Moscow, Russia;
[3]Peoples' Friendship University of Russia, Moscow, Russia;

ABSTRACT

Background. Venereal lymphogranuloma (VLG) is sexually transmitted disease, causative agents of which are *Chlamydia trachomatis*, belongs to L1, L2 and L3 (*C. trachomatis*-LGV) serovars and have tropism for lymphoid tissue. The disease has been registered worldwide since 2003 with the tendency to growth in recent times. The feature of disease is that in 90% of cases it manifests as proctocolitis of varying severity and men, who have sex with men (MSM), are predisposed to be infected. Most commonly, VLG manifests under the mask of inflammatory bowel diseases, as well as it can imitate adenocarcinoma and lymphoma of rectum that requires careful differential diagnosis. A wide prevalence of anorectal chlamydial infection among MSM of the Moscow Region in the Russian Federation has been established. Detailed description and analysis of clinical course features, algorithms of VLG diagnosis and treatment are not presented despite a series of subsequent publications on the disease in our country.

Objective. To study the clinical manifestations of anorectal *C. trachomatis*-LGV infection among patients seeking coloproctological treatment.

Material and methods. The number of patients equal 855 was examined. All patients were examined by a coloproctologist and tested for DNA of sexually transmitted infections' causative agents using a real-time polymerase chain reaction. Patients with co-infections were not included in the study.

Results. Anorectal *C. trachomatis*-LGV has been revealed in 156 persons. Among them, symptomatic course of disease has been found in 155 (99.4%) patients. Proctitis has been diagnosed in 153 (98.1%) patients, including erosive-ulcerative type in 147 (96.1%), in 34% (52) of cases it has been associated with mucositis of anal canal or perianal dermatitis. Complicated course has been revealed in 26 (16.7%) patients. **Conclusion.** The study describes a clinical course of VLG in MSM seeking coloproctological treatment.

Keywords: *venereal lymphogranuloma, C. trachomatis, proctitis, inflammatory bowel diseases, STIs.*

INFORMATION ABOUT THE AUTHORS:
Titov I.S. — https://orcid.org/0000-0002-5952-8809
Guschin A.E. — https://orcid.org/0000-0002-0399-1167
Frigo N.V. — https://orcid.org/0000-0001-6231-971X
Dolya O.V. — https://orcid.org/0000-0001-5019-4593
Zhukova O.V. — https://orcid.org/0000-0001-5723-6573
Corresponding author: Titov I.S. — e-mail: titoig@mail.ru

TO CITE THIS ARTICLE:
Titov IS, Guschin AE, Frigo NV, Dolya OV, Zhukova OV. Clinical features of venereal lymphogranuloma course. *Russian Journal of Clinical Dermatology and Venereology*. 2024;23(3):313–320. (In Russ.). https://doi.org/10.17116/klinderma202423031313

Введение

Венерическая лимфогранулема (ВЛГ) — инфекция, передаваемая половым путем (ИППП), возбудителем которой является *Chlamydia trachomatis,* относится к биологическим вариантам (биоварам) L1, L2 и L3 (*C. trachomatis*-LGV), которые, в отличие от урогенитальных биоваров D-K *C. trachomatis* (*C. trachomatis*-URO), являются высокоинвазивными с выраженным тропизмом к лимфоидной ткани. С 2003 г. заболевание не является эндемичным для стран с тропическим и субтропическим климатом и регистрируется по всему миру [1—3]. В последние годы описаны вспышки с высоким уровнем заболеваемости преимущественно в Европе [4, 5] и США [6]. По данным большинства иностранных источников, особенностью заболевания является то, что в 90% случаев оно проявляется как проктоколит различной степени выраженности [3, 5, 7—9]. Инфицированию *C. trachomatis*-LGV подвержены мужчины, практикующие секс с мужчинами (МСМ) [4, 5]. Исследования показали рост случаев заболевания на 75% в период с 2015 по 2019 г. В 2019 г. в Европе зарегистрировано более 3000 случаев ВЛГ, 87% из которых пришлись на Францию, Нидерланды, Испанию и Великобританию, 64% случаев ВЛГ зарегистрировано у ВИЧ-положительных МСМ [4]. Авторы многоцентрового исследования указывают на то, что у пациентов с инфекцией *C. trachomatis*-LGV эрозивно-язвенный проктит был выявлен в 91,8—100% случаев [7]. В ряде источников представлены данные о том, что ВЛГ часто манифестирует под маской воспалительных заболеваний кишечника (ВЗК), таких как болезнь Крона (БК) и неспецифический язвенный колит [3, 7, 10—13], а также может имитировать аденокарциному и лимфому прямой кишки [14—16]. Это может служить дополнительным фактором для неправильной и запоздалой диагностики заболевания и неверного лечения в течение длительного времени, в результате чего у некоторых пациентов могут развиться осложнения: стриктура прямой кишки, которая не всегда подвергается регрессу после успешно проведенной антибиотикотерапии [11, 17—20], свищи прямой кишки, которые в большинстве случаев требуют хирургического лечения [21]. Кроме того, дополнительная дифференциальная диагностика ВЛГ должна проводиться не только с ВЗК или онкологическими процессами в прямой кишке, но и с другими ИППП (*N. gonorrhoeae, C. trachomatis*-URO*, HSVI, HCVII, T. pallidum*), которые также могут вызывать эрозивно-язвенные поражения ректум [9, 10, 20, 22].

С учетом высокой распространенности аноректальной хламидийной инфекции среди МСМ, с одной стороны, и разных протоколов лечения *C. trachomatis*-LGV и *C. trachomatis*-URO, с другой, а также с учетом отсутствия в широкой клинико-лабораторной практике тестов идентификации возбудителя ВЛГ важное значение имеет изучение клинических особенностей течения того и другого вариантов заболевания.

В Российской Федерации среди МСМ Московского региона установлена широкая распространенность аноректальной хламидийной инфекции [21], а в 2019 г. были описаны первые случаи ВЛГ (A. Guschin, IUSTI, Tallin, 2019). Несмотря на серию последующих публикаций по заболеванию в нашей стране [22—24], подробное описание и анализ особенностей клинического течения, алгоритмов диагностики и лечения ВЛГ не представлены.

Цель исследования — изучить клинические проявления аноректальной инфекции *C. trachomatis*-LGV среди пациентов, обращающихся за колопроктологической помощью.

Материал и методы

Обследованы 855 пациентов старше 18 лет, относящихся к группе МСМ, с воспалительными за-

болеваниями прямой кишки и анального канала, а также с общепроктологическими заболеваниями для оценки вероятности выявления бессимптомных форм ВЛГ. Всем пациентам проведены осмотр, пальцевое исследование анального канала и прямой кишки, ректороманоскопия. В процессе клинического обследования с помощью одноразовых универсальных зондов-тампонов производили соскоб отделяемого прямой кишки из очагов поражения для ПЦР-исследования, которое выполняли с использованием наборов *АмплиПрайм* (ООО «НекстБио», Москва, РФ). Все наборы реагентов, использованные в данном исследовании, имели регистрационные удостоверения Росздравнадзора, разрешающие их применение в клинической лабораторной практике на территории РФ. Для хранения и транспортировки образцы помещали в транспортную среду Амплипрайм ТСМ и направляли для дальнейшего ПЦР-исследования, которое включало экстракцию ДНК из образцов биоматериала набором *Магно-Прайм ФАСТ* (ООО «НекстБио», Москва) на наличие ДНК различных возбудителей ИППП с использованием наборов реагентов *АмплиПрайм NCMT*, *АмплиПрайм HSVI/HSVII*, *АмплиПрайм T. pallidum*. Набор *АмплиПрайм NCMT* выявляет ДНК *C. trachomatis* всех биоваров, т.е. в пределах всего вида *C. trachomatis*. Для дальнейшего уточнения и идентификации ДНК *C. trachomatis*-LGV или *C. trachomatis*-URO образцы с выявленной *C. trachomatis* исследовали с помощью набора *АмплиПрайм Chlamydia trachomatis* (*LGV*), позволяющего идентифицировать урогенитальные биовары (D-K) и биовары, вызывающие ВЛГ, — L1, L2, L3. Сбор жалоб, эпидемиологических и анамнестических данных осуществляли на основе заполнения специально разработанных анкет.

Результаты

Воспалительные заболевания прямой кишки и анального канала, ассоциированные с ИППП, включая ВЛГ, обнаружены у 566 (66,2%) из 855 пациентов. ДНК *C. trachomatis* всех биоваров выявлена у 371 (65,5%) из них, при этом большую часть (n=279) составили пациенты с *C. trachomatis*-LGV. Все пациенты с положительными результатами исследований на наличие других ИППП *(N. gonorrhoeae, C. trachomatis*-URO, *M. genitalium, HSVI, HCVII, T. pallidum)* исключены из исследования. Таким образом, в исследовании остались 156 пациентов с выявленной инфекцией *C. trachomatis*-LGV.

Пациентов оценивали по нескольким клиническим характеристикам: время от последнего полового контакта до появления симптомов (инкубационный период), жалобы, субъективные и объективные клинические проявления, наличие проктита, поражений анального канала (мукозита) и перианальной кожи (дерматита), разновидности проктита, осложнения.

Инкубационный период заболевания составил в среднем 9 (3—45) дней. При обращении жалобы предъявляли все пациенты. При этом у 1 пациента жалобы носили неспецифический характер и были связаны с выполненной около 1 мес назад геморроидэктомией. Признаки воспаления (боль, местный отек и гиперемия, нарушения функции тканей) отмечены у 155 (98,1%) пациентов. При осмотре и пальцевом исследовании эрозивно-язвенные поражения аноректальной области обнаружены у 152 (97,4%) пациентов **(рис. 1, 2)**, причем у 123 (78,2%) — выявлены гнойные выделения **(см. рис. 2)**. При ректороманоскопии у 153 (98,1%) больных наблюдались выраженные признаки воспаления слизистой оболочки прямой кишки (проктит), в то время как изолированный мукозит анального канала — только у 2 (1,3%) и проявлялся в виде солитарной язвы в его хирургическом отделе.

У части пациентов с ВЛГ выявлены различные осложнения, из которых самым распространенным был перианальный инфильтрат, диагностированный у 12 (7,7%) пациентов **(рис. 3, 4)**. У 9 (5,8%) больных наблюдали свищ анального канала и прямой кишки **(см. рис. 2, 5)**. Острый парапроктит выявлен у 2 (1,3%) больных **(рис. 6)**, и у 3 (1,9%) — отмечены признаки стеноза прямой кишки. Как итог, осложненную форму течения заболевания наблюдали у 16,7% пациентов.

У большинства пациентов с ВЛГ заболевание сопровождалось соответствующими жалобами, в том числе тенезмами (145/93,5%), болью в прямой кишке (129/83,2%), чувством переполнения ки-



Рис. 1. **Эрозивный мукозит анального канала (эрозии и язвы слизистой оболочки) у пациента с ВЛГ.**

Fig. 1. **Erosive mucositis of anal canal (erosions and ulcers of mucous membrane) in patient with VLG.**



Рис. 2. **Эрозивно-язвенный мукозит анального канала (развитые язвы и гипергрануляции слизистой оболочки, гноетечение), свищ прямой кишки (в левой ягодичной области) у пациента с ВЛГ.**

Fig. 2. **Erosive-ulcerative mucositis of anal canal (developed ulcers and hypergranulations of mucous membrane, purulent discharge) in patient with VLG.**



Рис. 3. **Перианальный инфильтрат (отек анодермы), мукозит анального канала и перианальный дерматит (гиперемия кожи, мацерация, поверхностные эрозии) у пациента с ВЛГ.**

Fig. 3. **Perianal infiltrate (anoderm edema), mucositis of anal canal and perianal dermatitis (skin hyperemia, maceration, superficial erosions) in patient with VLG.**



Рис. 4. **Перианальный инфильтрат (отек анодермы и перианальной кожи) у пациента с ВЛГ.**

Fig. 4. **Perianal infiltrate (edema of anoderm and perianal skin) in patient with VLG.**



Рис. 5. **Свищ анального канала (наружное отверстие в перианальной области) у пациента с ВЛГ.**

Fig. 5. **Anal canal fistula (external orifice in perianal area) in patient with VLG.**

шечника (114/73,5%), болью во время дефекации (108/69,7%). Жалобы на запор и метеоризм предъявляли 49 (31,6%) и 70 (45,2%) больных соответственно. Перечисленные жалобы сопровождались наличием в кале слизи (151/97,4%), крови (82/52,9%), примеси гноя (91/58,7%). Менее чем у $^{1}/_{2}$ пациентов наблюдали симптомы, связанные с общей интоксикацией организма: слабость и недомогание (69/44,5%), субфебрильную лихорадку (29/18,7%), артралгии (16/10,3%) и паховый лимфаденит (52/33,5%).

У части пациентов проктит сочетался с мукозитом анального канала (46/30,1%) или перианаль-



Рис. 6. **Острый парапроктит (гнойник в перианальной области) у пациента с ВЛГ.**

Fig. 6. **Acute paraproctitis (abscess in perianal area) in patient with VLG.**

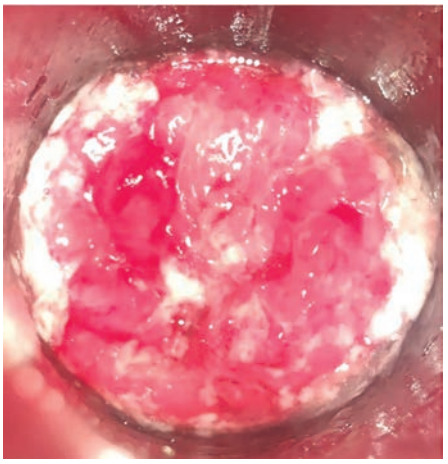

Рис. 7. **Эрозивно-язвенный проктит у пациента с ВЛГ (обильное гнойное отделяемое, гипергрануляции, эрозии и язвы слизистой оболочки).**

Fig. 7. **Erosive-ulcerative proctitis in patient with VLG (abundant purulent discharge, hypergranulations, erosions and ulcers of mucous membrane).**

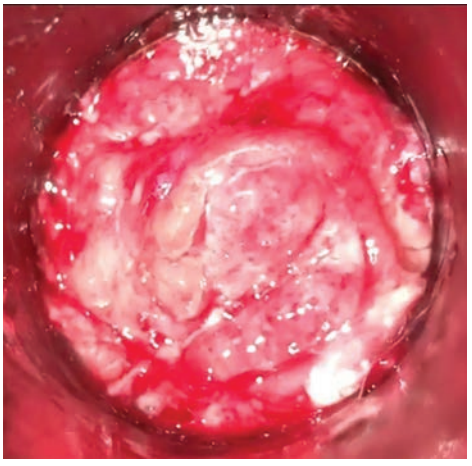

Рис. 8. **Эрозивно-язвенный проктит у пациента с ВЛГ (обильное гнойно-геморрагическое отделяемое с поверхности слизистой оболочки, геморрагии в строму, гипергрануляции, эрозии и язвы слизистой оболочки).**

Fig. 8. **Erosive-ulcerative proctitis in patient with VLG (abundant purulent hemorrhagic discharge from the surface of mucous membrane, hemorrhages in stroma, hypergranulations, erosions and ulcers of mucous membrane).**

ным дерматитом (6/3,9%), с обоими состояниями — у 3 (2%) **(см. рис. 3)**. При этом поверхностные проктиты — катаральный и катарально-фибринозный — диагностированы у 3 (2%) и 3 (2%) больных соответственно. У большинства пациентов с ВЛГ проктит сопровождался эрозивно-язвенными поражениями **(рис. 7, 8)**.

Проявления эрозивно-язвенного проктита оценивали по нескольким признакам: данным пальцевого исследования (неоднородность слизистой оболочки из-за наличия отека, инфильтрации подслизистых тканей, эрозий и язв), а также данным, установленным при ректороманоскопии: наличие на слизистой оболочке различных патоморфологических элементов, отделяемого с ее поверхности, контактная кровоточивость, сужение просвета из-за отека, интенсивность фиброза слизистой оболочки. Так, неоднородность слизистой оболочки при пальцевом исследовании определена у 145 (98,6%) из 147 больных. Во время проведения ректороманоскопии сужение просвета кишки из-за отека обнаружено у 90 (61,2%) пациентов. Эрозивно-язвенные элементы были представлены точечными (69/46,9%) и афтозными (80 (54,4%) эрозиями, язвы диагностированы у 124 (84,3%) пациентов, при этом полиморфизм всех указанных элементов (>2) отмечен у 102 (69,4%) больных. Во время проведения ректороманоскопии, кроме основных патоморфологических элементов, выявлены внутрислизистые геморрагии у 32 (21,8%) пациентов и гипергрануляции с псевдополипами у 46 (31,3%). Выраженный фиброз слизистой оболочки на фоне длительного воспалительного процесса диагностирован у 5 (3,4%) больных. При оценке распространенности воспалительных изменений слизистой оболочки установлено, что в большинстве случаев (110/74,8%) патологический процесс захватывал ампулярный отдел кишки и у небольшой части (16/10,9%) — терминальный отдел. У 21 (14,3%) больного наблюдали

тотальное поражение прямой кишки. В момент выполнения исследования гноетечение со слизистой оболочки отмечено у 103 (70,1%) пациентов, ее контактная кровоточивость — у 104 (70,7%), микроабсцессы в ее толщу — у 17 (11,6%).

Обсуждение

С 2003 г. ВЛГ не является эндемичным заболеванием для стран с тропическим и субтропическим климатом [1—3], вспышки ее регистрируются по всему миру с тенденциями к росту в основном за счет МСМ [4, 5, 7, 9]. Несмотря на значительный объем накопленных данных по клиническим проявлениям заболевания, его диагностике и лечению, проблема ВЛГ в мире остается актуальной из-за многообразия ее признаков и симптомов, с чем могут быть связаны определенные сложности в постановке диагноза в оптимально короткие сроки и назначение адекватного этиотропного лечения [3, 25]. В РФ первые случаи ВЛГ описаны в 2019 г. (A. Guschin, IUSTI, Tallin, 2019), публикации по изучению ВЛГ среди МСМ в литературе относятся к 2022 г. [22—24], но подробное описание заболевания пока отсутствует. Данное исследование является первым в РФ, которое позволило описать жалобы и клиническую картину, сопровождающие венерическую лимфогранулему. Все пациенты, как и в других неэндемичных странах, относились к группе МСМ, причем 99 (62,8%) — были ВИЧ-инфицированными. Этот показатель несколько ниже, чем в зарубежных исследованиях, где доля таких пациентов среди лиц с ВЛГ составляет 67—100%, тем не менее он также отражает общность эпидемических процессов обеих инфекций [26].

ДНК *C. trachomatis* выявлена у 371 (65,5%) из 566 пациентов, при этом большую часть составили пациенты с *C. trachomatis*-LGV (279 (75,2%) из 371), что в 2—3 раза выше, чем в других исследованиях, где доля *C. trachomatis*-LGV составляла 25—30% среди *C. trachomatis*-положительных [1, 27, 28]. Столь большое преобладание ВЛГ по сравнению с аноректальной хламидийной инфекцией, вызванной урогенитальными биоварами *C. trachomatis*, может объясняться особенностью нашей выборки, а именно обращением к колопроктологу в первую очередь пациентов с достаточно выраженными симптомами, в то время как примерно в 25% случаев ВЛГ может протекать бессимптомно [29].

Данные анамнеза свидетельствуют, что продолжительность инкубационного периода ВЛГ составляла от 3 до 45 дней, что не противоречит данным других исследований, которые указывают промежуток от 1 до 4 нед [30].

Нами установлено, что признаки воспаления, эрозивно-язвенные поражения слизистой оболочки анального канала и прямой кишки у пациентов по частоте встречаемости аналогичны данным, полученным зарубежными авторами, которые сообщают о выявлении таких признаков ВЛГ у 91,8—100% симптоматичных пациентов [8, 31]. Среди больных описанной группы проктит диагностирован у 153 (98,1%) из 156 пациентов. Однако у пациентов из исследованной когорты среди наиболее частых клинических проявлений превалировали эрозивно-язвенные поражения аноректальной области и гноетечение. Описанные ранее типичные для ВЛГ жалобы были наиболее характерны и для пациентов, обследованных в нашей клинике, они могут быть схожими, прежде всего, с таковыми при ВЗК: типичные симптомы при неспецифическом язвенном колите включают диарею, преимущественно в ночное время (65% случаев), наличие крови в стуле (95—100%), тенезмы (25—30%), иногда в сочетании с запорами (до 10%); боль в животе — нехарактерный симптом и, как правило, может иметь спастический характер и возникать перед актом дефекации. К наиболее частым клиническим симптомам БК относятся хроническая диарея (более 6 нед), в большинстве случаев без примеси крови, боль в животе, лихорадка и анемия неясного генеза, симптомы кишечной непроходимости, а также перианальные осложнения (хронические анальные трещины, рецидивирующие после хирургического лечения, парапроктит, свищи прямой кишки), что также в некоторой степени может соответствовать симптомам при ВЛГ, в связи с чем необходимо проведение тщательной дифференциальной диагностики [11, 12, 29, 32]. Известно, что ВЛГ в некоторых случаях может протекать под маской аденокарциномы или лимфомы прямой кишки [14—16], однако эти заболевания наиболее часто встречаются в старших возрастных группах, для них характерно медленное начало, преобладание общей симптоматики (слабость, недомогание, существенная потеря массы тела); кишечные симптомы (запор, «овечий» кал, примесь крови), как правило, присоединяются на более поздних стадиях. Нами установлено, что симптомами, которые превалируют более чем у 70% пациентов, являются боль в прямой кишке, тенезмы, боль при дефекации, чувство переполнения кишечника, слизь в кале. Более чем в 50% случаев пациенты жалуются на наличие крови и гноя в кале, более чем в 30% случаев — на запор, метеоризм, слабость и недомогание, боль в паховых областях. В зарубежных исследованиях ранее показано, что сочетание 2 клинических признаков и более (тенезмы, запор, примеси в кале) у МСМ при постановке диагноза повышает вероятность выявления ВЛГ [33]. По нашим данным, паховая лимфаденопатия отмечена при инфекции *C. trachomatis*-LGV у 55 (33,5%) из 155 пациентов, что по частоте встречаемости выше, чем среди пациентов, описанных в зарубежных источниках, которые указывают на то, что это нехарактерный, прежде всего для ВЛГ, признак [34]. Это можно объяснить тем, что данный симптом, как правило, свойствен для пациентов с со-

четанными или изолированными поражениями прямой кишки, анального канала и перианальных кожных покровов.

В ходе исследования установлено, что проявлением ВЛГ в 96,1% (147/153) случаев является эрозивно-язвенный проктит, который характеризуется различными эндоскопическими признаками, что отражено в результатах других исследований [35]. При этом сравнительно легкие формы заболевания (поверхностные проктиты, катаральный и катарально-фибринозный) встречались у небольшого числа инфицированных.

В настоящее время в РФ отсутствуют клинические рекомендации по ведению пациентов с ВЛГ, в связи с этим наблюдаются сложности с постановкой диагноза.

Заключение

В нашем исследовании впервые показано, что ВЛГ — широко распространенная инфекция среди пациентов-МСМ, обращающихся за колопроктологической помощью. Наличие таких субъективных симптомов, как тенезмы, боль в прямой кишке, присутствие слизи в кале, свойственных ВЛГ, может являться прямым показанием для проведения лабораторного ПЦР-исследования. Зарегистрированный первый в РФ набор реагентов для рутинного тестирования на *C. trachomatis*-LGV/*C. trachomatis*-URO на основе ПЦР в реальном времени позволяет выявлять и дифференцировать урогенитальные и ВЛГ-биовары *C. trachomatis*, что открывает возможности для полноценной лабораторной диагностики ВЛГ.

Участие авторов:
Концепция и дизайн исследования: И.С. Титов, А.Е. Гущин, О.В. Жукова
Сбор и обработка материала: И.С. Титов
Статистическая обработка: И.С. Титов
Написание текста: И.С. Титов, А.Е. Гущин
Редактирование: Н.В. Фриго, О.В. Доля

Авторы заявляют об отсутствии конфликта интересов.

Authors' contributions:
The concept and design of the study: I.S. Titov, A.E. Guschin, O.V. Zhukova
Collecting and interpreting the data: I.S. Titov
Statistical analysis: I.S. Titov
Drafting the manuscript: I.S. Titov, A.E. Guschin
Revising the manuscript: N.V. Frigo, O.V. Dolya

The authors declare no conflict of interest.

ЛИТЕРАТУРА/REFERENCES

1. Nieuwenhuis RF, Ossewaarde JM, Götz HM, Dees J, Thio HB, Thomeer MGJ, den Hollander JC, Neumann MHA & van der Meijden WI. Resurgence of Lymphogranuloma Venereum in Western Europe: An Outbreak of Chlamydia trachomatis Serovar L 2 Proctitis in The Netherlands among Men Who Have Sex with Men. *Clinical Infectious Diseases*. 2004;39(7): 996-1003. https://doi.org/10.1086/423966
2. Götz HM, Ossewaarde JM, Nieuwenhuis RF, van der Meijden WI, Dees J, Thio B, de Zwart O & van de Laar MJ. A cluster of lymphogranuloma venereum among homosexual men in Rotterdam with implications for other countries in Western Europe. *Nederlands Tijdschrift Voor Geneeskunde*. 2004; 148(9):441-442. https://www.ncbi.nlm.nih.gov/pubmed/15038207
3. Martin-Iguacel R, Llibre JM, Nielsen H, Heras E, Matas L, Lugo R, Clotet B, Sirera G. Lymphogranuloma venereum proctocolitis: A silent endemic disease in men who have sex with men in industrialised countries. *European Journal of Clinical Microbiology and Infectious Diseases*. 2010;29(8):917-925. https://doi.org/10.1007/s10096-010-0959-2
4. European Centre for Disease Prevention and Control. Lymphogranuloma venereum. In: ECDC. Annual epidemiological report for 2019. Stockholm: ECDC. (2022). Accessed: February 01.2023: https://www.ecdc.europa.eu/en/publications-data/lymphogranuloma-venereum-annual-epidemiological-report-2019
5. Cabello Úbeda A, Fernández Roblas R, García Delgado R, Martínez García L, Sterlin F, Fernández Guerrero ML, Górgolas M: Anorectal lymphogranuloma venereum in Madrid: a persistent emerging problem in men who have sex with men. *Sex Transm Dis*. 2016;43:4149. https://doi.org/10.1097/OLQ.0000000000000459
6. Pathela P, Jamison K, Kornblum J, Quinlan T, Halse TA, Schillinger JA. Lymphogranuloma venereum: an increasingly common anorectal infection among men who have sex with men attending New York City sexual health clinics. *Sex Transm Dis*. 2019;46:e147. https://doi.org/10.1097/OLQ.0000000000000921
7. Cole MJ, Field N, Pitt R, Amato-Gauci AJ, Begovac J, French PD, Keše D, Klavs I, Zidovec Lepej S, Pöcher K, Stary A, Schalk H, Spiteri G, Hughes G. Substantial underdiagnosis of lymphogranuloma venereum in men who have sex with men in Europe: preliminary findings from a multicentre surveillance pilot. *Sex Transm Infect*. 2020;96(2):137-142. Epub 2019 Jun 23. PMID: 31235527. https://doi.org/10.1136/sextrans-2019-053972
8. Donachie A, Spiteri G, Barbara C, et al. *Lymphogranuloma venereum (LGV) in men who have sex with men (MSM): A re-emerging problem*, Malta, 2018. Eurosurveillance 2018;23.
9. Arnold CA, Limketkai BN, Illei PB, et al. Syphilitic and lymphogranuloma venereum (LGV) proctocolitis: Clues to a frequently missed diagnosis. *Am J SurgPathol*. 2013;37:38-46.
10. Mosquera-Klinger G, Berrio S, Carvajal JJ, Juliao-Baños F, Ruiz M. Ulcerative proctitis associated with lymphogranuloma venereum. *Rev Gastroenterol Mex* (Engl Ed). 2021;86(3):313-315. Epub 2021 Jun 19. PMID: 34154973. https://doi.org/10.1016/j.rgmxen.2021.06.006
11. Repiso-Jiménez JB, Millán-Cayetano JF, Salas-Márquez C, Correa-Ruiz A, Rivas-Ruiz F. Lymphogranuloma Venereum in a Public Health Service Hospital in Southern Spain: A Clinical and Epidemiologic Study. *Actas Dermosifiliogr* (Engl Ed). 2020;111(9):743-751. English, Spanish. Epub 2020 Aug 29. PMID: 32871127. https://doi.org/10.1016/j.ad.2020.02.006
12. Levy I, Gefen-Halevi S, Nissan I, Keller N, Pilo S, Wieder-Finesod A, Litchevski V, Shasha D, Kedem E, Rahav G. Delayed diagnosis of colorectal sexually transmitted diseases due to their resemblance to inflammatory bowel diseases. *Int J Infect Dis*. 2018;75:34-38. Epub 2018 Aug 17. PMID: 30125691. https://doi.org/10.1016/j.ijid.2018.08.004
13. Hechtman JF, Dimaio CJ, Matloff J, Harpaz N, Zhu H. Rectal lymphogranuloma venereum mimicking cancer. *Endoscopy*. 2013;45(2 UCTN): E315-6. Epub 2013 Sep 5. PMID: 24008484. https://doi.org/10.1055/s-0033-1344407
14. Bancil AS, Alexakis C, Pollok R. Delayed diagnosis of lymphogranuloma venereum-associated colitis in a man first suspected to have rectal cancer.

JRSM Open. 2016;8(1):2054270416660933. PMID: 28203380; PMCID: PMC5298471.
https://doi.org/10.1177/2054270416660933

15. Sullivan B, Glaab J, Gupta RT, Wood R, Leiman DA. Lymphogranuloma venereum (LGV) proctocolitis mimicking rectal lymphoma. *Radiol Case Rep*. 2018;13(6):1119-1122. PMID: 30792826; PMCID: PMC6372233.
https://doi.org/10.1016/j.radcr.2018.08.015
16. Pimentel R, Correia C, Estorninho J, Gravito-Soares E, Gravito-Soares M, Figueiredo P. Lymphogranuloma Venereum-Associated Proctitis Mimicking a Malignant Rectal Neoplasia: Searching for Diagnosis. *GE Port J Gastroenterol*. 2021;29(4):267-272. PMID: 35979244; PMCID: PMC9274944.
https://doi.org/10.1159/000516011
17. Pinsk I, Saloojee N, Friedlich M. Lymphogranuloma venereum as a cause of rectal stricture. *Can J Surg*. 2007;50(6):E31-2. PMID: 18067700; PMCID: PMC2386211.
18. Stary G, Stary A. Lymphogranuloma venereum outbreak in Europe. *J Dtsch Dermatol Ges*. 2008;6(11):935-940. English, German. PMID: 18992036.
https://doi.org/10.1111/j.1610-0387.2008.06742.x
19. Craxford L, Fox A. Lymphogranuloma venereum: a rare and forgotten cause of rectal stricture formation. *Int J STD AIDS*. 2018;29(11):1133-1135. Epub 2018 May 11. PMID: 29749879.
https://doi.org/10.1177/0956462418773224
20. Odze RD, Goldblum JR. *Odze and Goldblum Surgical Pathology of the GI Tract, Liver, Biliary Tract and Pancreas*: Odze and Goldblum Surgical Pathology of the GI Tract, Liver, Biliary Tract and Pancreas E-Book. Elsevier Health Sciences, 2014.
21. Тюленев Ю.А., Титов И.С., Гущин А.Е. Высокая частота инфекций, передаваемых половым путем, среди мужчин, практикующих секс с мужчинами, обращающихся за проктологической помощью. *Клиническая дерматология и венерология*. 2018;17(3):103-108.
Tyulenev YA, Titov IS, Guschin AE. High incidence of sexually transmitted infections in men who have sex with men and visit proctology clinics. *Russian Journal of Clinical Dermatology and Venereology*. 2018;17(3):103-108. (In Russ.).
https://doi.org/10.17116/klinderma2018173109
22. Титов И.С., Тюленев Ю.А., Гущин А.Е., Потекаев Н.Н. Венерическая лимфогранулема прямой кишки у пациента, практикующего рискованное сексуальное поведение. *Клиническая дерматология и венерология*. 2022;21(4):454-457.
Titov IS, Tyulenev YA, Gushchin AE, Potekaev NN. Rectal venereal lymphogranuloma in a patient engaging in risky sexual practices. *Russian Journal of Clinical Dermatology and Venereology*. 2022;21(4):454-457. (In Russ.).
https://doi.org/10.17116/klinderma202221041454
23. Титов И.С., Тюленев Ю.А., Гущин А.Е. Проктит, вызванный коинфекцией L-сероварианта Chlamydia trachomatis и Neisseria gonorrhea у ВИЧ-инфицированного пациента с вторичным сифилисом. *Смоленский медицинский альманах*. 2022;2:139-147.
Titov IS, Tyulenev YuA, Gushchin AE. Proctitis caused by co-infection of the L-serovariant Chlamydia trachomatis and Neisseria gonorrhoea in an HIV-infected patient with secondary syphilis. *Smolenskii meditsinskii al'manakh*. 2022;2:139-147. (In Russ.).
https://doi.org/10.37903/SMA.2022.2.29
24. Tyulenev YA, Guschin AE, Titov IS, Frigo NV, Potekaev NN, Unemo M. First reported lymphogranuloma venereum cases in Russia discovered in men who have sex with men attending proctologists. *Int J STD AIDS*. 2022;5:5.
https://doi.org/10.1177/09564624211072709
25. Di Altobrando A, Tartari F, Filippini A, D'Antuono A, Patrizi A, Filippi F, Sechi A, Cuicchi D, Salfi NCM, Gaspari V. Lymphogranuloma venereum proctitis mimicking inflammatory bowel diseases in 11 patients: a 4-year single-center experience. *Crohn's & Colitis 360*. 2019;1(1);otz004.
https://doi.org/10.1093/crocol/otz004
26. The association between lymphogranuloma venereum and HIV among men who have sex with men: systematic review and meta-analysis. *BMC Infect Dis*. 2011;11:70.
27. Neves JM, Ramos Pinheiro R, Côrte-Real R, Borrego MJ, Rodrigues A, Fernandes C. Lymphogranuloma venereum: a retrospective analysis of an emerging sexually transmitted disease in a Lisbon Tertiary Center. *J Eur Acad Dermatol Venereol*. 2021;35(8):1712-1716. Epub 2021 May 13. PMID: 33896044.
https://doi.org/10.1111/jdv.17302
28. Chromy D, Sadoghi B, Gasslitter I, Skocic M, Okoro A, Grabmeier-Pfistershammer K, Willinger B, Weninger W, Öllinger A, Sarcletti M, Stary G, Bauer WM. Asymptomatic lymphogranuloma venereum is commonly found among men who have sex with men in Austria. *J Dtsch Dermatol Ges*. 2024;22(3):389-397. Epub 2024 Feb 2. PMID: 38308171.
https://doi.org/10.1111/ddg.15329
29. Haar K, Dudareva-Vizule S, Wisplinghoff H, et al. *Lymphogranuloma Venereum in Men Screened for Pharyngeal and Rectal Infection*. Germany. 2013;19.
30. Dos Santos-Ferreira AC, Calanca R, Ardengh JC. Challenges in Diagnostic of the Ulcerative Rectitis by Lymphogranuloma venereum in Chlamydia trachomatis Infection and AIDS. *Cureus*. 2023;15(2):e35420. PMID: 36987466; PMCID: PMC10040225.
https://doi.org/10.7759/cureus.35420
31. de Vries HJC, de Barbeyrac B, de Vrieze NHN, Viset JD, White JA, Vall-Mayans M, Unemo M. 2019 European guideline on the management of lymphogranuloma venereum. *J Eur Acad Dermatol Venereol*. 2019;33(10):1821-1828. Epub 2019 Jun 26. PMID: 31243838.
https://doi.org/10.1111/jdv.15729
32. Saxon C, Hughes G, Ison C. Asymptomatic lymphogranuloma venereum in men who have sex with men, United Kingdom. *Emerg Infect Dis*. 2016;22:112-116.
33. Pallawela SN, Sullivan AK, Macdonald N, French P, White J, Dean G, Smith A, Winter AJ, Mandalia S, Alexander S, Ison C, Ward H. Clinical predictors of rectal lymphogranuloma venereum infection: results from a multicentre case-control study in the U.K. *Sex Transm Infect*. 2014;90(4):269-274. Epub 2014 Mar 31. PMID: 24687130; PMCID: PMC4033117.
https://doi.org/10.1136/sextrans-2013-051401
34. Stamm WE. *Lymphogranuloma venereum*. In Holmes KK, Sparling PF, Stamm WE, Piot P, Wasserheit JN, eds. Sexually Transmitted Diseases. Mc Graw Hill Medical, New York; 2008;595-606.
35. Heras E, Llibre JM, Sirera G, Mate JL, Boix V, Rey-Joly C, Clotet B. Lymphogranuloma venerium proctitis in the setting of HIV: a case report and differential diagnosis. *AIDS Patient Care STDS*. 2009;23(7):493-494. PMID: 19534601.
https://doi.org/10.1089/apc.2008.0261

Поступила в редакцию 27.04.2024
Received 27.04.2024
Принята к печати 24.05.2024
Accepted 24.05.2024