Клиническая дерматология и венерология
2024, Т. 23, № 3, с. 298-304
https://doi.org/10.17116/klinderma202423031298

Russian Journal of Clinical Dermatology and Venereology
2024, Vol. 23, No. 3, pp. 298-304
https://doi.org/10.17116/klinderma202423031298

Потенциальные возможности противогрибкового шампуня с кетоконазолом и цинк пиритионом в комбинированной терапии микозов кожи, трудно поддающихся стандартным методам лечения

© Л.П. КОТРЕХОВА, А.Ю. АЛЕКСЕЕВ, Е.Н. ЦУРУПА, Т.В. БОГДАНОВА, Г.А. ЧИЛИНА, К.И. РАЗНАТОВСКИЙ, Н.В. ВАСИЛЬЕВА, А.Е. ТАРАСКИНА, А.А. ВАШКЕВИЧ

ГБОУ ВПО «Северо-Западный государственный медицинский университет им. И.И. Мечникова, Санкт-Петербург, Россия

РЕЗЮМЕ

Поверхностные микозы кожи — наиболее распространенные грибковые заболевания человека. Их терапия антифунгальными препаратами системного и местного действия в большинстве случаев эффективна. В последнее время участились случаи, когда применение противогрибковых препаратов в режиме, предписанном клиническими рекомендациями и инструкциями к препаратам, оказывается недостаточно эффективным. Назначение схем терапии, предусматривающих одновременное применение нескольких антимикотиков, позволяет преодолеть низкую эффективность противогрибковой монотерапии. Описаны 2 случая поверхностных микозов кожи: малассезия-фолликулит (возбудитель *Malassezia sympodialis*) и распространенная микроспория (возбудитель *Microsporum canis*), которые сначала плохо поддавались противогрибковой терапии, но в итоге были полностью излечены. Малассезия-фолликулит у 18-летней больной, принимающей преднизолон в дозе 60 мг/сут из расчета 1 мг/кг/сут и азатиоприн в дозе 100 мг/сут по поводу гангренозной пиодермии, удалось вылечить комбинацией раствора с 2% сертаконазолом и шампунем с 2% кетоконазолом и 1% цинк пиритионом. Более того, после выздоровления дальнейшее применение шампуня с 2% кетоконазолом и 1% цинк пиритионом в режиме профилактического лечения 1—2 раза в неделю при сохраняющемся иммуносупрессивном состоянии, связанном с лечением гангренозной пиодермии, позволило предупредить развитие рецидива малассезия-фолликулита. При распространенной микроспории гладкой кожи с поражением пушковых волос оказалась эффективной комбинация гризеофульвина, принимаемого внутрь в дозе 750 мг/сут из расчета 22 мг/кг/сут, и местной терапии раствором сертаконазола и шампунем с кетоконазолом и цинк пиритионом. Комбинированная терапия с использованием лекарственного противогрибкового двухкомпонентного шампуня позволила повысить эффективность лечения, ускорить выздоровление пациентов, предупредить распространение грибковой инфекции при мытье, а применение противогрибкового шампуня в профилактическом режиме 1—2 раза в неделю при длительно сохраняющейся иммуносупрессии — предупредить рецидив малассезия-фолликулита.

Ключевые слова: *малассезия-фолликулит, Malassezia spp., микроспория, Micrisporum canis, кетоконазол, цинк пиритион, сертаконазол.*

ИНФОРМАЦИЯ ОБ АВТОРАХ:
Котрехова Л.П. — https://orcid.org/0000-0003-2995-4249
Алексеев А.Ю. — https://orcid.org/0000-0003-1890-5329
Цурупа Е.Н. — https://orcid.org/0000-0002-5792-7478
Богданова Т.В. — https://orcid.org/0000-0003-2536-855X
Чилина Г.А. — https://orcid.org/0000-0002-9204-4662
Разнатовский К.И. — https://orcid.org/0000-0003-1022-7463
Васильева Н.В. — https://orcid.org/0000-0003-3693-5438
Тараскина А.Е. — https://orcid.org/0000-0002-1725-8433
Вашкевич А.А. — https://orcid.org/0000-0002-3933-6922
Автор, ответственный за переписку: Котрехова Л.П. — zurupalubov@inbox.ru

КАК ЦИТИРОВАТЬ:
Котрехова Л.П., Алексеев А.Ю., Цурупа Е.Н., Богданова Т.В., Чилина Г.А., Разнатовский К.И., Васильева Н.В., Тараскина А.Е., Вашкевич А.А. Потенциальные возможности противогрибкового шампуня с кетоконазолом и цинк пиритионом в комбинированной терапии микозов кожи, трудно поддающихся стандартным методам лечения. *Клиническая дерматология и венерология*. 2024;23(3):298–304. https://doi.org/10.17116/klinderma202423031298

Potential possibilities of antifungal shampoo containing ketoconazole and zinc pyrithione in combined therapy of skin mycoses, that are difficult to follow standard treatment methods

© L.P. KOTREKHOVA, A.YU. ALEKSEEV, E.N. TSURUPA, T.V. BOGDANOVA, G.A. CHILINA, K.I. RAZNATOVSKIY, N.V. VASILYEVA, A.E. TARASKINA, A.A. VASHKEVICH

North-Western State Medical University named after I.I. Mechnikov, St. Petersburg, Russia

ABSTRACT

Superficial skin mycoses are the most common human's fungal diseases. Their therapy by systemic and local antifungal drugs is effective in most cases. In recent times, the number of cases of ineffective application of antifungal drugs in regimen recommended by clinical guidelines and medicines' instructions increased. Prescription of therapy schemes involving simultaneous use of several antifungal drugs allows overcoming low effectiveness of antifungal monotherapy. The number of clinical cases of superficial skin mycoses equal 2 was described:

malassezia folliculitis (causative agent — *Malassezia sympodialis*) and disseminated microsporidiosis (causative agent — *Microsporum canis*), that at first were poorly responded to antifungal therapy, but eventually were completely cured. Malassezia folliculitis in 18-years-old patient, who took 60 mg/day prednisolone calculated as 1 mg/kg/day and 100 mg/day azathioprine due to pyoderma gangrenosum, was cured by combination of solution with 2% sertaconazole and shampoo with 2% ketoconazole and 1% zinc pyrithione. Moreover, after recovery, further use of shampoo with 2% ketoconazole and 1% zinc pyrithione in a preventive treatment regimen, namely 1—2 times per week, while remaining immunosuppressive state associated with the treatment of pyoderma gangrenosum allowed to predict Malassezia folliculitis recurrence. The combination of griseofulvin application, ingested at a dose of 750 mg/day calculated as 22 mg/kg/day, and local therapy by solution with sertaconazole and shampoo with ketoconazole and zinc pyrithione, was effective in disseminated microsporidiosis of smooth skin with damage of lanugo. Combined therapy with the use of medical antifungal two-component shampoo allowed to increase the treatment effectiveness, accelerate patients' recovery, prevent the distribution of mycotic infection during washing, and the use of antifungal shampoo in a preventive regimen, namely 1—2 times per week, when long-term immunosuppression — to prevent the recurrence of malassezia-folliculitis.

Keywords: *malassezia-folliculitis, Malassezia spp., microsporia, Micrisporum canis, ketoconazole, zinc pyrithione, sertaconazole.*

INFORMATION ABOUT THE AUTHORS:
Kotrekhova L.P. — https://orcid.org/0000-0003-2995-4249
Alekseev A.Yu. — https://orcid.org/0000-0003-1890-5329
Tsurupa E.N. — https://orcid.org/0000-0002-5792-7478
Bogdanova T.V. — https://orcid.org/0000-0003-2536-855X
Chilina G.A. — https://orcid.org/0000-0002-9204-4662
Raznatovskiy K.I. — https://orcid.org/0000-0003-1022-7463
Vasilyeva N.V. — https://orcid.org/0000-0003-3693-5438
Taraskina A.E. — https://orcid.org/0000-0002-1725-8433
Vashkevich A.A. — https://orcid.org/0000-0002-3933-6922
Corresponding author: Kotrekhova L.P. — zurupalubov@inbox.ru

TO CITE THIS ARTICLE:
Kotrekhova LP, Alekseev AYu, Tsurupa EN, Bogdanova TV, Chilina GA, Raznatovskiy KI, Vasilyeva NV, Taraskina AE, Vashkevich AA. Potential possibilities of antifungal shampoo containing ketoconazole and zinc pyrithione in combined therapy of skin mycoses, that are difficult to follow standard treatment methods. *Russian Journal of Clinical Dermatology and Venereology*. 2024;23(3):298–304. (In Russ.). https://doi.org/10.17116/klinderma202423031298

Ведение

В начале второго десятилетия XXI века человечество потрясли не только разразившаяся пандемия COVID-19, но и ее последствия в виде роста инвазивных и поверхностных микозов. Это заставило ВОЗ выпустить соответствующий документ, определяющий пути развития медицинской микологии на ближайшие десятилетия [1]. Появление резистентных к тербинафину и другим антимикотикам штаммов дерматомицетов, таких как *Trichophyton indotineae* (complex *T. interdigitale/T. mentagrophytes*), сначала в Индии, а затем в Европе привело к необходимости поиска новых противогрибковых препаратов и схем терапии [2]. Многие ученые сходятся во мнении, что одним из способов повышения эффективности противогрибковой терапии является комбинированная терапия несколькими антимикотиками [3]. Чаще такой метод применяется при лечении онихомикоза, но может использоваться и при терапии микозов волосистой части головы и Tinea incognito («трансформированные» микозы) как наиболее трудно поддающихся терапии [4]. Как правило, назначают одновременно антимикотики системного действия для приема внутрь и препараты местного действия в разных лекарственных формах: растворах, кремах, мазях, лаках. Лекарственные препараты в форме шампуня, содержащего антимикотик широкого спектра действия кетоконазол, чаще применяют для лечения инфекции, вызванной дрожжевыми липофильными грибами *Malassezia* spp., — отрубевидного лишая. Помимо этого его назначение показано при заболевании, ассоциированном с *Malassezia* spp., — себорейном дерматите. Причем наиболее эффективна комбинация 2% кетоконазола и 1% цинка пиритиона в виде лекарственного шампуня (*Кето плюс*) [5]. Эффективность его доказана клиническими исследованиями и длительным клиническим опытом применения. Единственный лекарственный двухкомпонентный противогрибковый шампунь *Кето плюс* подходит для больных микозами кожи и микозами волосистой части головы любого возраста и пола. Он розового цвета, обладает хорошими органолептическими свойствами, приятным запахом, хорошей способностью к пенообразованию, что повышает приверженность пациентов терапии.

Многолетний опыт (более 20 лет) применения противогрибкового препарата в форме шампуня *Кето плюс* с 2% кетоконазолом и 1% цинком пиритионом в терапии разных микозов кожи показал, что за счет синергетического действия кетоконазола с другими антимикотиками (тербинафином, итраконазолом, флуконазолом, гризеофульвином, сертаконазолом) возможности такой комбинированной терапии значительно шире, чем применение шампуня *Кето плюс* только в терапии малассезия-ассоциированных дерматозов. Приводим 2 примера эффективной комбинированной терапии с шампунем с 2%

кетоконазолом и 1% цинка пиритиона (*Кето плюс*) у больных с микозами кожи, у которых ранее проведенная терапия была неэффективна.

Клинический случай 1

Больная *Ш.*, 18 лет, обратилась в микологическую клинику в октябре 2020 г. с жалобами на появление многочисленных зудящих гнойничков на коже туловища. В результате сбора анамнеза установлено, что за 2 мес до настоящего эпизода пациентка уже обращалась в клинику по поводу появления у нее пустул на местах травматизации кожи через 1 нед после разрешения активных проявлений инфекции COVID-19. Пустулезные высыпания через некоторое время трансформировались в эрозивно-язвенные поражения кожи. Тогда после всестороннего обследования диагностировали гангренозную пиодермию, при этом выявить какие-либо аутоиммунные, гематологические, аутовоспалительные или онкологические заболевания не удалось. Развитие гангренозной пиодермии, вероятно, было связано с новой коронавирусной инфекцией COVID-19. Была назначена терапия преднизолоном в суточной дозе 60 мг. С учетом карантинных мероприятий, связанных с пандемией COVID-19, пациентке было рекомендовано проходить лечение в другом регионе по месту постоянного жительства. В результате проводимой терапии новые высыпания перестали появляться, а через 1 мес 4 из 5 язвенных дефектов зарубцевались, но одна язва в поясничной области не уменьшилась, а стала увеличиваться. На дистанционной консультации с лечащими врачами принято решение добавить к терапии азатиоприн в дозе 100 мг/сут. Через 1 нед после назначения азатиоприна язва на пояснице начала разрешаться с образованием рубца, однако через 2 нед появились многочисленные зудящие пустулы (фолликулиты) на туловище. Лечащий врач пациентки расценил появление высыпаний как развитие «стероидных» угрей и назначил наружно гель с клиндамицином и внутрь доксициклин по 100 мг 2 раза в день. Терапия антибиотиками не привела к разрешению высыпаний, а способствовала еще большему их появлению. Больную направили на консультацию в микологическую клинику с предварительным диагнозом: «рецидив гангренозной пиодермии из-за неэффективности иммуносупрессивной терапии». При осмотре выявлены рубцы неправильной формы розово-красного цвета на местах ранее расположенных язв на спине, голенях и правом предплечье, а на пояснице — язва неправильной формы размером 3,7×5,1 см, покрытая по центру геморрагической коркой и рубцующаяся по краям. На коже торса, более всего на спине, располагались многочисленные рассеянные напряженные пустулы размером от 1 до 2,5 мм с тонким венчиком эритемы **(рис. 1, а)**. С учетом четко выраженной тенденции к разрешению очагов гангренозной пиодермии предположение о неэффективности иммуносупрессивной терапии было отклонено. По жалобам на зуд, характеру высыпаний, данным о длительном приеме высоких доз иммуносупрессивных препаратов заподозрен малассезия-фолликулит.

Для подтверждения диагноза проведено люминесцентное микроскопическое исследование отделяемого пустул с раствором калькофлюора белого с синим Эванса. В результате люминесцентной микроскопии биоматериала, взятого с высыпаний, обнаружены скопления мелких округлых почкующихся дрожжевых клеток микромицета рода *Malassezia* **(см. рис. 1, б)**. Культуральное исследование проведено путем посева отделяемого пустул на чашку Петри с модифицированной средой Лиминга—Нотман (mLNA) с добавлением 0,05% хлорамфеникола. Через 7 сут инкубации на среде mLNA получен рост колоний кремового цвета с приподнятым центром и краями с морщинистой поверхностью **(см. рис. 1, в)**. При светлопольной микроскопии препарата из культуры обнаружены дрожжевые двухконтурные почкующиеся клетки овоидной и округлой форм **(см. рис. 1, д)**. По совокупности морфологических свойств культура предварительно идентифицирована как *M. sympodialis*, что подтверждено результатом молекулярно-генетического исследования выделенной культуры микромицета методом таргетного секвенирования региона внутренних транскрибируемых спейсеров (ITS1 и ITS2) рДНК согласно рекомендациям Института клинических и лабораторных стандартов США (CLSI) (документ MM18-A (ISBN 1-56238-664-6)).

Таким образом, анализ жалоб, клинических проявлений, данные анамнеза и результаты лабораторных исследований позволили установить у пациентки диагноз: «малассезия-фолликулит, вызванный *M. sympodialis*». Результатом проведенной врачебной комиссии стало решение о назначении пациентки только наружной терапии из-за риска развития нежелательных явлений. Назначен спрей с 1% тербинафином. Жидкая форма лекарственного средства выбрана, чтобы не создавать эффект окклюзии при нанесении на высыпания. При оценке результатов эффективности терапии через 1 нед от начала лечения количество фолликулитов не уменьшилось. Из-за этого терапию изменили — назначен раствор с 2% сертаконазолом (*Офломикол*) с ежедневным нанесением на кожу 2 раза в сутки в течение 4 нед, а также шампунь *Кето плюс* для ежедневного применения (в качестве моющего и лечебного средства) 1 раз в сутки на 4 нед. В результате терапии процесс через 4 нед полностью разрешился, что зафиксировано на приеме **(см. рис. 1, г)**. Так как прием иммуносупрессивных препаратов для лечения гангренозной пиодермии был продолжен, пациентке рекомендовано использовать шампунь с 2% кетоконазолом

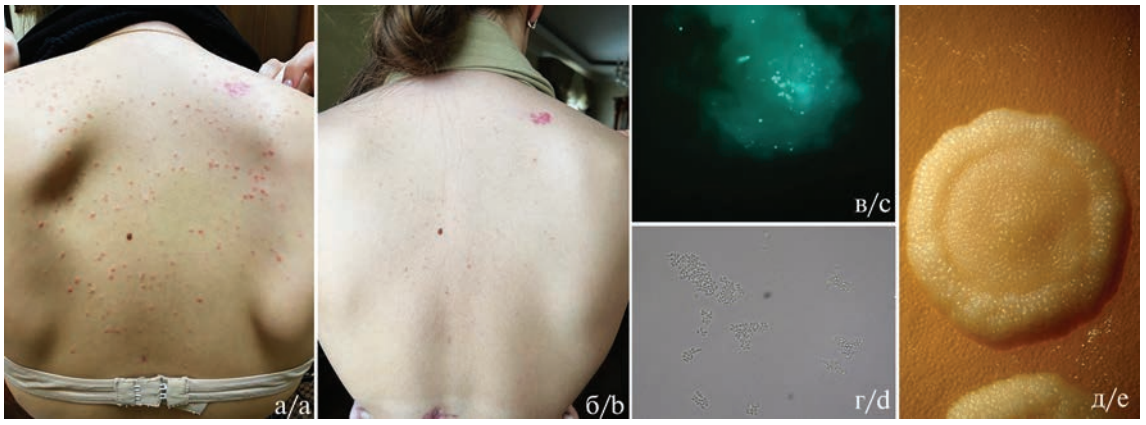

Рис. 1. **Больная *Ш.*, 18 лет.**
а — множественные фолликулиты с тонким периферическим венчиком эритемы; б — люминесцентная микроскопия отделяемого пустул: скопления мелких округлых почкующихся дрожжевых клеток микромицета рода *Malassezia*; в — колонии кремового цвета с приподнятым центром и краями с морщинистой поверхностью на модифицированной среде Лиминга—Нотман (mLNA) с добавлением 0,05% хлорамфеникола через 7 сут инкубации; г — светлопольная микроскопия препарата из культуры: дрожжевые двухконтурные почкующиеся клетки овоидной и округлой форм; д — полное разрешение малассезия-фолликулита после комбинированной терапии раствором с 2% сертаконазолом (*Офломикол*) и шампунем с 2% кетоконазолом и 1% цинком пиритионом (*Кето плюс*).

Fig. 1. **Patient *Sh.*, 18-years-old.**
a — multiple folliculites with thin peripheral erythema crown; b — luminescent microscopy of pustules' discharge: collections of small rounded budding yeast cells of *Malassezia* genus micromycete; c — cream-colored colonies with a raised center and edges with wrinkled surface on a Leeming-Notman modified medium (mLNA) with addition of 0.05% chloramphenicol in 7 days of incubation; d — light-field microscopy of sample from the culture: yeast two-contoured budding cells of ovoid and rounded shapes; e — complete improvement of malassezia folliculitis after combined therapy by solution with 2% sertaconazole (*Ophlomikol*) and shampoo with 2% ketoconazole and 1% zinc pyrithione (*Keto plus*).

и 1% цинк пиритионом для мытья 1—2 раза в неделю на протяжении всего курса иммуносупрессивной терапии. Такая рекомендация дана с целью предупреждения развития рецидива малассезия-фолликулита. За 2 последующих года наблюдения у пациентки ни разу не отмечено рецидива грибковой инфекции, несмотря на то что за этот период дважды был рецидив гангренозной пиодермии. Оба рецидива были связаны с новой коронавирусной инфекцией COVID-19. В 2024 г. удалось добиться полного разрешения всех проявлений гангренозной пиодермии и отменить как прием иммуносупрессивных препаратов, так и профилактическую противогрибковую терапию.

Клинический случай 2

У девочки 12 лет во время пребывания в загородном доме у бабушки появился очаг кольцевидной формы на передней поверхности туловища слева. Родители после возвращения ребенка в Санкт-Петербург обратились за медицинской помощью в частный центр к дерматовенерологу, где без проведения каких-либо исследований ребенку был поставлен диагноз: «бляшечная экзема» и назначен трехкомпонентный комбинированный крем с бетаметазоном дипропионатом, гентамицином и клотримазолом. Через 2 нед после начала лечения назначенным средством с нанесением его на очаг поражения 2 раза в день процесс частично разрешился. Со слов родителей пациентки в очаге оставались мелкие «прыщики» красного цвета. Родители расценили эту ситуацию как выздоровление и отменили терапию. Через 3 дня после отмены на месте частично разрешившегося очага появилось покраснение, а еще через несколько дней сформировался очаг красного цвета с более выраженной по краю окраской, кроме того, еще через несколько дней появились похожие высыпания на других участках кожи туловища диаметром от 0,5 до 2 см. Во время консультации в микологической клинике СЗГМУ им. И.И. Мечникова у девочки выявили на передней поверхности туловища 4 бляшки красного цвета округлой формы с более интенсивно окрашенным приподнятым краем и мелко пластинчатым шелушением на поверхности **(рис. 2, а)**. Осмотр кожного покрова в лучах лампы Вуда позволил выявить изумрудно-зеленое свечение пушковых волос в очагах поражения. Ребенок также указывал на то, что высыпания чешутся. При уточнении анамнеза заболевания установлено, что во время пребывания у бабушки ребенок неоднократно тесно контактировал с кошками, проживающими на улице. С учетом совокупности жалоб, данных объективного осмотра и анамнеза поставлен предварительный диагноз микоза гладкой кожи (вероятнее всего микроспории). Диагноз микроспории подтвержден положительными результатами микологических методов исследования: люминесцентной и световой микро-

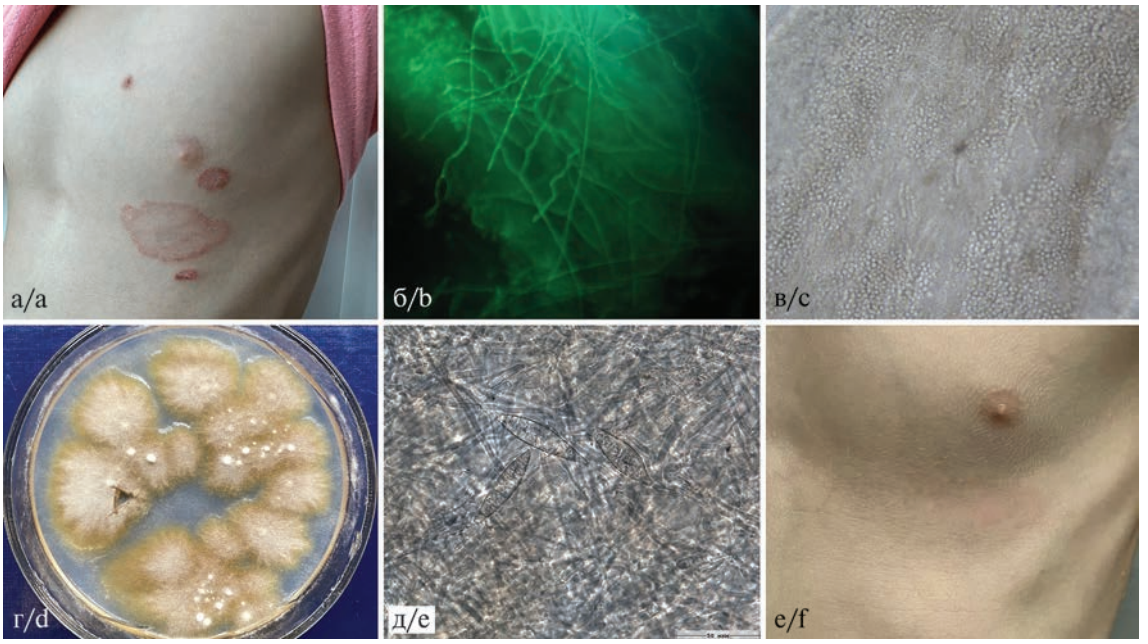

Рис. 2. **Больная *К.*, 12 лет.**
а — кольцевидная форма с приподнятым и более темным окрашенным краем, эритематозно-сквамозные очаги поражения, характерные для микроспории; б — люминесцентная микроскопия кожных чешуек: нити ветвящегося септированного мицелия и скопление артроспор (фрагментированного мицелия); в — поражение волоса спорами и мицелием микромицета по типу эктотрикс; г — рост звездчатых рыхлых колоний с бежевым реверсом микромицета группы дерматомицетов на питательной среде Сабуро в модификации Эммонса с добавлением хлорамфеникола; д — микроскопия препарата из выделенной культуры: септированные веретеновидные макроконидии, образовавшиеся на септированном мицелии, характерные для *Microsporus canis*; е — полное выздоровление после курса гризеофульвина в дозе 750 мг/сут, наружной терапии раствором 2% сертаконазола (*Офломикол*) 2 раза в день и шампунем с кетоконазолом и цинк пиритионом (*Кето плюс*) 2 раза в неделю для мытья головы и тела на весь курс терапии через 6 нед.

Fig. 2. **Patient *K.*, 12-years-old.**
a — ring shape with a raised and darker colored edge, erythematous-squamous lesions specific for microsporia; b — luminescent microscopy of skin squama: filaments of branching septate mycelium and arthrospore collections (fragmented mycelium); c — hair damage by spores and micromycete mycelium like ectothrix; d — growth of stellar loose colonies with beige reversion of micromycete of dermatomycetes group on a Saburo growth medium in Ammons modification with chloramphenicol addition; e — sample microscopy from the isolated culture: septate fusiform macroconidia, formed on septate mycelium specific for *Microsporus canis*; f — complete recovery after griseofulvin course at a dose of 750 mg/day, external therapy by 2% sertaconazole solution (*Ophlomikol*) 2 times per day and by shampoo with ketoconazole and zinc pyrithione (*Keto plus*) 2 times per week for head and body washing for the whole therapy course after 6 weeks.

скопии кожных чешуек и пушковых волос, посевом на среду Сабуро. При микроскопии образца биоматериала обнаружены большое количество нитей бесцветного ветвящегося септированного мицелия и скопление артроспор (фрагментированного мицелия) **(см. рис. 2, б)**, поражение волоса мицелием и спорами микромицета по типу эктотрикс **(см. рис. 2, в)**. При культуральном исследовании образца биоматериала на питательной среде Сабуро в модификации Эммонса с добавлением хлорамфеникола получен рост звездчатых рыхлых колоний с бежевым реверсом микромицета группы дерматомицетов **(см. рис. 2, г)**. При микроскопии препарата из выделенной культуры обнаружены септированные веретеновидные макроконидии, образовавшиеся на септированном мицелии **(см. рис. 2, д)**. По результатам изучения макро- и микромофологии изолята его идентифицировали как *Microsporus canis*. Таким образом, диагноз распространенной микроспории гладкой кожи с поражением пушковых волос был подтвержден. С учетом того, что ранее процесс развивался как *Tinea incognito,* из-за применения топического комбинированного глюкокортикостероидного препарата и поражения пушковых волос для повышения эффективности лечения была выбрана комбинация нескольких противогрибковых препаратов: гризеофульвин для приема внутрь в дозе 750 мг/сут из расчета 22 мг/кг/сут, а для наружной терапии — раствор 2% сертаконазола (*Офломикол*) 2 раза в день и шампунь с кетоконазолом и цинк пиритионом (*Кето плюс*) 2 раза в неделю для мытья головы и тела на протяжении всего курса лечения. Длительность курса терапии составила 6 нед. За это время было достигнуто полное выздоровление (клиническое и микологическое), подтвержденное троекратными отрицательными результатами микологического обследования **(см. рис. 2, е)**.

Обсуждение и выводы

В описанных нами случаях все назначенные препараты относятся к антимикотикам — противогрибковым лекарственным средствам. У них разные

механизмы действия, спектр противогрибковой активности и лекарственные формы.

В первом случае малассезия-фолликулит, хоть стал встречаться чаще, чем раньше, для многих врачей остается неизвестным заболеванием. При появлении акнеподобных пустулезных высыпаний мысли о малассезия-фолликулите возникают в последнюю очередь. Чаще всего при приеме высоких доз глюкокортикостероидов и других иммуносупрессантов подозревают развитие вторичных бактериальных инфекций и назначают антибиотики, что способствует еще большему прогрессированию грибкового фолликулита, что произошло и в описанном нами случае. Малассезия-фолликулит вызывают грибы рода *Malassezia* [6, 7]. Этот род липофильных дрожжей в настоящее время включает 18 видов, 17 из которых липидозависимые, а один — *M. pachydermatis* — липидонезависимый (его чаще обнаруживают у кошек и собак). Грибы *Malassezia* являются представителями нормального микробиома кожи человека и теплокровных животных. При нарушении симбиоза между микроорганизмами и хозяином возрастает колонизация кожи грибами, что приводит к возникновению отрубевидного (разноцветного) лишая и малассезия-фолликулита и способствует развитию себорейного дерматита [7]. Малассезия-фолликулит стал чаще встречаться из-за широкого применения иммуносупрессивных препаратов. У здоровых людей он развивается при высокой температуре окружающей среды, при тяжелых физических нагрузках. Диагностируется на основании типичной клинической картины и обнаружения при микроскопии типичных дрожжевых клеток или тканевой формы *Malassezia*. Посевы технически сложны, так как требуется специальная, обогащенная липидами среда. В рутинной практике культуральный метод диагностики применяют редко. Для определения вида, если это необходимо, используют методы молекулярно-генетического типирования культуры, так как по внешнему виду можно идентифицировать не все виды *Malassezia*. Малассезия-фолликулит хорошо поддается терапии наружными противогрибковыми средствами, но разные виды малассезия по-разному чувствительны к антимикотикам. Некоторые виды не чувствительны к тербинафину, системному флуконазолу, но все виды чувствительны к кетоконазолу и сертаконазолу [8, 9]. С неэффективностью спрея с тербинафином мы столкнулись и в нашем случае, поэтому заменили его на производные имидазола: сертаконазол и кетоконазол.

Кетоконазол — первый противогрибковый препарат широкого спектра противогрибковой активности, зарегистрирован в 1977 г. Он активен по отношению к большинству возбудителей поверхностных микозов кожи: дерматофитам (*Trichophyton spp.*, *Microsporum spp.*, *Epidermophyton spp.*), дрожжевым грибам (*Candida* spp., *Malassezia* spp., *Trichosporon* spp., *Cryptococcus* spp. и т.д.) и плесневым микромицетам. Пероральное применение кетоконазола для лечения поверхностных микозов кожи, в том числе онихомикоза, дерматофитий ограничено из-за его высокой гепатотоксичности и особенностей фармакокинетики — лекарственных взаимодействий с большим количеством лекарственных средств. Однако кетоконазол как препарат активный против дрожжей и микромицетов незаменим в средствах для наружного применения [10]. Его комбинация с цинк пиритионом в форме шампуня позволяет не только эффективно лечить себорейный дерматит [11, 12], но и применять его в комплексной терапии любых поверхностных микозов кожи. Еще одно важное качество противогрибкового шампуня с кетоконазолом — это возможность применять его в качестве профилактического средства при себорейном дерматите. Он успешно предупреждает рецидив малассезия-ассоциированного дерматоза [13]. Это свойство мы использовали при назначении профилактической терапии малассезия-фолликулита у молодой девушки, длительное время получавшей иммуносупрессивную терапию.

Безусловный интерес представляет и опыт применения противогрибкового шампуня с кетоконазолом и в комплексной терапии дерматомикозов, в том числе микозов волосистой части головы. Такое сочетанное применение пероральных и наружных антифунгальных препаратов из-за сложности лечения микозов с поражением волос выглядит перспективным [14, 15]. Мы расширили опыт применения шампуня с 2% кетоконазолом и использовали шампунь *Кето плюс* совместно с пероральным гризеофульвином и раствором с сертаконазолом (*Офломикол*) для лечения распространенной микроспории гладкой кожи. Сочетанное действие сертаконазола (*Офломикол*), обладающего фунгицидной активностью благодаря входящему в состав его молекулы бензотиофена [16] и препаратов, действующих направленно по отношению к возбудителю микроспории *M. Canis,* позволило добиться выздоровления ребенка, у которого ранее микоз кожи протекал как *Tinea incognito*.

Необходимо отметить, что лекарственная форма в виде шампуня позволяет *Кето плюс* оказывать действие на весь кожный покров одновременно, даже на те участки, на которых нет выраженных клинических проявлений и, соответственно, другой назначенный антифунгальный препарат можно не применять. Цинк пиритион за счет своего антимикробного и противовоспалительного действия потенцирует более быстрое разрешение грибковой инфекции. Форма противогрибкового шампуня позволяет не ограничивать пациентов в мытье из-за опасения распространить грибковую инфекцию. Для многих пациентов очень важно соблюдение личной гигиены, и ограничение в мытье приводит

к значительному снижению их качества жизни. Назначение в комплексной терапии шампуня с 2% кетоконазолом и 1% цинк пиритионом (*Кето плюс*) позволяет не только ускорить выздоровление больных, но и не снижать качество жизни больных поверхностными микозами.

Таким образом, терапевтические возможности шампуня *Кето плюс* с 2% кетоконазолом и 1% цинком пиритионом не ограничиваются только лечением себорейного дерматита и отрубевидного лишая. Они значительно шире. Шампунь *Кето плюс* можно успешно применять в терапии всех видов поверхностных микозов кожи и назначать для профилактики рецидива микозов, вызванных условно-патогенными грибами на фоне иммунодефицитных состояний.

Участие авторов:
Концепция исследования: Котрехова Л.П.
Сбор и обработка материала: Цурупа Е.Н., Вашкевич А.А., Богданова Т.В., Чилина Г.А., Тараскина А.Е.
Написание текста: Котрехова Л.П., Алексеев А.Ю., Цурупа Е.Н.
Редактирование: Разнатовский К.И., Васильева Н.В.

Конфликт интересов: Котрехова Л.П. сотрудничает с компаниями «Гленмарк» (чтение докладов, написание статей). Другие авторы конфликта интересов не имеют.

Authors' contributions:
The concept of the study: Kotrekhova L.P.
Collecting and interpreting the data: Tsurupa E.N., Bogdanova T.V., Chilina G.A., Taraskina A.E., Vashkevich A.A.
Drafting the manuscript: Kotrekhova L.P., Alekseev A.J., Tsurupa E.N.
Revising the manuscript: K. Raznatovskiy I., Vasilyeva N.V.

Conflict of interest: Kotrekhova L.P. cooperates with Glenmark companies — reading reports, writing articles. Other authors have no conflict of interest.

ЛИТЕРАТУРА/REFERENCES

1. Parums DV. Editorial: The World Health Organization (WHO) Fungal Priority Pathogens List in Response to Emerging Fungal Pathogens During the COVID-19 Pandemic. *Med Sci Monit*. 2022;28:e939088. https://doi.org/10.12659/msm.939088
2. Пчелин И.М., Сергеев А.Ю. О новой классификации дерматофитов. *Российский журнал кожных и венерических болезней*. 2022;25(2):105-118. Pchelin IM, Sergeev AY. On the new classification of dermatophytes. *Russian Journal of Skin and Venereal Diseases*. 2022;25(2):105-118. (In Russ.). https://doi.org/10.17816/dv108494
3. Сергеев Ю.В., Сергеев А.Ю. Что такое комбинированная терапия и как ее можно использовать при онихомикозах. *Вестник дерматологии и венерологии*. 2011;5:125-130. Sergeev YV, Sergeev AY. What is a combination treatment and how it may be used in onychomycosis. *Vestn Dermatol Venerol*. 2011;5:125-130. (In Russ.).
4. Медведева Т.В., Леина Л.М., Чилина Г.А., Соболева К.И., Босак И.А. «Трансформированные» микозы (tinea incognita): клинические наблюдения и обзор литературы. *Проблемы медицинской микологии*. 2023;25(2):26-31. Medvedeva TV, Leina LM, Chilina GA, Soboleva KI, Bosak IA. «Transformed» mycoses (tinea incognita): clinical observations and literature review. *Problems in Medical Mycology*. 2023;25(2):26-31. (In Russ.). https://doi.org/10.24412/1999-6780-2023-2-26-31
5. Сергеев Ю.В., Кудрявцева Е.В., Сергеева Е.Л. «Кетоплюс» шампунь: новый подход к лечению перхоти и себорейного дерматита. *Иммунопатология, инфектол. и аллергол*. 2002;4:97-100. Sergeev YuV, Kudriavtseva EV, Sergeeva EL. «Ketoplus» shampoo: a new approach to the treatment of dandruffand seborrheic dermatitis. *Immunology, allergology, infectology*. 2002;4:97-100. (In Russ.).
6. Levin NA. Beyond spaghetti and meatballs: skin diseases associated with the Malassezia yeasts. *Dermatol Nurs*. 2009;21(1):7-14.
7. Saunte DML, Gaitanis G, Hay RJ. Malassezia-Associated Skin Diseases, the Use of Diagnostics and Treatment. *Front Cell Infect Microbiol*. 2020;10:112. https://doi.org/10.3389/fcimb.2020.00112
8. Henning MAS, Hay R, Rodriguez-Cerdeira C, et al. Position statement: Recommendations on the diagnosis and treatment of Malassezia folliculitis. *J Eur Acad Dermatol Venereol*. 2023;37(7):1268-1275. https://doi.org/10.1111/jdv.18982
9. Faergemann J, Ausma J, Borgers M. In vitro activity of R126638 and ketoconazole against Malassezia species. *Acta Derm Venereol*. 2006;86(4):312-315. https://doi.org/10.2340/00015555-0079
10. Gupta AK, Lyons DC. The Rise and Fall of Oral Ketoconazole. *J Cutan Med Surg*. 2015;19(4):352-357. https://doi.org/10.1177/1203475415574970
11. Carr MM, Pryce DM, Ive FA. Treatment of seborrhoeic dermatitis with ketoconazole: I. Response of seborrhoeic dermatitis of the scalp to topical ketoconazole. *Br J Dermatol*. 1987;116(2):213-216. https://doi.org/10.1111/j.1365-2133.1987.tb05814.x
12. Green CA, Farr PM, Shuster S. Treatment of seborrhoeic dermatitis with ketoconazole: II. Response of seborrhoeic dermatitis of the face, scalp and trunk to topical ketoconazole. *Br J Dermatol*. 1987;116(2):217-221. https://doi.org/10.1111/j.1365-2133.1987.tb05815.x
13. Peter RU, Richarz-Barthauer U. Successful treatment and prophylaxis of scalp seborrhoeic dermatitis and dandruff with 2% ketoconazole shampoo: results of a multicentre, double-blind, placebo-controlled trial. *Br J Dermatol*. 1995;132(3):441-445. https://doi.org/10.1111/j.1365-2133.1995.tb08680.x
14. Greer DL. Successful treatment of tinea capitis with 2% ketoconazole shampoo. *Int J Dermatol*. 2000;39(4):302-304. https://doi.org/10.1046/j.1365-4362.2000.00885.x
15. Ebrahimibarogh R, Ghazanfari M, Shokohi T, Yousefiabdolmaleki E, Seyedmousavi A, Hedayati MT. Tinea capitis due to Microsporum ferrugineum: A case of unusual laboratory finding on direct microscopic examination of infected hairs and skin lesions. *Med Mycol Case Rep*. 2024;43:100629. https://doi.org/10.1016/j.mmcr.2024.100629
16. Котрехова Л.П., Чилина Г.А., Пчелин И.М., Цурупа Е.Н., Разнатовский К.И., Васильева Н.В. Случай успешной терапии микроспории у больного, заразившегося от слона, сертаконазолом. *Клиническая дерматология и венерология*. 2019;18(2):154-159. Kotrekhova LP, Chilina GA, Pchelin IM, Tsurupa EN, Raznatovskiy KI, Vasilyeva NV. Successful treatment with sertaconazole of microsporia in a patient infected from an elephant. *Russian Journal of Clinical Dermatology and Venereology*. 2019;18(2):154-159. (In Russ.). https://doi.org/10.17116/klinderma201918021154

Поступила в редакцию 02.04.2024
Received 03.04.2024
Принята к печати 17.04.2024
Accepted 17.04.2024