Клиническая дерматология и венерология
2024, Т. 23, № 3, с. 290-297
https://doi.org/10.17116/klinderma202423031290

Russian Journal of Clinical Dermatology and Venereology
2024, Vol. 23, No. 3, pp. 290-297
https://doi.org/10.17116/klinderma202423031290

Клинические аспекты герпес-ассоциированной многоформной экссудативной эритемы

© Д.Г. КИМ, А.А. ХАЛДИН, М.А. ГОМБЕРГ, Н.Р. СУНЯТУЛЛИНА

ГБУЗ «Московский научно-практический центр дерматовенерологии и косметологии Департамента здравоохранения г. Москвы», Москва, Россия

РЕЗЮМЕ

Многоформная экссудативная эритема — заболевание, которое в ряде случаев является клиническим ребусом, поскольку может быть представлено широким морфологическим спектром поражений кожи и слизистых оболочек. Этиологические факторы развития многоформной экссудативной эритемы разнообразны, однако в многочисленных исследованиях показано, что вирус простого герпеса (ВПГ) — одна из наиболее частых причин развития заболевания. Частота обнаружения ДНК ВПГ в очагах поражения при проведении исследований с применением методов амплификации нуклеиновых кислот достигает 70%, что позволяет в клинической практике выделить отдельную форму заболевания, ассоциированную с ВПГ — герпес-ассоциированную многоформную экссудативную эритему (ГАМЭ). Представляем описание клинических наблюдений пациентов с различными клиническими формами ГАМЭ — простой папулезной, везикуло-буллезной, а также атипичной пигментной, которая наряду с типичными высыпаниями на слизистой оболочке полости рта была представлена формированием очагов гиперемии округлой или овальной формы, на коже туловища, верхних конечностей, центральная часть их в динамике приобретала необычный гиперпигментированный характер, трансформируясь в атипичные двухзонные очаги с нечеткими границами. Представленные клинические наблюдения еще раз подтверждают вариабельность клинических проявлений ГАМЭ, а также важность изучения анамнестических данных и проведения лабораторного обследования с применением методов амплификации нуклеиновых кислот с целью выявления ДНК ВПГ при наличии клинических проявлений, позволяющих установить этот диагноз.

Ключевые слова: *многоформная экссудативная эритема, герпес-ассоциированная многоформная экссудативная эритема (ГАМЭ), вирус простого герпеса.*

ИНФОРМАЦИЯ ОБ АВТОРАХ:
Ким Д.Г. — https://orcid.org/0000-0002-8704-7527
Халдин А.А. — https://orcid.org/0000-0002-3855-1655
Гомберг М.А. — https://orcid.org/0000-0002-1070-5229
Сунятуллина Н.Р. — https://orcid.org/0009-0001-4102-7408
Автор, ответственный за переписку: Халдин А.А. — e-mail: khaldinderma@yandex.ru

КАК ЦИТИРОВАТЬ:
Ким Д.Г., Халдин А.А., Гомберг М.А., Сунятуллина Н.Р. Клинические аспекты герпес-ассоциированной многоформной экссудативной эритемы. *Клиническая дерматология и венерология.* 2024;23(3):290–297. https://doi.org/10.17116/klinderma202423031290

Clinical aspects of herpes-associated erythema multiforme

© D.G. KIM, A.A. KHALDIN, M.A. GOMBERG, N.R. SUNYATULLINA

Moscow Scientific and Practical Center of Dermatovenereology and Cosmetology, Moscow, Russia

ABSTRACT

Erythema multiforme — a disease that is sometimes a clinical conjecture because it can be represented by a wide morphological range of skin and mucous membrane lesions. Etiological factors for the erythema multiforme are diverse, and still numerous studies have shown that herpes simplex virus (HSV) is one of the most common causes of disease development. The detection rate of HPV DNA in lesions during examinations using nucleic acid amplification techniques reaches 70%, which allows to identify a single form of disease associated with HPV in clinical practice — herpes-associated erythema multiforme (HAEM). We present the descriptions of clinical observations of patients with different clinical forms of HAEM — simple papular, vesiculobullous, as well as atypical pigmented, which, along with typical eruptions on the oral cavity's mucous membrane, was represented by the formation of hyperemia foci in the rounded or oval form on the skin of torso, upper extremities, the central part of them acquired an unusual hyperpigmented character in dynamics, transforming into atypical 2-zone foci with indistinct boundaries. The presented clinical observations once again confirm the variability of HAEM clinical manifestations, as well as the importance of the study of medical history data and laboratory examination conduction using nucleic acid amplification techniques to identify HPV DNA in the presence of clinical manifestations allowing to determine this diagnosis.

Keywords: *erythema multiforme, herpes-associated erythema multiforme (HAEM), herpes simplex virus.*

INFORMATION ABOUT THE AUTHORS:
Kim D.G. — https://orcid.org/0000-0002-8704-7527
Khaldin A.A. — https://orcid.org/0000-0002-3855-1655
Gomberg M.A. — https://orcid.org/0000-0002-1070-5229
Sunyatullina N.R. — https://orcid.org/0009-0001-4102-7408
Corresponding author: Khaldin A.A. — e-mail: khaldinderma@yandex.ru

TO CITE THIS ARTICLE:
Kim DG, Khaldin AA, Gomberg MA, Sunyatullina NR. Clinical aspects of herpes-associated erythema multiforme. *Russian Journal of Clinical Dermatology and Venereology*. 2024;23(3):290–297. (In Russ.). https://doi.org/10.17116/klinderma202423031290

Введение

Многоформная экссудативная эритема (МЭЭ) — острый дерматологический синдром, само название которого подразумевает наличие широкого морфологического спектра поражений кожи и реже слизистых оболочек. Заболевание характеризуется полиморфной сыпью, состоящей из симметрично расположенных пятен, папул, пузырей с формированием мишеневидных бляшек, локализованных преимущественно на конечностях и лице.

Впервые МЭЭ была описана Фердинандом фон Гебра (Ferdinand von Hebra) в 1860 г. [1]. Развитие заболевания в 90% случаев связано с инфекциями [2]. Одним из наиболее частых этиологических факторов развития заболевания является вирус простого герпеса (ВПГ). Инфекцию, вызванную *Mycoplasma pneumoniae,* рассматривают в качестве еще одной частой причины развития МЭЭ, особенно в педиатрической практике. Несмотря на то что применение лекарственных препаратов приводит к развитию менее 10% случаев МЭЭ, это является важной причиной возникновения заболевания, по мнению большинства специалистов. Многие медикаменты могут быть причиной развития МЭЭ, среди них нестероидные противовоспалительные средства, антибиотики, противоэпилептические препараты и вакцины [3].

Первое сообщение о связи МЭЭ с инфекцией, вызванной ВПГ, появилось еще в 1933 г., когда австрийский дерматолог E. Urbach обратил внимание на несколько случаев МЭЭ, возникших спустя 7—10 дней после рецидива простого герпеса [4]. Практически одновременно, независимо от наблюдений, E. Urbach, L. Forman и G.Whitwell (1934) сообщили о 12 случаях МЭЭ, ассоциированной с «пузырьковым лишаем» [5]. В дальнейшем количество публикаций, свидетельствующих о связи простого герпеса с МЭЭ, возрастало. И если в первых публикациях сообщалось о единичных случаях ассоциации МЭЭ с ВПГ [6, 7], то уже в 1987 г. S. Moschella и H. Harley отмечают подобную ассоциацию приблизительно в 15% случаев [8]. С учетом роста данных, свидетельствующих о роли ВПГ в развитии рецидивов МЭЭ, в клинической практике прочно закрепился термин «герпес-ассоциированная многоформная эритема» (ГАМЭ).

В настоящее время, по оценкам специалистов, клиническая связь МЭЭ с герпесвирусной инфекцией подтверждается в 15—70% случаев заболевания в общей популяции и приблизительно в 18% случаев у детей с нерецидивирующим течением заболевания [9, 10]. Кроме того, исследования показали, что приблизительно в 50% случаев идиопатической МЭЭ развитие заболевания также ассоциировано с вирусом герпеса, поскольку в очагах МЭЭ выявлено присутствие ДНК ВПГ [3]. ГАМЭ встречается преимущественно у подростков и молодых людей в возрасте 20—40 лет, но может наблюдаться у пациентов всех возрастов [10]. В большинстве случаев заболевание ассоциировано с ВПГ-1, однако ВПГ-2 также может провоцировать развитие ГАМЭ. Так, в исследовании, проведенном Y. Sun и соавт., в очагах ГАМЭ были обнаружены ВПГ-1, ВПГ-2, а также сочетанная инфекция в 66,7; 27,8 и 5,6% случаев соответственно [11].

Триггерным фактором развития заболевания является первичная или рецидивирующая ВПГ-инфекция, которая может быть субклинической или сопровождаться видимыми клиническими проявлениями — характерными для герпеса везикулярными высыпаниями. Далее макрофаги или гемопоэтические стволовые клетки $CD34^+$ фагоцитируют ВПГ, фрагментируя вирусную ДНК на части, которые включают в себя ген вирусной полимеразы (*pol*). Вслед за этим происходит периферическая экстравазация мононуклеарных клеток периферической крови, содержащих фрагменты ДНК ВПГ, с отложением их в эпидермальных клетках кожи, а также экспрессия ДНК ВПГ в кератиноцитах, инициирующая воспалительную реакцию вследствие инфильтрации дермы и эпидермиса ВПГ-специфическими $CD4^+$- и Th1-клетками. Интерферон γ, который образуется в результате этого ответа, активирует цитокины и хемокины, усиливающие кожную воспалительную реакцию как за счет увеличения секвестрации циркулирующих лейкоцитов, моноцитов и NK-клеток, так и за счет привлечения аутореактивных Т-клеток в эпидермис. Результатом является повреждение эпидермиса вследствие лизиса окружающих кератиноцитов, высвобождения различных цитотоксических факторов, остановки роста кератиноцитов и их апоптоза [3, 12].

Как уже говорилось выше, в этиопатогенезе МЭЭ может преобладать инфекционный или токсический компонент. На этом основании принято выделять инфекционно-аллергическую и токсико-аллергическую разновидности МЭЭ. Другая классификация МЭЭ, предложенная британским ученым Бернардом Томасом (Bernard A. Thomas) в 1950 г., основана на выраженности клинической симптоматики: он выделил «малую» и «большую» формы МЭЭ [13].

Для малой формы МЭЭ характерно появление очагов только на коже без поражения слизистых оболочек. Эта форма чаще является проявлением инфекционно-аллергической разновидности МЭЭ. При «большой» форме МЭЭ наряду с поражением кожных покровов наблюдается вовлечение в патологический процесс слизистых оболочек. Эта форма заболевания чаще является выражением токсико-аллергической разновидности заболевания. По наблюдениям специалистов, ГАМЭ в большинстве случаев является проявлением малой формы МЭЭ и, исходя из этиологии процесса, относится к инфекционно-аллергической разновидности заболевания.

Следует отметить, что само название заболевания предполагает большую вариабельность клинических проявлений МЭЭ. В отечественной литературе, исходя из особенностей клинических проявлений МЭЭ, выделяют 3 формы заболевания: простую (папулезную), везикуло-буллезную и тяжелую буллезную [14]. Кроме того, некоторыми авторами описаны атипичные формы МЭЭ [2, 15].

Рассмотрим клиническое течение различных форм ГАМЭ на примере клинических наблюдений пациентов, обратившихся в Центр вирусной патологии кожи МНПЦДК.

Клиническое наблюдение 1

Пациентка *Е.*, 35 лет, обратилась на прием в Центр вирусной патологии кожи в феврале 2022 г. с жалобами на наличие множественных плоских папул красного цвета на коже обеих кистей, умеренный зуд в области высыпаний.

Анамнез заболевания. Считает себя больной с апреля 2021 г., когда впервые на коже кистей появились высыпания, сопровождаемые слабым зудом. Обратилась к дерматологу, установлен диагноз токсикодермии, назначена терапия антигистаминными препаратами (лоратадин по 10 мг 1 раз в день, 10 дней), десенсибилизирующая терапия (глюконат кальция в таблетках по 500 мг 3 раза в день, 10 дней), наружная глюкокортикостероидная (ГКС) терапия — крем клобетазол 0,05% 1 раз в день на очаги в течение 10 дней. На фоне терапии высыпания разрешились спустя 10 дней. Однако далее подобные высыпания появлялись с периодичностью 1 раз в 1—2 мес. Пациентка к врачу не обращалась, проводила лечение самостоятельно по вышеуказанной схеме. С весны 2021 г. отмечает появление пузырьковых высыпаний на коже красной каймы губ и слизистой оболочки носовых ходов, которые возникают приблизительно за 1—2 нед до формирования очагов на коже кистей. Настоящие высыпания появились около 3 дней назад, до визита к врачу больная самостоятельно не лечилась.

Локальный статус. Патологический процесс ограниченный, симметричный, носит воспалительный характер. Представлен множественными плоскими папулами округлой формы, диаметром от 0,4 до 1,0 см. Очаги имеют «мишеневидную» форму и состоят из 3 концентрических компонентов: темно-красного центрального диска, бледного кольца по периферии и эритематозного ободка **(рис. 1)**. На коже красной каймы нижней губы визуализируется участок застойной гиперемии, сохранившийся на месте очага лабиального герпеса.

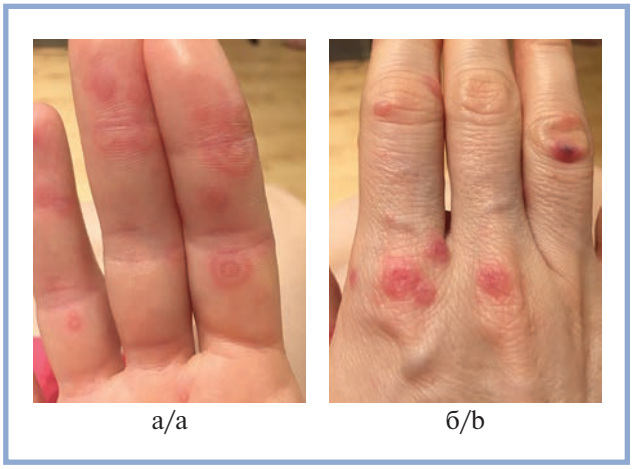

Рис. 1. **Больная *Е.*, очаги поражения на коже ладони (а) и тыльной поверхности кисти (б).**

Fig. 1. **Patient *E.*, lesion foci on the palm skin (a) and dorsal surface of the wrist (b).**

Результаты лабораторного исследования. Клинический анализ крови: Hb 126 г/л, эр. $3{,}85 \cdot 10^{12}$/л, тр. $265 \cdot 10^{9}$/л, л. $8{,}52 \cdot 10^{9}$/л, п. 10%, с. 3%, э. 5%, лимф. 12%, мон. 6%; СОЭ 17 мм/ч. Общий анализ мочи: удельный вес 1020, белок, глюкоза не обнаружены, лейкоциты 1—2 в поле зрения, эр. 0—1 в поле зрения. Биохимический анализ крови: билирубин 11 ммоль/л, холестерин 5,4 ммоль/л, общий белок 70 г/л, глюкоза 4,2 ммоль/л, АЛТ 25ЕД/л, АСТ 19 ЕД/л, щелочная фосфатаза 45 ЕД/л. Результаты анализа крови на сифилис (иммуноферментный анализ) отрицательный. Антитела к ВИЧ, HBsAg, HCVAg отрицательные. При очередном появлении везикулезных высыпаний на коже красной каймы губ в содержимом везикул методом ПЦР обнаружена ДНК ВПГ-1. Установлен диагноз: «герпес-ассоциированная многоформная экссудативная эритема. Простая (папулезная) форма». Назначено лечение: цетиризин внутрь в таблетках по 10 мг 1 раз в день 10 дней, наружно бетаметазон крем 0,05% 1 раз в день, 10 дней. На фоне терапии высыпания разрешились через 10 дней. При очередном рецидиве лабиального герпеса назначена противовирусная терапия валацикловиром по 500 мг 2 раза в день, 5 дней, далее после лабораторного подтверждения диагноза методом ПЦР назначена супрессивная терапия валацикловиром по 500 мг 1 раз в день

длительно. Спустя 6 мес после начала проведения супрессивной терапии валацикловиром пациентка не отмечала клинических проявлений герпесвирусной инфекции и ГАМЭ. Рекомендовано динамическое наблюдение с сохранением супрессивной терапии валацикловиром.

Клиническое наблюдение 2

Пациент *В.*, 18 лет, обратился на прием в Центр вирусной патологии кожи в декабре 2021 г. с жалобами на наличие буллезных высыпаний на коже правой кисти, умеренный зуд, жжение в области высыпаний.

Анамнез заболевания. Считает себя больным с января 2021 г., когда впервые на коже кистей появились высыпания, сопровождаемые зудом и жжением. К врачу не обращался, проводил лечение самостоятельно раствором фукорцина наружно. Со слов, приблизительно в то же время обратил внимание на периодически (1 раз в 2 мес) возникающую «простуду на губах», которую также лечил самостоятельно кремом ацикловир наружно. Из анамнеза установлено, что появлению пузырьковых высыпаний на губах в большинстве случаев предшествовали высыпаниям на коже кистей. Настоящие высыпания появились около 2 дней назад, самостоятельно не лечился.

Локальный статус. Патологический процесс ограниченный, симметричный, носит островоспалительный характер. Представлен эритематозными бляшками с везикуло-буллезными элементами в центре, диаметром от 0,5 до 1,2 см, с серозным содержимым. Очаги имеют склонность к слиянию за счет периферического роста **(рис. 2)**.



Рис. 2. **Больной *В.* Эритематозные бляшки с везикуло-буллезными элементами в центре.**

Fig. 2. **Patient *V.* Erythematous plaques with vesiculobullous elements in the center.**

Результаты лабораторного исследования. Клинический анализ крови: Hb 146 г/л, эр. $4{,}12 \cdot 10^{12}$/л, тр. $280 \cdot 10^{9}$/л, л. $9{,}55 \cdot 10^{9}$/л, п. 9%, с. 71%, э. 6%, лимф. 14%, мон. 6%; СОЭ 18 мм/ч. Общий анализ мочи: удельный вес 1025, белок, глюкоза не обнаружены, лейкоциты 1—2 в поле зрения, эр. 0—1 в поле зрения. Биохимический анализ крови: билирубин 10 мкмоль/л, холестерин 3,5 ммоль/л, общий белок 73 г/л, глюкоза 3,4 ммоль/л, АЛТ 20 ЕД/л, АСТ 14 ЕД/л, щелочная фосфатаза 39 ЕД/л. Результаты анализа крови на сифилис (иммуноферментный анализ) отрицательный. Антитела к ВИЧ, HBsAg, HCVAg отрицательные. В содержимом буллезных элементов методом ПЦР обнаружена ДНК ВПГ-1. Установлен диагноз: «герпес-ассоциированная многоформная экссудативная эритема. Везикуло-буллезная форма».

Назначено лечение: лоратадин внутрь в таблетках по 10 мг 1 раз в день, 10 дней, наружно бетаметазон крем 0,05% 1 раз в день, 10 дней, наружно на очаги после вскрытия пузырей раствор фукорцина 2 раза в день. На фоне терапии высыпания разрешились через 2 нед. Рекомендована супрессивная противовирусная терапия валацикловиром по 500 мг 1 раз в сутки, длительно. Спустя 8 мес после начала проведения супрессивной терапии валацикловиром рецидивов герпесвирусной инфекции и ассоциированной с ней МЭЭ пациент не отмечает. Рекомендовано динамическое наблюдение за пациентом на фоне приема валацикловира в супрессивном режиме.

Клиническое наблюдение 3

Пациент *Д.*, 45 лет, обратился на прием в Центр вирусной патологии кожи в марте 2022 г. с жалобами на наличие эрозий, жжение в области красной каймы губ и слизистой оболочки полости рта, пятнистых высыпаний на коже туловища, верхних конечностей, умеренный зуд в области высыпаний.

Анамнез заболевания. Считает себя больным с декабря 2021 г., когда впервые на коже красной каймы губ появились пузырьковые высыпания, сопровождаемые умеренным зудом. Обратился к дерматологу, проведено обследование, которое выявило наличие ДНК ВПГ-1 в содержимом везикул, установлен диагноз: «герпетический везикулярный дерматит». Назначена терапия: ацикловир внутрь в таблетках по 200 мг 5 раз в день, 5 дней, мазь ацикловир 5%, наружно на очаги 2 раза в день, 5 дней. На фоне терапии высыпания разрешились спустя 6 дней, однако через 2 нед пациент отметил появление множественных болезненных эрозий на слизистой оболочке полости рта и красной кайме губ, а еще через 4 дня — пятнистые высыпания красного цвета на коже верхних и нижних конечностей. Обратился к дерматологу, установлен диагноз: «токсикодермия», назначена антигистаминная терапия (лоратадин внутрь в таблетках по 10 мг 1 раз в день, 10 дней), ГКС-терапия системная (дипроспан 1 мл внутримышечно



Рис. 3. **Больной *Д.* Эрозивные высыпания на коже красной каймы губ и слизистой оболочке полости рта.**

Fig. 3. **Patient *D.* Erosive eruptions on the vermillion border skin and the oral cavity's mucous membrane.**

однократно) и наружная (крем метилпреднизолона ацепонат 0,1% на очаги на коже конечностей), 0,05% раствор хлоргексидина на очаги на слизистой оболочке полости рта. Спустя 3 нед высыпания разрешились, однако в марте 2022 г. больной отметил рецидив «простуды на губах», приблизительно через 2 нед после которого вновь появились эрозивные высыпания на слизистой оболочке полости рта **(рис. 3)** и пятнистые элементы на коже конечностей и туловища **(рис. 4, 5)**. Пациент направлен дерматологом в Центр вирусной патологии кожи и слизистых оболочек для уточнения диагноза и выбора тактики ведения.

Локальный статус. Патологический процесс распространенный, симметричный, полиморфный, носит островоспалительный характер. Представлен эрозивными высыпаниями на коже красной каймы губ и слизистой оболочке полости рта **(см. рис. 3)**, а также распространенными очагами гиперемии округлой или овальной формы на коже туловища, верхних конечностей, центральная часть которых спустя 4—7 дней приобретала необычный гиперпигментированный характер, трансформируясь в атипичные двухзонные очаги с нечеткими границами.

Результаты лабораторного исследования. Клинический анализ крови: Hb 140г/л, эр. $4{,}25 \cdot 10^{12}$/л, тр. $330 \cdot 10^{9}$/л, л. $11{,}15 \cdot 10^{9}$/л, п. 7%, с. 75%, э. 7%, лимф. 8%, мон. 3%; СОЭ 21 мм/ч. Общий анализ мочи: удельный вес 1025, белок, глюкоза не обнаружены, лейкоциты 0—1 в поле зрения, эр. 0—1 в поле зрения. Биохимический анализ крови: билирубин 9 мкмоль/л, холестерин 4,9 ммоль/л, общий белок 78 г/л, глюкоза 5,1 ммоль/л, АЛТ 30 ЕД/л, АСТ 24 ЕД/л, щелочная фосфатаза 165 ЕД/л. Результаты анализа крови на сифилис (иммуноферментный анализ) отрицательный. Антитела к ВИЧ, HBsAg, HCVAg отрицательные. Установлен диагноз: «герпес-ассоциированная многоформная экссудативная эритема. Атипичная (пигментная) форма».

Назначено лечение: цетиризин внутрь в таблетках по 10 мг 1 раз в день, 10 дней, наружно на очаги на коже туловища, конечностей бетаметазон крем 0,05% 1 раз в день, 14 дней, на очаги на слизистой оболочке полости рта 0,05% раствор хлоргексидина, гель с холина салицилатом и цеталкония хлоридом (холисал) 2 раза в день, 3 нед, щадящая диета с ограничением грубой пищи. На фоне терапии

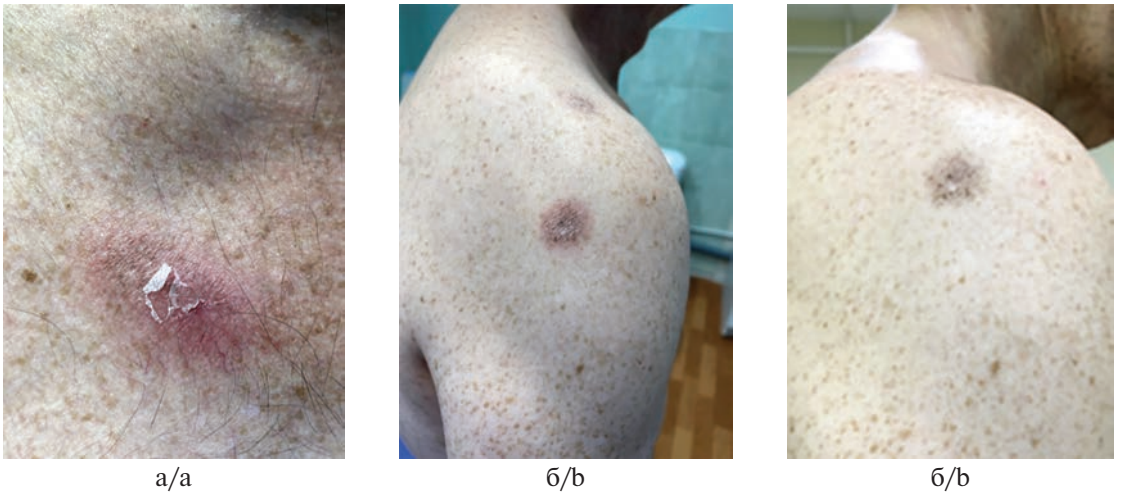

а/a б/b б/b

Рис. 4. **Больной *Д.* Динамика одного из очагов на коже правого плеча на 4-й (а), 11-й (б), 20-й (в) дни заболевания.**

Fig. 4. **Patient *D.* Dynamics of one of the foci on the right shoulder skin on the 4th (a), 11th (b), 20th (c) days of the disease.**



Рис. 5. **Больной *Д.* Пятнистые очаги на коже правого предплечья/плеча, 15-ый день заболевания.**

Fig. 5. **Patient *D.* Macular foci on the skin of the right forearm/shoulder, on the 15th day of the disease.**

высыпания разрешились через 3 нед. Кроме того, назначена супрессивная противовирусная терапия валацикловиром по 500 мг 1 раз в день, длительно. Спустя 6 мес после начала проведения супрессивной терапии валацикловиром пациент не отмечал клинических проявлений герпесвирусной инфекции и ассоциированной с ней МЭЭ. Рекомендовано динамическое наблюдение на фоне супрессивной терапии валацикловиром.

Данные клинические наблюдения еще раз свидетельствует о вариабельности клинических проявлений МЭЭ, демонстрируя характерный для этого заболевания истинный полиморфизм кожных проявлений. Кроме того, в третьем клиническом случае мы наблюдали атипичную форму ГАМЭ, которая наряду с типичными высыпаниями на слизистой оболочке полости рта была представлена очагами гиперемии округлой или овальной формы на коже туловища, верхних конечностей, центральная часть которых спустя 4—7 дней приобретала необычный гиперпигментированный характер, трансформируясь в атипичные двухзонные очаги с нечеткими границами. Описанные кожные проявления заболевания формировались на фоне поражения слизистых оболочек полости рта, характерных для «большой» формы МЭЭ, а предшествующие заболеванию эпизоды лабиального герпеса позволили отнести данную форму МЭЭ к ГАМЭ.

До недавнего времени ряд отечественных и зарубежных авторов определяли тяжелую буллезную форму МЭЭ как синдром Стивенса—Джонсона (ССД) и относили его к «большой» форме заболевания, однако в настоящее время принято считать, что ССД является отдельным клиническим заболеванием, которое проявляется острым, угрожающим жизни поражением кожи и слизистых оболочек с отслойкой эпидермиса и некрозом тканей, и заслуживает отдельного подробного обсуждения.

Диагностика МЭЭ основана на характерных клинических проявлениях заболевания: расположение высыпаний в акральных зонах и на разгибательных поверхностях верхних конечностей, лице, шее, реже туловище и нижних конечностях, тенденции к формированию очагов в виде «мишеней», состоящих в большинстве случаев из 3 концентрических зон:

1) периферического ободка эритемы;

2) инфильтрированного бледного кольца, расположенного ближе к центру очага;

3) центрального компонента в виде темного диска или пузыря.

В большинстве случаев клинические проявления ГАМЭ не отличаются от проявлений МЭЭ, вызванной другими инфекционными агентами, но отличаются от таковых при токсико-аллергической разновидности МЭЭ. В отличие от последней типичные очаги при ГАМЭ меньшего размера, располагаются солитарно, не имеют склонности к слиянию за счет периферического роста, отсутствует тенденция к массивному поражению слизистых оболочек [16]. Еще одной клинической особенностью ГАМЭ является относительно редкое вовлечение в патологический процесс области гениталий. По мнению исследователей, это связано с тем, что триггерным фактором при ГАМЭ в большинстве случаев является орофациальная герпетическая инфекция, которая, согласно динамической теории, обладает способностью к нейрогенному распространению ВПГ из пораженных ганглиев в иннервируемые ими дерматомы, локализованные преимущественно в области верхних конечностей, лица, шеи [17].

Следует отметить, что основополагающим признаком, позволяющим отнести МЭЭ к ее герпес-ассоциированной форме (ГАМЭ), является связь с предшествующим в диапазоне от 2 до 17 дней рецидивом ВПГ-инфекции или выделение ДНК ВПГ из очагов на кожных покровах или слизистых оболочках. При этом орофациальный герпес наблюдается чаще, чем герпес генитальной или иной локализации.

Как правило, диагноз МЭЭ не требует дополнительного гистологического подтверждения, однако этот вид диагностики может быть применен для дифференциальной диагностики МЭЭ от других заболеваний, имеющих сходные клинические проявления. Характерными гистопатологическими признаками при МЭЭ являются некроз кератиноцитов, спонгиоз, вакуольная дегенерация базально-клеточного слоя, образование очаговых щелей в пограничной дермоэпидермальной и субэпидермальной зонах, а также отечность сосочкового слоя дермы с плотным мононуклеарным клеточным инфильтратом.

Дифференциальный диагноз МЭЭ включает в себя такие заболевания, как буллезный пемфигоид,

Дифференциальный диагноз МЭЭ
Differential diagnosis of EM

Дифференциальный диагноз	Клинические проявления
Буллезный пемфигоид	Зудящие эритематозные бляшки с напряженными пузырями. Возможно вовлечение слизистых оболочек
Крапивница	Зудящие, четко очерченные папулы/бляшки с центральной зоной эритемы или неизмененной кожи, имеющие транзиторный характер
Фиксированная лекарственная сыпь	Немногочисленные, четко очерченные бляшки, в анамнезе — прием лекарственных препаратов
Паранеопластическая пузырчатка	Полиморфные эритематозные, папуллезные, буллезные и эрозивные поражения. Наличие основного злокачественного заболевания
Красная волчанка (синдром Роуэлла)	Крупные мишеневидные поражения, кольцевидные бляшки. Подострое течение заболевания. Положительные результаты прямой иммунофлюоресценции + наличие антинуклеарных антител
Синдром Свита	Отечные эритематозные бляшки, сопровождаемые лихорадкой. Характерная патогистологическая картина (плотный нейтрофильный инфильтрат без признаков лейкоцитокластического васкулита)
Синдром Стивенса—Джонсона	Атипичные мишеневидные поражения с темной центральной частью, вялые пузыри, трансформирующиеся в обширные эрозии, в 90% случаев поражение слизистых оболочек (часто минимум в 2 областях)
Вирусная экзантема	Диффузная пятнисто-папуллезная сыпь, петехии. Возможно наличие системных признаков — лимфаденопатии, спленомегалии

крапивница, лекарственные дерматиты, паранеопластическая пузырчатка, красная волчанка (синдром Роуэлла), синдром Свита, синдром Стивенса—Джонсона, вирусная экзантема [2, 3, 15] **(таблица)**.

Тактика терапии пациентов с ГАМЭ включает в себя как лечебные мероприятия, направленные на купирование клинических проявлений заболевания, так и действия, направленные на профилактику дальнейших рецидивов. Лечебный подход при ГАМЭ зависит от стадии герпетической инфекции. При развитии ГАМЭ в активной стадии герпеса, на этапе формирования везикул необходимо назначение ациклических синтетических нуклеозидов (АСН) согласно действующим клиническим рекомендациям. Однако следует учитывать, что прием АСН во время эпизода простого герпеса или сразу после него вовсе не гарантирует профилактического действия относительно ГАМЭ. По мнению большинства специалистов, наиболее эффективным способом предупреждения развития рецидивов простого герпеса и ассоциированной с ним МЭЭ, является пролонгированный прием АСН в супрессивном режиме, в соответствии с клиническими рекомендациями по ведению пациентов с простого герпеса. Общая симптоматическая терапия заключается в назначении антигистаминных препаратов для облегчения зуда, местные ГКС-препараты средней силы на кожные очаги, компрессы с жидкостью Бурова или физиологическим раствором при поражении крупных складок. При поражении слизистых оболочек рекомендованы бережный уход за очагами с применением антисептических растворов (3% перекиси водорода, хлоргексидина, повидона йода), мягкая, щадящая диета, местные анестетики (гель с холина салицилатом и цеталкония хлоридом, лидокаин), местные ГКС на специальной основе для применения на слизистые оболочки. При поражении глаз приоритетным направлением терапии является профилактика рубцевания и вторичной инфекции.

Заключение

Проблема ГАМЭ весьма актуальна и требует внимания со стороны врачей-дерматологов. С учетом полиморфного характера высыпаний при МЭЭ диагностика заболевания в некоторых случаях может представлять трудности. Дифференциальный диагноз при МЭЭ включает в себя ряд дерматозов, однако патогномоничным признаком заболевания является симметрично расположенные высыпания, представленные преимущественно пятнами, папулами, буллами, формирующими мишеневидные бляшки, с локализацией преимущественно на конечностях и лице. Основополагающим признаком, позволяющим отнести МЭЭ к ее герпес-ассоциированной форме (ГАМЭ), является связь с предшествующим в диапазоне от 2 до 20 дней рецидивом ВПГ-инфекции, вызванной преимущественно ВПГ-1, или выделение ДНК ВПГ из очагов на кожных покровах или слизистых оболочках. Своевременное выявление триггерного фактора с назначением длительной противовирусной терапии АСН в супрессивном режиме способствует сокращению рецидивов ГАМЭ. Кроме того, в представленных клинических случаях ГАМЭ у пациентов, обратившихся в Центр вирусной патологии кожи и слизистых оболочек МНПЦДК, показана вариабельность клинических проявлений заболевания, а также описана атипичная «пигментная» форма заболевания.

Участие авторов:
Концепция и дизайн исследования: Ким Д.Г., Халдин А.А., Сунятуллина Н.Р.
Сбор и обработка материала: Ким Д.Г.
Написание текста: Ким Д.Г., Халдин А.А., Гомберг М.А.
Редактирование Халдин: А.А., Гомберг М.А.

Авторы заявляют об отсутствии конфликта интересов.

Authors' contributions:
The concept and design of the study: Kim D.G., Khaldin A.A., Sunyatullina N.R.
Collecting and interpreting the data: Kim D.G.
Drafting the manuscript: Kim D.G., Khaldin A.A., Gomberg M.A.
Revising the manuscript: Khaldin A.A., Gomberg M.A.

The authors declare no conflict of interest.

ЛИТЕРАТУРА/REFERENCES

1. Saavedra-Delgado AM. Ferdinand von Hebra on Erythema Multiforme. *Allergy and Asthma Proceedings*. 1992;13(3):155-157. https://doi.org/10.2500/108854192778878764
2. Trayes KP, Love G, Studdiford JS. Erythema Multiforme: Recognition and Management. *Am Fam Physician*. 2019;100(2):82-88.
3. Samim F, Auluck A, Zed C, Williams PM. Erythema multiforme: a review of epidemiology, pathogenesis, clinical features, and treatment. *Dent Clin North Am*. 2013;57(4):583-596. https://doi.org/10.1016/j.cden.2013.07.001
4. Urbach E, Haut J. *Geschlechtschr*. 1933;ol.46;413
5. Rook A. Association of Erythema Multiforme with Herpes Simplex. *Br Med J*. 1947;1(4490):138. https://doi.org/10.1136/bmj.1.4490.138-a
6. Foerster DW, Scott LV. Isolation of HSV from patient with erythema multiforme (Stevens—Jonson syndrome). *N Engl J Med*. 1958;259:473-475. https://doi.org/10.1056/NEJM195809042591004
7. Shelley W. Herpes simplex virus as a cause of erythema multiforme. *JAMA*. 1967;201:1.
8. Mochella S, Harley H. *In Dermatology*. 1987;468-470.
9. Hao M, Zang P, Miller M, Cutler L, Worswick S. Herpes associated erythema multiforme: A retrospective study. *The American Journal of Emergency Medicine*. 2020;38(12);2761.e1-2761.e3. https://doi.org/10.1016/j.ajem.2020.05.084
10. Kamala KA, Ashok L, Annigeri RG. Herpes associated erythema multiforme. *Contemp Clin Dent*. 2011;2(4):372-375. https://doi.org/10.4103/0976-237X.91807
11. Sun Y, Chan RK, Tan SH, Ng PPL. Detection and genotyping of human herpes simplex viruses in cutaneous lesions of erythema multiforme by nested PCR. *J Med Virol*. 2003;71:423-428. https://doi.org/10.1002/jmv.10502
12. Aurelian L, Ono F, Burnett J. Herpes simplex virus (HSV)-associated erythema multiforme (HAEM): a viral disease with an autoimmune component. *Dermatol Online J*. 2003;9:without pages. https://doi.org/10.5070/D37v35w30d
13. Thomas BA. The so-called Stevens-Johnson syndrome. *Br Med J*. 1950; 1(4667):1393-1397. https://doi.org/10.1136/bmj.1.4667.1393
14. *Кожные и венерические болезни*. Руководство для врачей. Под ред. Скрипкина Ю.К. М.: Медицина; 1999. *Kozhnye i venericheskie bolezni*. Rukovodstvo dlya vrachei. Pod red. Skripkina Yu.K. M.: Meditsina; 1999;:59. (In Russ.).
15. Sokumbi O, Wetter DA. Clinical features, diagnosis, and treatment of erythema multiforme: a review for the practicing dermatologist. *International Journal of Dermatology*. 2012;51(8):889-902. https://doi.org/10.1111/j.1365-4632.2011.05348.x
16. Иванов О.Л., Халдина М.В. *Многоформная экссудативная эритема, клинические, иммунологические и терапевтические особенности*. Электронный ресурс 2003;9. Дата обращения 05.03.23. Ivanov OL, Khaldina MV. *Mnogoformnaya ekssudativnaya eritema, klinicheskie, immunologicheskie i terapevticheskie osobennosti*. Elektronnyi resurs 2003;9. Accessed Mar 05, 2023. (In Russ.). https://www.lvrach.ru/2003/09/4530660
17. Moscella SL, Harley HJ. *Dermatology* (2 volume set). Ed.: WB Saunders Company. Philadelphia; 1985.

Поступила в редакцию 09.05.2023
Received 09.05.2023
Принята к печати 13.03.2024
Accepted 13.03.2024