Клиническая дерматология и венерология
2024, Т. 23, № 3, с. 264-268
https://doi.org/10.17116/klinderma202423031264

Russian Journal of Clinical Dermatology and Venereology
2024, Vol. 23, No. 3, pp. 264-268
https://doi.org/10.17116/klinderma202423031264

Случай лекарственно-индуцированной пузырчатки: сложности диагностики

© Ю.В. МОЛОЧКОВА[1], А.В. МОЛОЧКОВ[1, 2], А.Г. КУПРИЯНОВА[1], О.В. КАРЗАНОВ[1], В.А. МОЛОЧКОВ[1], А.А. ГУСЕВА[1]

[1]ГБУЗ МО «Московский областной научно-исследовательский клинический институт им. М.Ф. Владимирского», Москва, Россия;
[2]ФГАОУ ВО «Российский университет дружбы народов им. Патриса Лумумбы» Минобрнауки России, Москва, Россия

РЕЗЮМЕ

Пузырчатка представляет собой редкую группу аутоиммунных пузырных дерматозов, поражающую кожу и слизистые оболочки. В настоящее время наряду с вульгарной, листовидной, вегетирующей, паранеопластической, эритематозной, герпетиформной, IgA-пузырчаткой различают ее лекарственно-индуцированную разновидность. В последние годы появляется все больше данных о том, что лекарственно-индуцированная пузырчатка является особой формой, при которой лекарственные препараты могут играть роль этиологического фактора, приводящего к возникновению акантолиза в том числе путем непосредственного воздействия на молекулы адгезии и разрушения их без воздействия антител. Наиболее частым лекарственным триггером пузырчатки является прием препаратов тиоловой группы — Д-пеницилламина и пиритола. К этой группе лекарственных препаратов также относятся столь популярные вещества, как ингибиторы ангеотензинпревращающего фермента (иАПФ): эналаприл, каптоприл; нестероидные противовоспалительные препараты, антибактериальные препараты (бензинпенициллин, рифампицин), противодиабетические (метформин) и другие лекарственные средства. В статье описан клинический случай развития лекарственно-индуцированной пузырчатки у мужчины в возрасте 32 лет, манифестировавшей на фоне приема Д-пеницилламина. Ранее пациенту был поставлен диагноз истинной пузырчатки, но на основании данных анамнеза, клинической картины и реакции прямой иммунофлюоресценции диагноз истинной пузырчатки снят, а состояние, возникшее у пациента на фоне приема Д-пеницилламина, расценено нами как лекарственно-индуцированная пузырчатка, разрешившаяся после отмены препарата-триггера.

Ключевые слова: *лекарственно-индуцированная пузырчатка, пузырчатка, Д-пеницилламин, прямая иммунофлуоресценция, клинический случай.*

ИНФОРМАЦИЯ ОБ АВТОРАХ:
Молочкова Ю.В. — https://orcid.org/0000-0003-0934-8903
Молочков А.В. — https://orcid.org/0000-0002-6456-998X
Куприянова А.Г. — https://orcid.org/0000-0002-1096-5717
Карзанов О.В. — https://orcid.org/0000-0002-2461-546X
Молочков В.А. — https://orcid.org/0000-0003-3388-9224
Гусева А.А. — https://orcid.org/0000-0002-0825-8802
Автор, ответственный за переписку: Гусева А.А. — e-mail: aag-alina@yandex.ru

КАК ЦИТИРОВАТЬ:
Молочкова Ю.В., Молочков А.В., Куприянова А.Г., Карзанов О.В., Молочков В.А., Гусева А.А. Случай лекарственно-индуцированной пузырчатки: сложности диагностики. *Клиническая дерматология и венерология*. 2024;23(3):264–268.
https://doi.org/10.17116/klinderma202423031264

Case of drug-induced pemphigus: difficulties of diagnosis

© YU.V. MOLOCHKOVA[1], A.V. MOLOCHKOV[1, 2], A.G. KUPRIYANOVA[1], O.V. KARZANOV[1], V.A. MOLOCHKOV[1], A.A. GUSEVA[1]

[1]M.F. Vladimirsky Moscow Regional Research and Clinical Institute, Moscow, Russia;
[2]Peoples' Friendship University of Russia (RUDN), Moscow, Russia

ABSTRACT

Pemphigus is a rare group of autoimmune bullous dermatosis affecting the skin and mucous membranes. Currently, along with vulgar, foliaceus, vegetans, paraneoplastic, erythematous, herpetiformis, IgA-pemphigus, its drug-induced variety is distinguished. In recent years, there is increasing evidence that drug-induced pemphigus is a special form in which drugs can play the role of an etiological factor, which leads to the formation of acantholysis including by direct action on the adhesion molecules and their destruction without the antibodies impact. The most common drug trigger of pemphigus is the administration of preparations of the thiol-containing group — D-penicillamine and peritol. This group of drugs also includes such popular substances as angiotensin converting enzyme inhibitors (ACEI): enalapril, captopril; non-steroidal anti-inflammatory drugs, antibacterial drugs (benzylpenicillin, rifampicin), anti-diabetic (metformin) and other pharmaceuticals. The article describes a clinical case of the drug-induced pemphigus development in a man aged 32, manifested on the therapy with D-penicillamine. The patient was previously diagnosed with pemphigus, but based on the medical history, clinical picture and direct immunofluorescence reaction data the pemphigus diagnosis was withdrawn, and the condition that occurred in the patient on the therapy with D-penicillamine was considered by us as drug-induced pemphigus, resolved after the withdrawal of the trigger drug.

Keywords: *drug-induced pemphigus, pemphigus, D-penicillamine, direct immunofluorescence, clinical case.*

INFORMATION ABOUT THE AUTHORS:
Molochkova Yu.V. — https://orcid.org/0000-0003-0934-8903
Molochkov A.V. — https://orcid.org/0000-0002-6456-998X
Kupriyanova A.G. — https://orcid.org/0000-0002-1096-5717
Karzanov O.V. — https://orcid.org/0000-0002-2461-546X
Molochkov V.A. — https://orcid.org/0000-0003-3388-9224
Guseva A.A. — https://orcid.org/0000-0002-0825-8802
Corresponding author: Guseva A.A. — e-mail: aag-alina@yandex.ru

TO CITE THIS ARTICLE:
Molochkova YuV, Molochkov AV, Kupriyanova AG, Karzanov OV, Molochkov VA, Guseva AA. Case of drug-induced pemphigus: difficulties of diagnosis. *Russian Journal of Clinical Dermatology and Venereology*. 2024;23(3):264–268. (In Russ.). https://doi.org/10.17116/klinderma202423031264

Введение

Пузырчатка — редкая, угрожающая жизни группа аутоиммунных пузырных дерматозов, поражающая кожу и слизистые оболочки.

В настоящее время наряду с вульгарной, листовидной вегетирующей, паранеопластической, эритематозной, герпетиформной, IgA-пузырчаткой различают лекарственно-индуцированную ее разновидность [1]. И хотя пока нет единого мнения в отношении происхождения акантолитической пузырчатки, по мнению многих авторов, процесс инициируется распознаванием анотигенпрезентирующими клетками собственных молекул, входящих в состав десмосом, отменой толерантности Т- и В-клеток к собственным аутоантигенам и синтезом аутоантител [2]. Аутоиммунные процессы приводят к разрушению связи между клетками эпидермиса (акантолиз) за счет образования IgG-аутоантител к так называемым пемфигусным антигенам (важнейшими из которых являются десмоглеины 1 и 3) и связывания их с гликопротеинами клеточных мембран. Сформированные иммунные комплексы в дальнейшем вызывают разрушение десмосом и появление внутриэпидермальных пузырей. Важную роль в патогенезе пузырчатки играет генетическая предрасположенность (например, наличие антигена HLA-DRB1), однако ее наличия недостаточно для развития болезни.

Триггерная роль при пузырчатке отводится экзогенным факторам, к которым наряду с производственными вредностями, вирусами, психоэмоциональной травмой относятся лекарственные препараты и вакцины. Наиболее частыми лекарственными триггерами пузырчатки являются тиоловые и феноловые соединения [3]. Лекарственно-индуцированная пузырчатка является особой формой пузырчатки, при которой лекарственные препараты могут играть роль этиологического фактора, приводящего к возникновению акантолиза, в том числе путем непосредственного воздействия на молекулы адгезии и разрушения их без воздействия антител. В частности, при тиол-индуцированной пузырчатке биохимически обусловленный акантолиз происходит за счет содержащейся в их структуре сульфгидрильной группы, осуществляющей химическую модификацию антигенов путем подавления аггрегационных ферментов кератиноцитов, активации акантолитических ферментов, препятствия адгезии клеток путем образования тиол-цистеиновых связей вместо цистеин-цистеиновых [4]. При этом клинические признаки пузырчатки могут полностью исчезнуть после отмены лекарственного препарата.

Феноловые препараты стимулируют акантолиз путем выработки кератиноцитами провоспалительных цитокинов (ФНО-а, ИЛ-1), а также играют роль в регуляции и синтезе комплемента и протеаз, таких как активатор плазминогена, который участвует в феномене акантолиза у генетически предрасположенных к пузырчатке пациентов [5]. Лекарства «не тиол- и не фенолсодержащей группы» действуют различными способами, такими как стимуляция формирования аутоантител, повреждения и повышенной экспрессии некоторых таргетных аутоантигенов на кератиноцитах, усиление иммунного ответа и высвобождение активатора плазминогена кератиноцитами [6—8]. Клинические проявления лекарственно-индуцированной пузырчатки во многом зависят от химической структуры лекарственного препарата. Так, тиол-индуцированная пузырчатка (обусловленная Д-пеницилламином, пиритолом) чаще характеризуется признаками листовидной, а нетиол-индуцированная — вульгарной пузырчатки [9]. При Д-пеницилламин-индуцированной пузырчатке пузыри часто возникают на фоне уртикарий [10] или болезненной кольцевидной эритемы [11], а слизистые оболочки поражаются редко [12].

Гистологически при Д-пеницилламин-индуцированной пузырчатке выявляют диффузный акантолиз по всему эпидермису с неодинаковым уровнем расщепления в разных участках кожи, а иногда и в пределах одного и того же очага [11]. Дермальный инфильтрат диффузный или периваскулярный представлен нейтрофилами и лимфоцитами, тогда как при спонтанной пузырчатке — эозинофилами и лимфоцитами [13]. Методом прямой иммунофлуоресценции A. Bialy-Golan и соавт. у 90% пациентов обнаружили тканевые антитела класса IgG в меж-

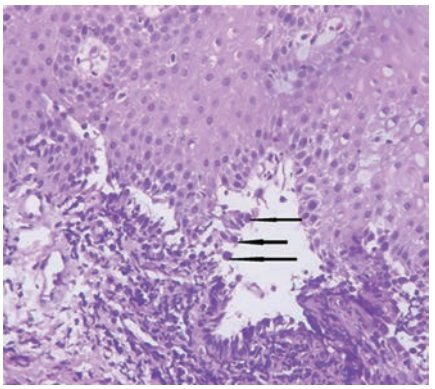

***Рис. 1.* Фрагмент слизистой оболочки щеки.**
Супрабазальный акантолиз с наличием акантолитических клеток (стрелки). Окраска гематоксилином.

***Fig. 1.* Fragment of the cheek's mucous membrane.**
Suprabasal acantholysis with the presence of acantolytic cells (arrows). Hematoxylin staining.

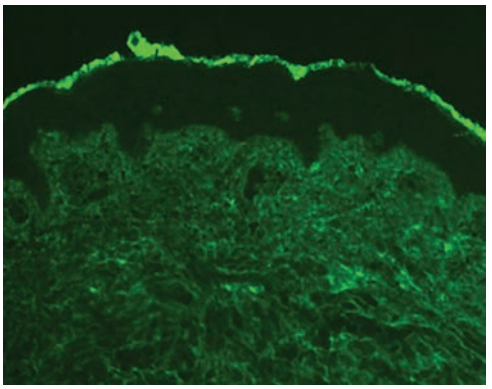

***Рис. 2.* Обработка антителами класса G (Fab×2 фрагмент) против иммуноглобулина человека.**
Ув. 200, фотоувеличение.

***Fig. 2.* Processing with class G antibodies (Fab×2 fragment) against human immunoglobulin.**
Zoom ×200, photographic enlargement.

клеточной склеивающей субстанции эпидермиса, а у 53% — циркулирующие антитела типа IgG в сыворотке крови [14].

Клинический случай

Пациент *Н.*, 32 года, считает себя больным с 2014 г. В апреле 2022 г. отметил появление пузыря с быстро вскрывшейся покрышкой, на слизистой оболочке щеки слева. Оставшиеся после этого болезненные эрозии заживали медленно. Неоднократно обращался к стоматологам, получал лечение по поводу стоматита без эффекта, несмотря на применение эпителизирующих наружных средств. По этому поводу обратился к дерматологу и на основании данных анамнеза, результатов гистологического исследования очага поражения **(рис. 1)** и обнаружения с поверхности эрозий в мазках-отпечатках клеток Тцанка установлен диагноз истинной пузырчатки, дебютировавшей на фоне приема препарата купренил.

Методом ИФА антитела к десмоглеинам 1 и 3 в сыворотке крови не обнаружены и, несмотря на то что отсутствие данных маркеров указывало на диагноз лекарственно-индуцированной пузырчатки, пациенту был установлен диагноз истинной пузырчатки. Назначена терапия преднизолоном 25 мг/сут перорально. Терапия препаратом купренил отменена и по рекомендации гастроэнтеролога заменена препаратом триентин. Получал терапию преднизолоном на протяжении 6 мес. В течении последнего месяца отметил появление жжения во рту при приеме пищи, в связи с чем был госпитализирован в отделение дерматовенерологии МОНИКИ им. М.Ф. Владимирского.

При поступлении доза преднизолона составляла 15 мг. При осмотре кожные покровы без патологических высыпаний. На слизистой оболочке щек, по линии смыкания зубов, а также на дорзальной поверхности языка виден белый налет; эрозии и пузыри отсутствуют. В соскобе с очагов поражения обнаружены почкующиеся дрожжевые клетки.

Методом прямой иммунофлуоресценции **(рис. 2—5)** в биоптате видимо здоровой кожи обнаружено небольшое количество IgG в дерме в виде диффузных отложений, признаки буллезных дерматозов отсутствовали. Проведено повторное исследование антител к десмоглеинам 1, 3 методом ИФА, по результатам которого они также не были обнаружены. Пациенту на основании клинических, лабораторных данных, а также данных анамнеза установлен диагноз: «кандидоз полости рта», в связи с чем преднизолон был постепенно отменен и назначен дифлюкан внутрь по 150 мг 1 раз в сутки в течение 7 дней, а также полоскания полости рта содовым раствором, после чего белесоватый налет и неприятные ощущения в полости рта исчезли. При контрольном осмотре через 2 мес высыпаний не отмечено. При этом диагноз истинной пузырчатки был снят, а состояние, возникшее у пациента на фоне приема Д-пеницилламина расценено нами как лекарственно-индуцированная пузырчатка, разрешившаяся после отмены купренила, что соответствует данным мировой литературы, свидетельствующим о благоприятном течении Д-пеницилламин-ассоциированной пузырчатки с последующем разрешением данного процесса у 25% пациентов [3].

Обсуждение

Д-пеницилламин — наиболее частый триггер лекарственно-индуцированной пузырчатки, который обычно применяется при болезни Вильсона—Коновалова, ревматоидном артрите, интоксикации солями тяжелых металлов и цистинурии. Пузырчатка раз-

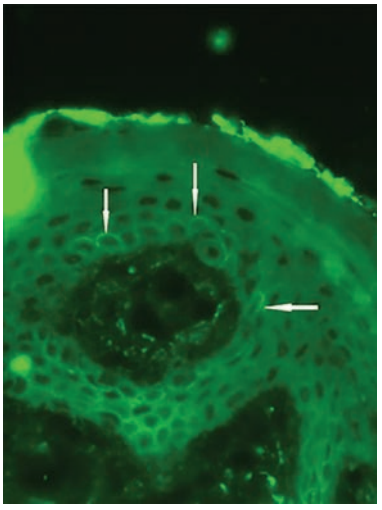

***Рис. 3.* Обработка антителами класса А (Fab×2 фрагмент) против иммуноглобулина человека.**
Ув. 630. Слабая фиксация иммуноглобулина в МСС эпидермиса в зоне извитых сосочков дермы (стрелки).

***Fig. 3.* Processing with class A antibodies (Fab×2 fragment) against human immunoglobulin.**
Zoom ×630. Low fixation of immunoglobulin in the IAS epidermis in the area of convoluted dermal papillae (arrows).

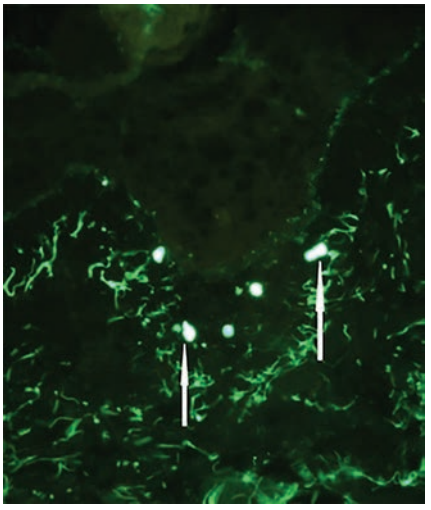

***Рис. 4.* Обработка антителами против С3-компонента комплемента.**
Ув. 400. Крупные тельца Сиватта в зоне дермо-эпидермального сочленения.

***Fig. 4.* Processing with antibodies against C3 complement component.**
Zoom ×400. Large Civatte bodies in the dermo-epidermal junction area.

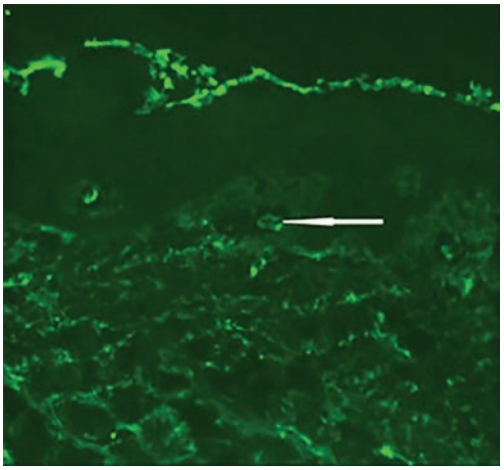

***Рис. 5.* Обработка антителами против фибрин-фибриногена.**
Ув. 200, фотоувеличение. Мелкогранулярный преципитат в сосудах сетчатого слоя дермы; линейная фиксация в стенках расширенных капилляров верхних отделов дермы (стрелка).

***Fig. 5.* Processing with antibodies against fibrin-fibrinogen.**
Zoom ×200, photographic enlargement. Fine granular precipitate in the vessels of reticular dermis; linear fixation in the walls of the expanded capillaries of the upper dermis (arrow).

вивается почти у 7% получавших Д-пеницилламин пациентов, причем в сроки до 6 мес после начала его приема [15].

До сих пор нет единого мнения о клиническом течении Д-пеницилламин-индуцированной пузырчатки. Приводятся данные как о ее спонтанном регрессе после отмены препарата, так и о персистировании, несмотря на его отмену и последующую трансформацию в вульгарную пузырчатку.

Трудности отличия лекарственно-индуцированной пузырчатки от классической также связаны со сходством между ними как по клиническим проявлениям, так и по реактивности к десмоглеинам 1 и 3, наличию в межклеточном пространстве депозитов IgG и С3-компонента комплемента в биоптате клинически интактной кожи, а также циркулирующих антител типа IgG в сыворотке крови [3]. Лишь в последнее время M. Khashoggi и соавт. предложено для отличия Д-пеницилламин-индуцированной листовидной пузырчатки от классической использовать антитело 322B, выявляющее реактивность к десмоглеину 1 и 3 [16].

Подтверждением правильности диагноза Д-лекарственно-индуцированной пузырчатки в представленном нами случае явились: прием препарата Д-пеницилламин в анамнезе по поводу болезни Вильсона — Коновалова, наличие гистологической картины пузырчатки в биоптате очага поражения, отсутствие IgG в межклеточном пространстве эпидермиса и антител к десмоглеинам 1 и 3 в сыворотке крови, а также быстрый регресс высыпаний после отмены триггерного препарата.

Заключение

Особенностью данного случая явилось развитие лекарственно-индуцированной пузырчатки на 7-м го-

ду приема Д-пеницилламина, а также отсутствие клинической картины в виде кожных поражений.

Манифестация заболевания на фоне приема Д-пеницилламина, быстрый и полный ответ на проводимую терапию преднизолоном в небольшой дозировке — 25 мг, а также отсутствие антител к десмоглеинам 1, 3 и IgG в межклеточной склеивающей субстанции эпидермиса позволяют, несмотря на наличие гистологических признаков пузырчатки в дебюте заболевания, пересмотреть диагноз.

Кроме того, наше наблюдение свидетельствует, что Д-пеницилламин-индуцированная пузырчатка не всегда (как идиопатическая пузырчатка) является вторичной по отношению к циркулирующим антителам к десмоглеинам 1 и 3.

Участие авторов:
Концепция и дизайн исследования: Молочкова Ю.В., Молочков В.А., Молочков А.В.
Сбор и обработка материала: Молочкова Ю.В., Карзанов О.В., Гусева А.А.
Написание текста: Молочкова Ю.В., Молочков В.А., Молочков А.В., Куприянова А.Г., Карзанов О.В., Гусева А.А.
Редактирование: Молочкова Ю.В., Молочков А.В., Гусева А.А.

Авторы заявляют об отсутствии конфликта интересов.

Authors' contributions:
The concept and design of the study: Molochkova Yu.V., Molochkov V.A., Molochkov A.V.
Collecting and interpreting the data: Molochkova Yu.V., Karzanov O.V., Guseva A.A.
Drafting the manuscript: Molochkova Yu.V., Molochkov A.V., Kupriyanova A.G., Karzanov O.V., Molochkov V.A., Guseva A.A.
Revising the manuscript: Molochkova Yu.V., Molochkov A.V., Guseva A.A.

The authors declare no conflict of interest.

ЛИТЕРАТУРА/REFERENCES

1. Tavakolpour S, Mahmoudi H, Balighi K, Abedini R, Daneshpazhooh M. Sixteen-year history of rituximab therapy for 1085 pemphigus vulgaris patients: A systematic review. *Int Immunopharmacol*. 2018;54:131-138. Epub 2017 Nov 10. PMID: 29132070. https://doi.org/10.1016/j.intimp.2017.11.005
2. Самцов А.В., Белоусова И.Э. *Буллезные дерматозы*. ИПК «Коста». 2012.
Samcov AV, Belousova IJe. *Bulleznye dermatozy*. IPK «Kosta». 2012. (In Russ.).
3. Ghaedi F, Etesami I, Aryanian Z, Kalantari Y, Goodarzi A, Teymourpour A, Tavakolpour S, Mahmoudi H, Daneshpazhooh M. Drug-induced pemphigus: A systematic review of 170 patients. *Int Immunopharmacol*. 2021;92:107299. Epub 2021 Jan 5. PMID: 33418246. https://doi.org/10.1016/j.intimp.2020.107299
4. Baroni A, Buommino E, Ruocco E, Petrazzuolo M, De Filippis A, Satriano RA, Ruocco V, Cozza V, Tufano MA. Captopril modulates acetylcholinesterase in human keratinocytes. *Arch Dermatol Res*. 2011;303(7):491-497. Epub 2011 Feb 1. PMID: 21286734. https://doi.org/10.1007/s00403-011-1124-1
5. Feliciani C, Toto P, Amerio P, Pour SM, Coscione G, Shivji G, Wang B, Sauder DN. In vitro and in vivo expression of interleukin-1alpha and tumor necrosis factor-alpha mRNA in pemphigus vulgaris: interleukin-1alpha and tumor necrosis factor-alpha are involved in acantholysis. *J Invest Dermatol*. 2000;114(1):71-77. PMID: 10620118. https://doi.org/10.1046/j.1523-1747.2000.00835.x
6. Ruocco V, De Angelis E, Lombardi ML. Drug-induced pemphigus. II. Pathomechanisms and experimental investigations. *Clin Dermatol*. 1993;11(4):507-513. PMID: 8124640. https://doi.org/10.1016/0738-081x(93)90158-9
7. Bae YI, Yun SJ, Lee SC, Park GT, Lee JB. Pemphigus foliaceus induced by an angiotensin II receptor blocker. *Clin Exp Dermatol*. 2008;33(6):721-723. Epub 2008 Jul 4. PMID: 18627397. https://doi.org/10.1111/j.1365-2230.2008.02857.x
8. Wibaut-Berlaimont V, Randi AM, Mandryko V, Lunnon MW, Haskard DO, Naoumova RP. Atorvastatin affects leukocyte gene expression in dyslipidemia patients: in vivo regulation of hemostasis, inflammation and apoptosis. *J Thromb Haemost*. 2005;3(4):677-685. PMID: 15842352. https://doi.org/10.1111/j.1538-7836.2005.01211.x
9. Pile HD, Yarrarapu SNS, Crane JS. *Drug Induced Pemphigus*. 2022 Aug 8. In: StatPearls [Internet]. Treasure Island (FL): StatPearls Publishing; 2023. PMID: 29763039.
10. Sugita K, Hirokawa H, Izu K, Tokura Y. D-penicillamine-induced pemphigus successfully treated with combination therapy of mizoribine and prednisolone. *J Dermatolog Treat*. 2004;15(4):214-217. PMID: 15764033. https://doi.org/10.1080/09546630410027805
11. Ruocco V, Sacerdoti G. Pemphigus and bullous pemphigoid due to drugs. *Int J Dermatol*. 1991;30(5):307-312. PMID: 1829722. https://doi.org/10.1111/j.1365-4362.1991.tb03867.x
12. Hay KD, Muller HK, Reade PC. D-penicillamine-induced mucocutaneous lesions with features of pemphigus. *Oral Surg Oral Med Oral Pathol*. 1978;45(3):385-395. PMID: 273188. https://doi.org/10.1016/0030-4220(78)90524-8
13. Troy JL, Silvers DN, Grossman ME, Jaffe IA. Penicillamine-associated pemphigus: is it really pemphigus? *J Am Acad Dermatol*. 1981;4(5):547-555. PMID: 7016933. https://doi.org/10.1016/s0190-9622(81)70055-0
14. Bialy-Golan A, Brenner S. Penicillamine-induced bullous dermatoses. *J Am Acad Dermatol*. 1996;35(5 Pt 1):732-742. PMID: 8912569. https://doi.org/10.1016/s0190-9622(96)90729-x
15. Popadic S, Skiljevic D, Medenica L. Bullous pemphigoid induced by penicillamine in a patient with Wilson disease. *Am J Clin Dermatol*. 2009;10(1):36-38. PMID: 19170410. https://doi.org/10.2165/0128071-200910010-00006
16. Khashoggi M, Machet L, Perrinaud A, Brive D, Machet MC, Maruani A, Vaillant L. Autonomisation d'un pemphigus induit par la D-pénicillamine: évolution de l'immunomarquage par l'anticorps anti-32-2B [D-penicillamine-induced pemphigus: changes in anti-32-2B immunostaining patterns]. *Ann Dermatol Venereol*. 2013;140(8-9):531-534. French. Epub 2013 May 21. PMID: 24034638. https://doi.org/10.1016/j.annder.2013.04.073

Поступила в редакцию 07.07.2023
Received 07.07.2023
Отправлена на доработку 14.08.2023
Revision received 14.08.2023
Принята к печати 13.03.2024
Accepted 13.03.2024