Клиническая дерматология и венерология
2023, Т. 22, № 1, с. 57-63
https://doi.org/10.17116/klinderma20232201157

Russian Journal of Clinical Dermatology and Venereology =
Klinicheskaya dermatologiya i venerologiya 2023, Vol. 22, No. 1, pp. 57-63
https://doi.org/10.17116/klinderma20232201157

Генно-инженерная биологическая терапия псориаза у пациентов с отягощенным онкологическим анамнезом: обзор литературы и клинический случай

© О.В. ЖУКОВА[1, 2], С.И. АРТЕМЬЕВА[1], И.А. МИХАЙЛОВА[1], П.И. БОГДАН[1], А.В. ТЕРЕЩЕНКО[1]

[1]ГБУЗ «Московский научно-практический Центр дерматовенерологии и косметологии Департамента здравоохранения Москвы», Москва, Россия;
[2]ФГАОУ ВО «Российский университет дружбы народов» Минобрнауки России, Москва, Россия

РЕЗЮМЕ

Псориаз представляет собой хроническое иммуноопосредованное заболевание. В случае тяжелого течения дерматоза отмечена корреляция с возникновением множества коморбидных патологий, таких как псориатический артрит, метаболический синдром, воспалительные заболевания желудочно-кишечного тракта. В литературе приведены определенные онкологические риски, однако данные носят противоречивый характер и требуют дальнейшего изучения. Согласно существующим зарубежным и российским клиническим рекомендациям при среднетяжелых и тяжелых формах псориаза показано назначение системной иммуносупрессивной терапии, таргетных и генно-инженерных биологических препаратов (ГИБП). Особый интерес представляет определение тактики ведения и подбора терапии в случае наличия сочетанной сопутствующей патологии ввиду отсутствия достаточного количества исследований безопасности лечения коморбидных пациентов, особенно в отношении онкологической патологии. Приводим обзор литературы по данной проблеме. На настоящий момент мы не обладаем полнотой информации о рисках использования ГИБП в отношении пациентов онкологического профиля. Следует учитывать также и то, что сам псориаз может являться фактором риска развития таких опухолей, как плоскоклеточная карцинома, колоректальный рак и лимфома, следовательно, приоритетной целью будущих проспективных исследований должен стать анализ степени повышения данного риска при использовании биологической терапии по сравнению с пациентами, получающими традиционную терапию, и контрольной группой. С учетом необходимости расширения данных реальной клинической практики о возможных рисках ведения пациентов с тяжелым псориазом приводим описание собственного клинического опыта применения ГИБП — ингибитора интерлейкина 17А у пациентки с раком мочевого пузыря в анамнезе.

Ключевые слова: *ГИБТ, псориаз, онкология, рак мочевого пузыря, биологическая терапия.*

ИНФОРМАЦИЯ ОБ АВТОРАХ:
Жукова О.В. — https://orcid.org/0000-0001-5723-6573
Артемьева С.И. — https://orcid.org/0000-0002-2793-8862
Михайлова И.А. — https://orcid.org/0000-0002-4254-4036
Богдан П.И. — https://orcid.org/0000-0002-9861-2413
Терещенко А.В. — https://orcid.org/0000-0002-7795-0050
Автор, ответственный за переписку: Артемьева С.И. — e-mail: sofya.chern@gmail.com

КАК ЦИТИРОВАТЬ:
Жукова О.В., Артемьева С.И., Михайлова И.А., Богдан П.И., Терещенко А.В. Генно-инженерная биологическая терапия псориаза у пациентов с отягощенным онкологическим анамнезом: обзор литературы и клинический случай. *Клиническая дерматология и венерология*. 2023;22(1):57–63. https://doi.org/10.17116/klinderma20232201157

Genetically engineered biological therapy for psoriasis in patients with a history of cancer: a literature review and case report

© O.V. ZHUKOVA[1, 2], S.I. ARTEMYEVA[1], I.A. MIKHAYLOVA[1], P.I. BOGDAN[1], A.V. TERESHCHENKO[1]

[1]Moscow Scientific and Practical Center of Dermatovenerology and Cosmetology, Moscow, Russia;
[2]Peoples' Friendship University of Russia, Moscow, Russia

ABSTRACT

Psoriasis is a chronic immune-mediated disease. In severe cases, there is a correlation with the rate of many comorbidities, such as psoriatic arthritis, metabolic syndrome, and inflammatory diseases of the gastrointestinal tract. Certain oncological risks are reported in the literature; however, the data are conflicting and require further research. Current foreign and Russian guidelines for moderate and severe psoriasis recommend systemic immunosuppressive therapy and targeted and genetically engineered biologic drugs (GIBD). Of particular interest is choosing the management strategy and selecting therapy in concomitant conditions due to the lack of studies on treatment safety in comorbid patients, especially ones with malignancies. This article is a literature review on the issue. Currently, we do not have complete information about the risks of using GIBD in patients with malignancies. Also, psoriasis itself can be a risk factor for tumors such as squamous cell carcinoma, colorectal cancer, and lymphoma. Therefore, the priority goal of future prospective studies should be to analyze the increase in this risk when using biological therapy compared with patients receiving traditional therapy and the control group. Considering the need to expand the real-world data on the possible risks of managing patients with severe psoriasis, we describe our clinical experience with a GIBD, interleukin-17A inhibitor, in a patient with a history of bladder cancer.

Keywords: *GIBD, psoriasis, oncology, bladder cancer, biological therapy.*

INFORMATION ABOUT THE AUTHORS:
Zhukova O.V. — https://orcid.org/0000-0001-5723-6573
Artemyeva S.I. — https://orcid.org/0000-0002-2793-8862
Mikhaylova I.A. — https://orcid.org/0000-0002-4254-4036
Bogdan P.I. — https://orcid.org/0000-0002-9861-2413
Tereshchenko A.V. — https://orcid.org/0000-0002-7795-0050
Corresponding author: Artemyeva S.I. — e-mail: sofya.chern@gmail.com

TO CITE THIS ARTICLE:
Zhukova OV, Artemyeva SI, Mikhaylova IA, Bogdan PI, Tereshchenko AV. Genetically engineered biological therapy for psoriasis in patients with a history of cancer: a literature review and case report. *Russian Journal of Clinical Dermatology and Venereology = Klinicheskaya dermatologiya i venerologiya*. 2023;22(1):57–63. (In Russ.). https://doi.org/10.17116/klinderma20232201157

Введение

Псориаз является прогрессирующим хроническим иммуноопосредованным заболеванием. При тяжелом течении дерматоза отмечена корреляция с возникновением множества коморбидных патологий, к которым относится псориатический артрит, метаболический синдром, воспалительные заболевания желудочно-кишечного тракта, кардиоваскулярные риски, увеиты и др. [1]. В литературе приведены определенные онкологические риски, однако данные носят противоречивый характер и требуют дальнейшего изучения, поскольку, с одной стороны, длительная иммуносупрессивная терапия, активно применяемая в лечении тяжелых форм псориаза, может изменить работу иммунной системы, с другой — и сам псориаз может вызывать иммунные нарушения в результате дисбаланса цитокинов и хронического воспаления [2]. Кроме того, отмечена связь возникновения более тяжелых форм псориатического процесса у пациентов с сопутствующими коморбидными патологиями, которые сами по себе повышают риск развития онкологии [3].

Опубликованы данные повышенного риска развития лимфомы у пациентов с псориазом. В исследовании, включившем более 2700 больных с псориазом, находившихся под динамическим наблюдением в течение 4 лет, показано трехкратное увеличение относительного риска развития любого типа лимфомы по сравнению с контрольной группой [4]. Более позднее ретроспективное исследование среди 150 000 пациентов всех возрастов с псориазом также демонстрирует повышенный риск развития Т-клеточной лимфомы кожи (относительный риск 10,75) или лимфомы Ходжкина (относительный риск 3,18) у пациентов с тяжелым кожным процессом [5]. Согласно существующим зарубежным и российским клиническим рекомендациям при среднетяжелых и тяжелых формах псориаза показано назначение системной иммуносупрессивной терапии, таргетных и генно-инженерных биологических препаратов (ГИБП) [6].

Особый интерес представляет определение тактики ведения и подбора системной терапии в случае наличия сочетанной сопутствующей патологии ввиду отсутствия достаточного количества исследований безопасности терапии коморбидных пациентов, особенно в отношении онкологической патологии.

Лечение пациентов, страдающих тяжелыми формами псориаза, до настоящего времени является серьезным вызовом в клинической практике. Появление биологической терапии такими группами препаратов, как ингибиторы ФНО-α, ингибиторы интерлейкинов (ИЛ) — ИЛ-17, ИЛ-12/23, ИЛ- 23, дало клиницистам новые возможности по контролю над данным заболеванием, равно как и новые возможности для пациентов по улучшению качества их жизни. Несмотря на это, остается множество вопросов, связанных с противопоказаниями к назначению подобной терапии. Одной из спорных проблем является тактика ведения пациентов со злокачественными новообразованиями в анамнезе. Этот вопрос осложняется тем, что проведено только одно метаисслевание, посвященное анализу риска развития всех типов злокачественных новообразований у пациентов с псориазом, получающих подобную биологическую терапию. Хотя риск достаточно хорошо охарактеризован для ведения пациентов на биологической терапии при других хронических аутоиммунных заболеваниях, таких как болезнь Крона, ревматоидный артрит, эти данные нельзя экстраполировать на пациентов с псориазом [7]. Принципы работы биологической терапии направлены на глубокое воздействие на факторы врожденного и адаптивного иммунитета человека, и это может влиять на эффективность иммунологической активности собственного иммунитета в отношении онкологических заболеваний, что приводит к необходимости постоянного динамического контроля пациентов, получающих биологическую терапию. Следует учесть, что разные типы препаратов ГИБТ имеют разную степень риска развития онкологических заболеваний.

По данным E. Peleva и соавт., повышен риск развития немеланомного рака кожи (НМРК), в частности плоскоклеточной карциномы, при использовании ингибиторов ФНО-α и устекинумаба (ин-

гибитора ИЛ-12/23). Важным уточнением является то, что риск развития плоскоклеточного рака кожи и базально-клеточного рака не увеличивался у пациентов, получавших биологическую терапию менее 2 лет [8]. Напротив, сведений о развитии онкологических заболеваний другого профиля не выявлено или они были противоречивы [7]. В частности Shamarke Esse и соавт. сообщают об отсутствии повышенного риска развития меланомы у пациентов, больных псориазом и ревматоидным артритом, получающих терапию ингибиторами ФНО-α [9]. В публикации подчеркивается то, что на настоящий момент данных об исследовании кумулятивного риска развития меланомы у пациентов недостаточно. В других исследованиях зарегистрированы многочисленные отдельные случаи возникновения лимфом у пациентов, получавших ингибиторы ФНО-α, причем отмечено, что лимфомы исчезли после отмены препарата [10]. Эти данные не коррелируют с результатами метаанализа исследований ревматоидного артрита, в которых наблюдали пациентов, получавших адалимумаб и инфликсимаб. Выявлен повышенный риск развития солидных опухолей [10].

В 2006 г. метаанализ показал повышенный риск возникновения злокачественных новообразований при применении инфликсимаба и адалимумаба, однако последующие данные не подтвердили этих результатов, а обновленный метаанализ не выявил повышенного риска [11, 12]. Pariser и соавт. изучали риск злокачественных новообразований во время проведения терапии этанерцептом у больных псориазом и не выявили увеличения заболеваемости злокачественными опухолями при терапии этанерцептом по сравнению с контрольной группой и населения в целом. При этом риск не повышался с увеличением доз или сокращением межинфузионных интервалов [13].

G. Odorici и соавт. сообщают о возникновении различных форм злокачественных новообразований. У 2 пациентов была диагностирована меланома, в обоих случаях возникшая во время биологической терапии. Первый пациент ранее получал инфликсимаб в течение 18 мес. После проведения радикального хирургического иссечения меланомы пациент получал лечение ацитретином, однако псориаз рецидивировал. В связи с этим пациенту инициирована терапия препаратом секукинумаб (ингибитором ИЛ-17) с положительным эффектом со стороны псориатического процесса, рецидива меланомы не отмечено. Однако через 18 мес ГИБТ у этого больного диагностировали мелкоклеточную карциному легких, он прошел курс химиотерапевтического лечения, секукинумаб был отменен. Второй пациент получал лечение этанерцептом в течение 6 лет до момента возникновения меланомы. Одномоментно было отмечено «ускользание» эффективности терапии этанерцептом, в связи с чем проведена смена ГИБП на ингибитор ФДЭ4 — апремиласт, без эффекта, с дальнейшим назначением препарата секукинумаб, на фоне чего отмечена стойкая ремиссия псориаза. Спустя 12 мес наблюдения у пациента не отмечено ни побочных явлений, ни рецидива онкологического процесса. У другого пациента во время терапии препаратом адалимумаб возникла аденокарцинома прямой кишки, через 10 мес после хирургического иссечения и химиотерапевтического лечения больному инициирована терапия ингибиторами ИЛ-17А с достижением ремиссии псориатического процесса и отсутствием рецидива аденокарциномы. Кроме того, в данном исследовании описаны 4 пациента с карциномой простаты в анамнезе, при этом у 3 больных онкологический процесс развился до начала биологической терапии, а у 1 — во время терапии секукинумабом. Примечательно, что у 7 других пациентов данной группы до начала биологической терапии в анамнезе зарегистрированы иные карциномы, все пациенты получали ГИБП без рецидива злокачественных опухолей или нежелательных явлений в течение последующего наблюдения, за исключением пациента с раком простаты, получавшего устекинумаб, у которого развилась множественная миелома [14].

Объединенный анализ 10 контролируемых исследований секукинумаба при псориазе (n=3430) не выявил значительного риска развития злокачественных новообразований. Аналогичным образом анализ данных по безопасности 7 контролируемых исследований иксекизумаба (ингибитора ИЛ-17) у пациентов с псориазом (n=4209) выявил 27 случаев НМРК и 2 случая лимфомы [15]. В объединенном анализе 3 РКИ (n=4019) у 3 пациентов, получавших бродалумаб (ингибитор ИЛ-17) отмечен НМРК и у 2 — лимфома.

В 4 объединенных контролируемых исследованиях (n=3225), оценивающих применение препарата устекинумаб в дозе 45 и 90 мг 1 раз в 12 нед по сравнению с контролем, зарегистрировано 39 случаев НМРК и 1 случай лимфомы. Учитывая низкий риск развития немеланомного рака кожи и лимфомы, связанный с применением устекинумаба, авторы исследования рекомендуют данный ГИБП в качестве первой линии терапии.

Три случая немеланомного рака кожи зарегистрированы и ни одного случая лимфомы не отмечено при применении гуселькумаба (ингибитор ИЛ-23) по сравнению с адалимумабом и плацебо в 2 РКИ [16, 17]. Однако данные по безопасности применения группы ингибиторов ИЛ-23 в отношении онкологических рисков существенно ограничены ввиду относительно недавнего внедрения данных препаратов в клиническую практику.

Таким образом, пока мы не обладаем полнотой информации о рисках использования ГИБП в отношении пациентов онкологического профиля. Реше-

ние о продолжении биологической терапии в случае выявления злокачественного новообразования должно приниматься индивидуально в каждом случае. После рассмотрения стадии и контекста сопутствующих заболеваний биологическая терапия может быть инициирована либо продолжена.

Учитывая необходимость расширения данных реальной клинической практики о возможных рисках ведения пациентов с тяжелым псориазом, приводим описание собственного клинического опыта применения ГИБП у пациентки с раком мочевого пузыря в анамнезе.

Клиническое наблюдение

Пациентка *Г.*, 1955 года рождения, находится под наблюдением в отделении антицитокиновой терапии и эфферентных методов лечения МНПЦДК с диагнозом «псориаз обыкновенный» L 40.0.

Из сопутствующих заболеваний у пациентки диагностированы: злокачественное новообразование мочевого пузыря, рак мочевого пузыря, состояние после серий трансуретральных резекций мочевого пузыря (последняя в 2019 г., за 7 мес до обращения в отделение антицитокиновой терапии), состояние после проведения внутрипузырной химиотерапии. Ремиссия. T1N0M0 I стадия, клиническая группа II. ХИГМ с вестибулоатактическим синдромом. Гипертоническая болезнь 3-й степени, III стадия, риск ССО 4. Тромбофлебит кубитальной вены слева. OU ангиосклероз сетчатки. OU начальная катаракта. Сахарный диабет II типа. Деменция.

Анамнез заболевания: больна псориазом с августа 2020 г. Высыпания стремительно приняли генерализованный характер. В дебюте заболевания обратилась к дерматологу МНПЦДК, который рекомендовал амбулаторное лечение в объеме наружной терапии, без эффекта, в связи с чем пациентка госпитализирована в дневной стационар ООСМП, где, помимо стандартной терапии, был назначен цитостатический препарат — раствор метотрексата в дозе 15 мг внутримышечно 1 раз в 7 дней, физиотерапевтическое лечение не назначали ввиду отягощенного сопутствующего анамнеза, выписана с улучшением и рекомендациями продолжить терапию метотрексатом по схеме снижения. Однако препарат был отменен в связи с повышением уровня печеночных трансаминаз в 4 раза. На фоне отмены терапии в феврале 2021 г. отмечено обострение кожного процесса, в связи с чем пациентка госпитализирована в круглосуточный стационар филиала МНПЦДК — Клинику им. В.Г. Короленко, где получала стандартную терапию, выписана с улучшением. Спустя несколько дней после выписки пациентка отметила очередное обострение кожного процесса, к терапии присоединен прием препарата циклоспорин в дозе 300 мг/сут (4,0 мг/кг). Назначение системной терапии предварительно согласовано с врачом-онкологом, наблюдающим пациентку по поводу сопутствующей патологии. На фоне приема циклоспорина в течение 4 дней пациентка сообщила о повышении АД, препарат рекомендовано отменить. В связи с тяжелым течением псориатического процесса в апреле 2021 г. больная консультирована главным внештатным специалистом по дерматовенерологии и косметологии Минздрава России и ДЗМ д.м.н., проф. Н.Н. Потекаевым с рекомендациями исключения паранеопластического синдрома с учетом торпидного течения, позднего дебюта, стремительного нарастания тяжести заболевания, а также сопутствующей онкологической патологии. С целью исключения проведена диагностическая биопсия кожи, по заключению которой патологические изменения соответствуют картине псориаза, однако подобные морфологические изменения могут наблюдаться при паранеопластическом акрокератозе (синдроме Базекса). Согласно клиническому и гистологическому сопоставлению диагноз псориаза подтвержден. С учетом тяжелого торпидного течения дерматоза пациентке планировали назначение терапии ингибитором фосфодиэстеразы-4 препаратом апремиласт. Однако в мае 2021 г. больной выполнили цистоскопию на базе Городской клинической онкологической больницы №1, по результатам которой выявлен местный рецидив онкологического заболевания. Даны рекомендации по оперативному вмешательству. В связи с получением заключения цистоскопии о наличии активного онкологического процесса рекомендовано воздержаться от назначения препарата апремиласт до достижения ремиссии по сопутствующему псориазу заболеванию. Рекомендована госпитализация в Клинику им. В.Г. Короленко, где проведен пересмотр готового гистологического препарата: данные соответствуют диагнозу «псориаз». К проводимой терапии с учетом тяжести кожного процесса присоединена инфузионная терапия системными ГКС (преднизолон 120 мг/сут №2) с незначительной положительной динамикой кожного процесса. Однако на 4-е сутки пациентка переведена в реанимационное отделение ГКБ №15 с направительным диагнозом «ОНМК?», который по данным дообследования был исключен. После выписки из стационара в условиях ГКОБ №1 проведена цистоскопия, данных, свидетельствующих о рецидиве, не получено. Выдано заключение врача-онколога об отсутствии признаков рецидивирования/прогрессирования рака мочевого пузыря. Рекомендована контрольная цистоскопия через 6 мес. В июле 2021 г. ввиду тяжести псориатического процесса пациентке инициирована терапия препаратом апремиласт в стандартной дозе 30 мг 2 раза в сутки внутрь с проведением индукционного курса под контролем лабораторных и инструментальных показателей. Терапию пациентка получала в течение 14 нед с недостаточным

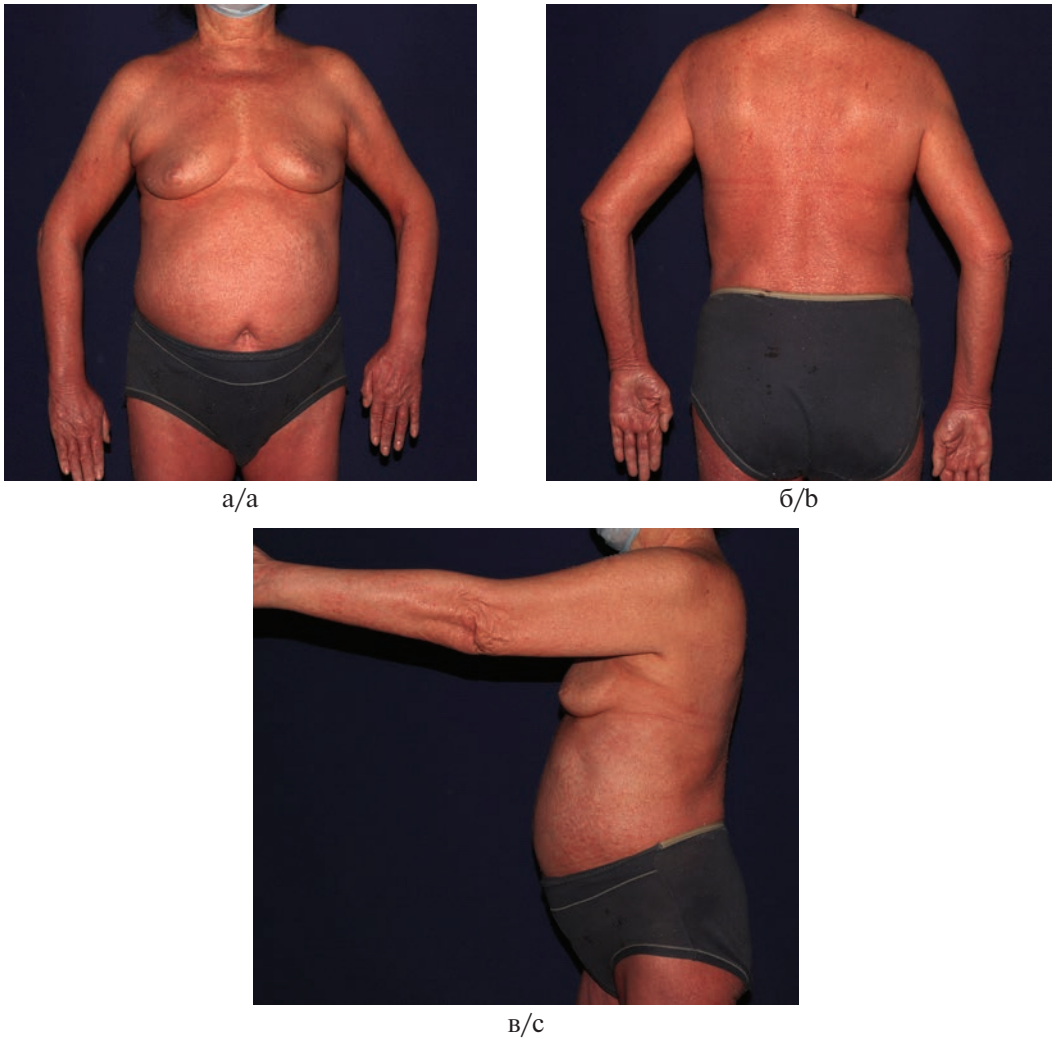

а/a б/b в/c

Рис. 1. **Пациентка *Г.* до начала генно-инженерной биологической терапии.**
Fig. 1. **Patient *G.* before the start of genetically engineered biological therapy.**

эффектом, отмечено появление новых высыпаний. В связи с этим в октябре 2021 г. проведена смена «базисной» терапии, инициирован прием ингибитора ИЛ-17А — препарата нетакимаб подкожно в дозе 120 мг 1 раз в 4 нед (после проведения инициального курса) под контролем лабораторных и инструментальных показателей на базе отделения антицитокиновой терапии и эфферентных методов лечения ООСМП МНПЦДК.

Status localis перед началом ГИБТ **(рис. 1)**: патологический процесс на коже носит распространенный островоспалительный характер. Локализован на коже волосистой части головы, лица, шеи, туловища, верхних и нижних конечностей. Представлен диффузной инфильтрированной эритемой, интенсивность окраски которой преимущественно красного цвета с застойным оттенком, нечеткими границами, неправильными очертаниями. На поверхности визуализируется обильное мелко-, средне- и крупнопластинчатое шелушение, множественные точечные и линейные экскориации, покрытые серозно-геморрагическими корками. Дермографизм красный. Ногтевые пластины кистей и стоп с явлениями гиперкератоза, местами визуализируется симптом масляного пятна, единичные точечные вдавления по типу наперстка. Волосы, слизистые оболочки интактны. Отмечается пастозность нижних конечностей. Суставы визуально не изменены. BSA 94%.

На фоне терапии уже на 12-й неделе достигнут значительный регресс высыпаний. Спустя 52 нед наблюдения **(рис. 2)** лечение с выраженным положительным эффектом со стороны кожного процесса (PASI 5,3; BSA 9). Пациентка продолжает поддерживающий курс лечения, за весь период наблюдения рецидива псориатического процесса не отмечалось. 1 раз в 6 мес больная планово проходит онколо-



Рис. 2. **Динамика кожного процесса на фоне терапии препаратом нетакимаб, 52-я неделя наблюдения. PASI 5,3; BSA 9.**
Fig. 2. **The change of the skin lesions during netakimab therapy, week 52 of follow-up. PASI 5.3; BSA 9.**

гический скрининг, рецидива рака мочевого пузыря не выявлено. На фоне проведения терапии возникновения осложнений и побочных реакций не отмечено. Все результаты лабораторного скрининга крови и мочи находятся в пределах возрастных норм.

Обсуждение

Следует отметить, что понимание безопасного и эффективного лечения пациентов со среднетяжелым/тяжелым псориазом и злокачественными опухолями в анамнезе является неудовлетворенной потребностью. Имеющиеся ограниченные данные обнадеживают, указывая на то, что ингибиторы ИЛ-17А и ИЛ-23 могут быть безопасно использованы в случае, когда требуется высокоэффективное лечение.

Актуальным представляется вопрос создания методических рекомендаций для практикующих клиницистов, в которых будут отражены основные принципы ведения соматически отягощенных пациентов. В случае онкологической патологии зарубежные рекомендации рассматривают препарат устекинумаб как первую линию биологической терапии больных со злокачественными новообразованиями в анамнезе. При неэффективности устекинумаба следует рассмотреть назначение ингибиторов ИЛ-17 и ИЛ-23 как эффективных и безопастных препаратов для лечения псориаза. Следует с осторожностью назначать ингибиторы ФНО-α, особенно у пациентов, имеющих риски или анамнез развития немеланомного рака кожи или лимфомы [18].

Приведенный клинический случай демонстрирует возможность безопасного применения препарата нетакимаб — ингибитора ИЛ-17А у пожилой пациентки с сочетанной коморбидной патологией и онкологическим заболеванием в анамнезе.

Заключение

Данные о применении биологических препаратов у больных псориазом со злокачественными опухолями в анамнезе ограничены. Поскольку таких пациентов обычно исключают из клинических исследований, то нет и результатов. Следовательно, целью публикации являлось расширение данных реальной клинической практики в отношении этой когорты больных. Описанный клинический случай представ-

ляет интерес для практикующих клиницистов ввиду необходимости понимания междисциплинарного подхода к ведению и определенной настороженности при наблюдении пациентов, получающих иммуносупрессивную терапию. На основании приведенного примера можно сделать определенный вывод о безопасности применения ингибиторов ИЛ-17А у пациентов с отягощенным онкологическим анамнезом.

Участие авторов:
Концепция и дизайн исследования: О.В. Жукова, С.И. Артемьева, А.В. Терещенко
Подготовка материала: С.И. Артемьева, И.А. Михайлова, П.И. Богдан
Написание текста: С.И. Артемьева, П.И. Богдан
Редактирование: С.И. Артемьева

Финансирование. Исследование не имело финансовой поддержки.
Авторы заявляют об отсутствии конфликта интересов.

Authors' contributions:
The concept and design of the study: O.V. Zhukova, S.I. Artemyeva, A.V. Tereshchenko
Collection and processing of material: S.I. Artemyeva, I.A. Mikhaylova, P.I. Bogdan
Drafting the manuscript: S.I. Artemyeva, P.I. Bogdan
Revising the manuscript: S.I. Artemyeva

Financing. The study was done without sponsorship.

The authors declare no conflict of interest.

ЛИТЕРАТУРА/REFERENCES

1. Потекаев Н.Н., Жукова О.В., Артемьева С.И. Псориаз: персонифицированный подход к терапии. Предпочтительный выбор системных агентов с учетом коморбидных патологий. *Медицинский совет*. 2020;(12):28-34.
Potekaev NN, Zhukova OV, Artemyeva SI. Psoriasis: a personalized approach to therapy. The preferred choice of systemic agents considering comorbid pathologies. *Meditsinskiy sovet = Medical Council.* 2020;(12):28-34. (In Russ.).
https://doi.org/10.21518/2079-701X-2020-12-28-34
2. Pouplard C, Brenaut E, Horreau C, Barnetche T, Misery L, Richard M-A, Aractingi S, Aubin F, Cribier B, Joly P, Jullien D, Le Maître M, Ortonne J-P and Paul C. Risk of cancer in psoriasis: a systematic review and meta-analysis of epidemiological studies. *J Eur Acad Dermatol Venereol.* 2013;27:36-46.
https://doi.org/10.1111/jdv.12165
3. Naldi L. Biologic treatment for psoriasis and cancer: an increased risk for most cancers could not be ruled out. *Br J Dermatol.* 2018;178:19.
https://doi.org/10.1111/bjd.16067
4. Gelfand JM, Berlin J, Van Voorhees A, Margolis DJ. Lymphoma Rates Are Low but Increased in Patients With Psoriasis: Results From a Population-Based Cohort Study in the United Kingdom. *Arch Dermatol.* 2003;139(11):1425-1429.
https://doi.org/10.1001/archderm.139.11.1425
5. Gelfand JM, Shin DB, Neimann AL, Wang X, Margolis DJ, Troxel AB. The risk of lymphoma in patients with psoriasis. *J Invest Dermatol.* 2006;126:2194-2201.
https://doi.org/10.1038/sj.jid.5700410
6. Yen H, Huang C-H, Huang I-H, Hung W-K, Su H-J, Yen H, Tai C-C, Haw WY, Flohr C, Yiu ZZ and Chi C-C. Systematic review and critical appraisal of psoriasis clinical practice guidelines: a Global Guidelines in Dermatology Mapping Project (GUIDEMAP)*. *Br J Dermatol.* 2022;187:178-187.
https://doi.org/10.1111/bjd.21047
7. Peleva E, et al. Risk of Cancer in Patients with Psoriasis on Biologic Therapies: A Systematic Review Running head: Cancer Risk with Biologic Drugs for Psoriasis. *Br J Dermatol.* 2018;178(1):103-113.
https://doi.org/10.1111/bjd.15830
8. Ruolin Liu, et al. Risk of non-melanoma skin cancer with biological therapy in common inflammatory diseases: a systemic review and meta-analysis. *Cancer Cell International.* 2021;21:614.
https://doi.org/10.1186/s12935-021-02325-9
9. Shamarke Esse, et al. Melanoma Risk in Patients Treated With Biologic Therapy for Common Inflammatory Diseases *JAMA Dermatol.* 2020;156(7):1-8.
https://doi.org/10.1001/jamadermatol.2020.1300
10. Alan Menter, et al.Guidelines of care for the management of psoriasis and psoriatic arthritis. *J am acad dermatol.* 2008;58(5):826-850.
https://doi.org/10.1016/j.jaad.2008.02.039
11. Shamir Geller, et al. Malignancy Risk and Recurrence with Psoriasis and its Treatments: A Concise Update. *Am J Clin Dermatol.* 2018;19:363-375.
https://doi.org/10.1007/s40257-017-0337-2
12. Dommasch ED, Abuabara K, Shin DB, Nguyen J, Troxel AB, Gelfand JM. The risk of infection and malignancy with tumor necrosis factor antagonists in adults with psoriatic disease: a systematic review and meta-analysis of randomized controlled trials. *J Am Acad Dermatol.* 2011;64(6):1035-1050.
https://doi.org/10.1016/j.jaad.2010.09.734
13. Pariser DM, Leonardi CL, Gordon K, Gottlieb AB, Tyring S, Papp KA, et al. Integrated safety analysis: short- and long-term safety profiles of etanercept in patients with psoriasis. *J Am Acad Dermatol.* 2012;67(2):245-256.
https://doi.org/10.1016/j.jaad.2011.07.040
14. Odorici G, Lasagni C, Bigi L, Pellacani G and Conti A. A real-life experience of psoriatic patients with history of cancer treated with biological drugs. *J Eur Acad Dermatol Venereol.* 2019;33:453-455.
https://doi.org/10.1111/jdv.15775
15. Strober B, Leonardi C, Papp KA, Mrowietz U, Ohtsuki M, Bissonnette R, et al. Short- and long-term safety outcomes with ixekizumab from 7 clinical trials in psoriasis: etanercept comparisons and integrated data. *J Am Acad Dermatol.* 2017;76(3):432-440.
https://doi.org/10.1016/j.jaad.2016.09.026
16. Reich K, Armstrong AW, Foley P, Song M, Wasfi Y, Randazzo B, et al. Efficacy and safety of guselkumab, an anti-interleukin-23 monoclonal antibody, compared with adalimumab for the treatment of patients with moderate to severe psoriasis with randomized withdrawal and retreatment: Results from the phase III,double-blind, placebo- and active comparator-controlled VOYAGE 2 trial. *J Am Acad Dermatol.* 2017;76(3):418-431.
https://doi.org/10.1016/j.jaad.2016.11.042
17. Blauvelt A, Papp KA, Griffiths CE, Randazzo B, Wasfi Y, Shen YK, et al. Efficacy and safety of guselkumab, an anti-interleukin-23 monoclonal antibody, compared with adalimumab for the continuous treatment of patients with moderate to severe psoriasis: results from the phase III, double-blinded, placebo- and active comparator-controlled VOYAGE 1 trial. *J Am Acad Dermatol.* 2017;76(3):405-417.
https://doi.org/10.1016/j.jaad.2016.11.041
18. Akshitha Thatiparthi, et al. Biologic Treatment Algorithms for Moderate-to-Severe Psoriasis with Comorbid Conditions and Special Populations: A Review. *American Journal of Clinical Dermatology.* 2021;22:425-442.
https://doi.org/10.1007/s40257-021-00603-w

Поступила в редакцию 08.11.2022
Received 08.11.2022
Принята к печати 17.01.2023
Accepted 17.01.2023