Клиническая дерматология и венерология
2022, Т. 21, № 5, с. 672-680
https://doi.org/10.17116/klinderma202221051672

Russian Journal of Clinical Dermatology and Venereology =
Klinicheskaya dermatologiya i venerologiya 2022, Vol. 21, No. 5, pp. 672-680
https://doi.org/10.17116/klinderma202221051672

Опыт использования 3D-оптической когерентной томографии для прижизненной оценки морфологического состояния кожи и сосудов кожи при сахарном диабете

© К.С. ПЕТРОВА, С.В. НЕМИРОВА, Г.А. ПЕТРОВА, А.А. КАРПЕНКО, Е.В. ПРОЙДАКОВА, Л.Г. СТРОНГИН, Д.А. ШУКИНА

[1]ФГБОУ ВО «Приволжский исследовательский медицинский университет» Минздрава России, Нижний Новгород, Россия;

РЕЗЮМЕ

Цель исследования. Изучить возможность использования 3D-изображений, полученных при оптической когерентной томографии (ОКТ), для прижизненного исследования морфологических особенностей кожи и состояния кожных сосудов у больных сахарным диабетом (СД) 2-го типа.

Материал и методы. Обследованы 100 пациентов (29 мужчин и 71 женщина) с СД 2-го типа с клиническими проявлениями трофических язв и диабетической стопы в возрасте от 45 до 84 лет (средний возраст 61 год). Средняя продолжительность течения СД составила 15 лет. В группу контроля вошли 100 здоровых добровольцев (37 мужчин и 63 женщины) в возрасте от 19 до 75 лет (средний возраст 33 года). Использовали оптический когерентный томограф для неинвазивного исследования внутренней структуры поверхностных тканей человека ОКТ-1300-Е (скоростная модификация 92 000 А-сканов в 1 с), разработанный ООО «БиоМедТех» (Россия) (серийное производство на базе ООО «МелСиТек»). Получали изображения участков кожи передней поверхности средней трети голени и тыла стопы здоровых добровольцев. У пациентов с СД сканировали участки видимо здоровой кожи той же локализации.

Результаты. На ОКТ-изображениях видимо здоровой кожи больных СД выявлялись ОКТ-признаки истончения мальпигиева слоя, что служит признаком атрофических процессов в эпидермисе. Определялись признаки отека в области стоп. Практически не визуализировались волосяные фолликулы и железы. Отмечалось уменьшение числа и диаметра визуализирующихся сосудов микроциркуляторного русла.

Заключение. 3D-ОКТ может быть рекомендована для прижизненного контроля морфологического состояния кожи и сосудов кожи при СД.

Ключевые слова: *сахарный диабет, микроангиопатия, оптическая когерентная томография.*

ИНФОРМАЦИЯ ОБ АВТОРАХ:
Петрова К.С. — https://orcid.org/0000-0002-4024-470X
Немирова С.В. — https://orcid.org/0000-0003-0142-6620
Петрова Г.А. — https://orcid.org/0000-0001-7155-093X
Карпенко А.А. — https://orcid.org/0000-0002-5452-3021
Пройдакова Е.В. — https://orcid.org/0000-0002-5100-5501
Стронгин Л.Г. — https://orcid.org/0000-0003-2645-2729
Щукина Д.А. — https://orcid.org/0000-0003-1623-1527
Автор, ответственный за переписку: Немирова С.В. — e-mail: nemirova.info@gmail.com

КАК ЦИТИРОВАТЬ:
Петрова К.С., Немирова С.В., Петрова Г.А., Карпенко А.А., Пройдакова Е.В., Стронгин Л.Г., Щукина Д.А. Опыт использования 3D-оптической когерентной томографии для прижизненной оценки морфологического состояния кожи и сосудов кожи при сахарном диабете. *Клиническая дерматология и венерология.* 2022;21(5):672–680. https://doi.org/10.17116/klinderma202221051672

3D optical coherence tomography for *in vivo* assessment of morphological state of skin and skin vessels in diabetes mellitus

© K.S. PETROVA, S.V. NEMIROVA, G.A. PETROVA, A.A. KARPENKO, E.V. PROYDAKOVA, L.G. STRONGIN, D.A. SHCHUKINA

Privolzhsky Research Medical University of the Ministry of Health of the Russian Federation, Nizhny Novgorod, Russia;

ABSTRACT

Objective. To study the feasibility of using 3D images acquired with optical coherence tomography (OCT) for *in vivo* examination of morphological skin features and skin vessel state in type II diabetes mellitus (DM) patients.

Material and methods. We examined 100 patients (29 males and 71 females) with type II diabetes mellitus with clinical manifestations of trophic ulcers and diabetic foot, aged 45 to 84 years (mean age 61 years). The average duration of the DM was 15 years. The control group included 100 healthy volunteers (37 males and 63 females) aged 19 to 75 years (mean age of 33 years). We used an optical coherence tomography scanner for noninvasive examination of the internal structure of human superficial tissues OKT-1300-E (high-speed modification of 92,000 A-scans per 1 s) developed by BioMedTech LLC (Russia) (serial production at MelSyTech LLC). Images were obtained of the skin areas of the anterior surface of the middle third of the lower leg and the back of the foot of healthy volunteers. In patients with DM, areas of apparently healthy skin of the same localization were scanned.

Results. OCT images of apparently healthy skin of DM patients showed OCT signs of malpighian layer thinning, which was a sign of atrophic processes in the epidermis. Edema in the foot area was observed. Virtually no hair follicles or glands were visualized. There was a decrease in the number and diameter of visualized microcirculatory vessels.
Conclusion. 3D OCT scanning can be recommended for *in vivo* monitoring of the morphological state of the skin and skin vessels in DM.

Keywords: *diabetes mellitus, microangiopathy, optical coherence tomography.*

INFORMATION ABOUT THE AUTHORS:
Petrova K.S. — https://orcid.org/0000-0002-4024-470X
Nemirova S.V. — https://orcid.org/0000-0003-0142-6620
Petrova G.A. — https://orcid.org/0000-0001-7155-093X
Karpenko A.A. — https://orcid.org/0000-0002-5452-3021
Proydakova E.V. — https://orcid.org/0000-0002-5100-5501
Strongin L.G. — https://orcid.org/0000-0003-2645-2729
Shchukina D.A. — https://orcid.org/0000-0003-1623-1527
Corresponding author: Nemirova S.V. — e-mail: nemirova.info@gmail.com

TO CITE THIS ARTICLE:
Petrova KS, Nemirova SV, Petrova GA, Karpenko AA, Proydakova EV, Strongin LG,
Shchukina DA. 3D optical coherence tomography for *in vivo* assessment of morphological state of skin and skin vessels in diabetes mellitus.
Russian Journal of Clinical Dermatology and Venereology = Klinicheskaya dermatologiya i venerologiya. 2022;21(5):672–680. (In Russ.).
https://doi.org/10.17116/klinderma202221051672

Несмотря на достижения последних лет, сахарный диабет (СД) по-прежнему представляет важнейшую комбинированную медико-социальную проблему, что обусловлено неуклонным ростом заболеваемости и высокой вероятностью тяжелых осложнений [1]. В развитых странах СД страдают 6—9,3% населения, при этом трофические нарушения в области нижних конечностей с развитием диабетической стопы и язвенных изменений с высоким риском ампутации регистрируют у 25% больных [2, 3].

Кроме физических страданий и значительных ограничений жизненной свободы пациентов указанные осложнения требуют существенных затрат на лечение, а в случае ампутации конечности приводят к инвалидности ранее трудоспособных пациентов с увеличением финансовой нагрузки для здравоохранения и общества в целом.

Выявление трофических изменений кожи и ее сосудов, обусловленных метаболическими нарушениями при СД, на доклиническом этапе развития этих фатальных осложнений, с одной стороны, могло бы иметь прогностическое значение, с другой стороны, обеспечило бы проведение своевременной терапии на стадии обратимых расстройств.

Известно, что уровень структурных изменений и степень развития микроангиопатий в коже при СД являются отражением метаболических, сосудистых, неврологических и иммунных нарушений и позволяют оценивать глубину этих расстройств [4]. В эксперименте показана зависимость биохимических процессов и общего молекулярного профиля кожи при СД от уровня системных расстройств [5], а метаанализ, проведенный D. Fuchs и соавт., продемонстрировал достоверную зависимость между уровнем метаболических расстройств при диабете и дисфункцией сосудов кожи [6].

При этом известно, что патологические изменения кожных покровов (ксероз, снижение регенераторных возможностей, липоидный некробиоз, кольцевидная гранулема, лейкокластический васкулит, пиодермии, микозы и др.) часто выступают в качестве первых клинических признаков СД 2-го типа и считаются его своеобразными маркерами [7, 8]. Есть данные, свидетельствующие о том, что степень выраженности некоторых патологических изменений кожи при СД может служить показателем тяжести общего поражения сосудов, в частности индикатором эндотелиальной дисфункции, микрососудистых осложнений, и ранним признаком атеросклеротической трансформации сосудов, а в ряде случаев выступать в качестве независимого фактора риска развития атеросклероза сонных артерий [9—11].

Таким образом, внедрение в практику надежных, легко реализуемых неинвазивных методов оценки сосудистого русла и морфологического состояния кожи при СД могло бы способствовать раннему выявлению прогностически важных структурных ее изменений и диагностике ангиопатий с целью организации своевременной профилактики необратимых сосудистых осложнений [12], что особенно важно с учетом того, что сердечно-сосудистые заболевания являются при СД основной причиной смертности.

Из-за доступности кожа является оптимальным объектом для неинвазивных методов исследования [13, 14]. Один из них — оптическая когерентная томография (ОКТ) — высокоразрешающий (10—20 мкм) метод визуализации структуры ткани, по информативности близкий к гистологическому,

позволяющий получать информацию о морфологии исследуемого объекта на глубину до 2 мм в режиме реального времени. В качестве зондирующего излучения используется низкоинтенсивный свет ближнего инфракрасного диапазона. Структура ткани визуализируется путем регистрации отраженной части зондирующего излучения от элементов тканей, которые различаются по показателю преломления и свойствам обратного рассеяния [15].

Полученные изображения представляют ОКТ-образы вертикального среза кожи в псевдокоричневой палитре, ориентированные аналогично традиционному гистологическому срезу. 3D-модификация ОКТ обеспечивает получение трехмерного изображения исследуемого фрагмента кожи площадью 5×5 мм на глубину до 2 мм с возможностью изучения как самой трехмерной модели, так и изображений произвольного числа срезов этого фрагмента во фронтальных, сагиттальных, горизонтальных и любых других плоскостях.

Метод способен дифференцированно визуализировать роговой и клеточные слои эпидермиса, сосочковый слой и верхнюю часть сетчатого слоя дермы, дермальные сосуды, размер которых сопоставим с разрешающей способностью метода, качественно и количественно оценивать их структурное состояние и осуществлять прижизненную диагностику основных патоморфологических процессов в коже [16].

Преимуществами метода являются возможность мультиочаговых и многократных исследований, способных обеспечить динамическое наблюдение за естественным течением патологического процесса и за ходом терапии для определения ее эффективности и контроля безопасности в реальных условиях. К достоинствам метода относится компактное, доступное оборудование, легкость в эксплуатации и интерпретации результатов, быстрота сканирования, возможность оценки состояния любого участка кожи в комфортном для пациента положении, независимость результатов от внешних условий и отсутствие необходимости длительной иммобилизации больного в процессе обследования.

Цель исследования — изучить возможность использования 3D-ОКТ для прижизненного исследования морфологических особенностей кожи и состояния кожных сосудов у больных СД 2-го типа.

Материал и методы

Работа выполнена на клинической базе кафедры кожных и венерических болезней, госпитальной хирургии им. Б.А. Королева и кафедры эндокринологии и внутренних болезней Приволжского исследовательского медицинского университета.

Обследованы 100 пациентов (29 мужчин и 71 женщина) с СД 2-го типа с клиническими проявлениями в виде трофических язв в области стоп и диабетической стопы в возрасте от 45 до 84 лет (средний возраст 61 год).

Комплексное обследование больных в соответствии с национальными стандартами включало ультразвуковое сканирование сосудов нижних конечностей, при наличии показаний — ангиографию, исследование гликемического и липидного профиля, оценку функции почек, печени, эхокардиографию.

Критерии исключения: наличие декомпенсированной полиорганной недостаточности, гемодинамически значимого атеросклеротического поражения проксимальных магистральных артерий, венозной и лимфатической недостаточности, тяжелой диабетической нейропатии нижних конечностей, кардиогенных и нефрогенных отеков.

Группу контроля составили 100 здоровых добровольцев (37 мужчин и 63 женщины) в возрасте от 19 до 75 лет (средний возраст 33 года).

Использовали оптический когерентный томограф для неинвазивного исследования внутренней структуры поверхностных тканей человека ОКТ-1300-Е (скоростная модификация 92 000 А-сканов в 1 с), разработанный ООО «БиоМедТех» (Россия) (серийное производство на базе ООО «МеЛСиТек»), снабженный специализированным зондом для исследования наружных биотканей с 3D-моделированием оптических срезов, со следующими техническими характеристиками: длина волны излучения 1300 нм, мощность излучения на объекте 0,75 мВт (ниже уровня, допустимого по стандарту AMSI), пространственное разрешение 8—20 мкм, глубина сканирования до 2 мм, площадь сканирования 5×5 мм, время получения изображения 20 с.

Получали ОКТ-изображения участков кожи передней поверхности средней трети голени и тыла стопы здоровых добровольцев (590 изображений).

У пациентов с СД осуществляли сканирование участков видимо здоровой кожи той же локализации (получено 580 изображений).

Документировали информацию и анализировали полученные изображения с помощью специальных программ HF_OCTf_512Cuda+ViewKub, HF_OCTf_Viewer и Ratio Square Medical Image, разработанных в лаборатории высокочувствительных оптических измерений Института прикладной физики Российской академии наук (Нижний Новгород).

Величина принятого сигнала в каждом элементе полученных изображений (пикселе) характеризовалась яркостью и цветом. Каждое значение интенсивности сигнала соответствовало номеру цвета в палитре. Коричневый и белый цвета соответствовали первому и последнему номерам цвета в палитре и являлись отражением самого слабого и самого сильного значений сигнала.

Для оценки ОКТ-изображений использовали следующие понятия: слоистость (наличие на ОКТ-изо-

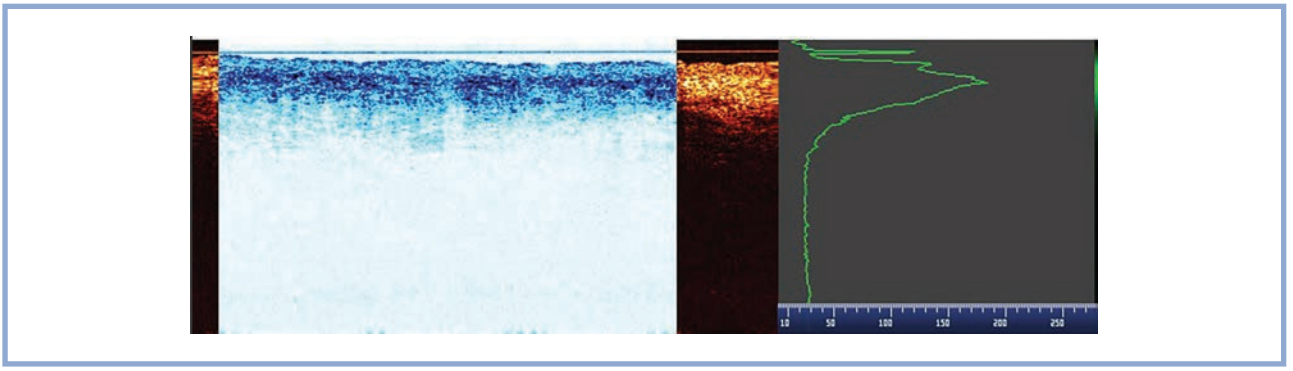

Рис. 1. **Окно программы с изображением графика интенсивности сигнала в пределах слоев изображения.**
Fig. 1. **Application window with the image of the signal intensity graph within the image layers.**

бражении контрастных горизонтально ориентированных зон, являющихся эквивалентами слоев кожи); характеристики каждого слоя в отдельности (высота слоя и уровень сигнала в пределах слоя (высокий, средний, слабой интенсивности; однородный, неоднородный); характеристика границ слоев (четкая — нечеткая); наличие включений в пределах слоя; контраст слоев с различной интенсивностью сигнала; глубина полезного сигнала.

Для математической оценки полученных изображений с помощью специальной программы измеряли высоту слоев изображения, соответствующих слоям эпидермиса, на основании чего судили о толщине слоев эпидермиса, и глубину полезного сигнала (расстояние от поверхности 1 слоя изображения до уровня, на котором сигнал переставал определяться), что позволяло судить о рассеивающих свойствах слоев эпидермиса и верхних отделов дермы. Измерение производили в условных единицах (УЕ). В нашем исследовании 1 УЕ соответствовала 1 пикселю изображения.

Помимо этого, оценивали интенсивность сигнала в пределах слоев изображения, определяемую рассеивающими свойствами соответствующих слоев кожи. Интенсивность сигнала выражали в условных единицах интенсивности сигнала (УЕИС) путем измерения максимального значения интенсивности сигнала на графике в пределах слоев изображения, построенном при помощи соответствующей программы **(рис. 1)**.

Состояние сосудистой сети кожи оценивали путем визуального анализа изображений и с помощью специальной программы Ratio Square Medical Image, позволяющей подсчитать соотношение суммарной площади визуализируемых сосудов и выделенной области полезной площади ОКТ-изображения, выраженное в процентах.

Полученные ОКТ-изображения кожи больных СД и данные их математической обработки сравнивали с изображениями кожи и характеризующими их показателями здоровых добровольцев.

Для выявления различия средних в группах больных СД и здоровых добровольцев использовали *t*-критерий Стьюдента для независимых выборок с неравными дисперсиями.

Результаты

ОКТ-изображения вертикальных срезов (фронтального и сагиттального) **(рис. 2а, 2б)** здоровой кожи голени и тыла стопы здоровых добровольцев, как и другие, ранее полученные, изображения здоровой тонкой кожи [17], характеризовались четко выраженной 5-слойной структурой:

— 1-й слой — тонкий, однородный, характеризуется сигналом высокой интенсивности (светлый), соответствует поверхностной части рогового слоя;

— 2-й слой — однородный, характеризующийся сигналом низкой или средней интенсивности (темный), соответствует нижней части рогового слоя;

— 3-й слой — однородный, характеризующийся сигналом высокой интенсивности (светлый), является эквивалентом надсосочковой зоны клеточных слоев эпидермиса;

— 4-й слой — более темный, неоднородный, характеризующийся чередованием зон сигнала высокой и низкой интенсивности, соответствует области взаимного проникновения сильно рассеивающих эпидермальных выростов и слабо рассеивающих сосочков дермы;

— 5-й слой — неоднородный, с выделением на фоне общего сигнала низкой интенсивности округлых, овальных и щелевидных еще более темных областей сигнала более низкой интенсивности, соответствует слабо рассеивающей верхней части сетчатого слоя дермы с сосудами.

Соотношение высоты слоев изображения, являющихся эквивалентом рогового и мальпигиевого слоев (клеточных слоев эпидермиса), в среднем составляло 1/1,5 в области голени и 1/1,4 в области стопы, что согласуется с общеизвестными данными [18].

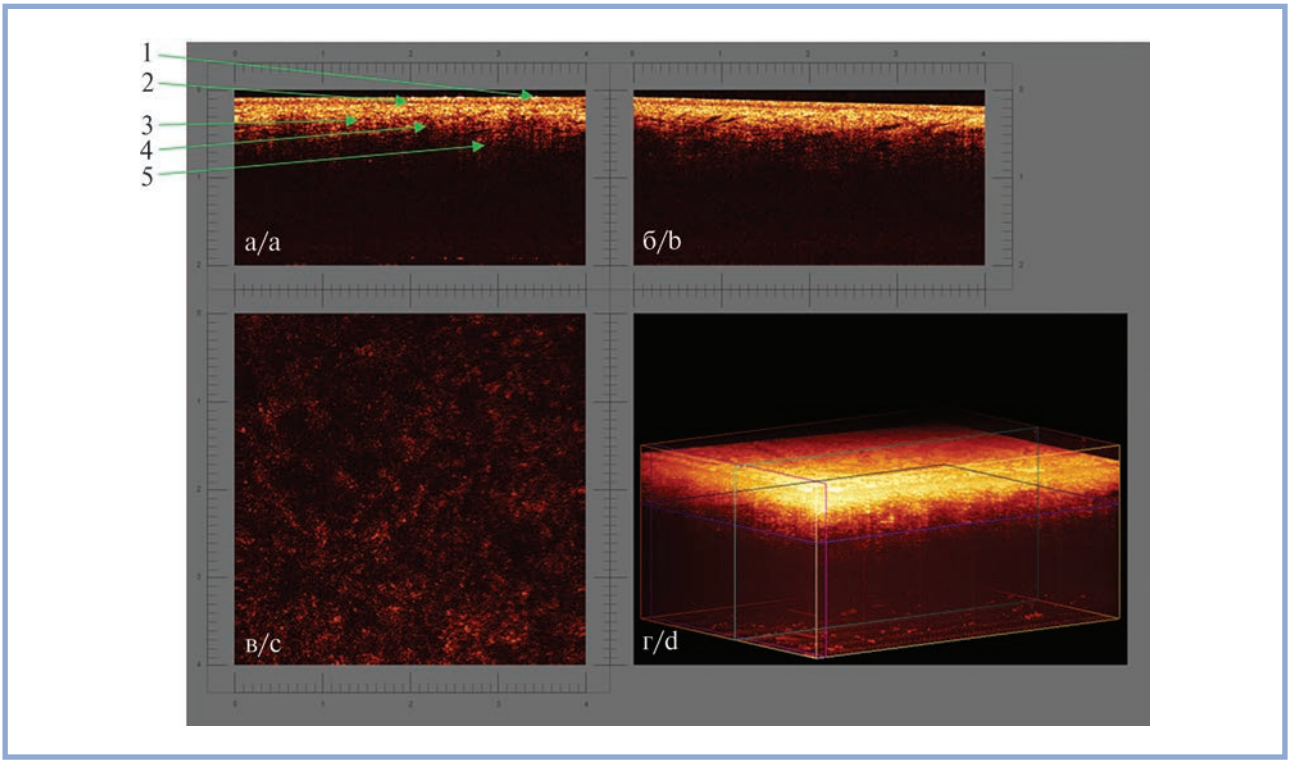

Рис. 2. **ОКТ-изображения здоровой тонкой кожи передней поверхности голени: вертикальные (а и б) и горизонтальные на уровне 3-го и 4-го слоев кожи (в) срезы; реконструированное трехмерное изображение фрагмента кожи — 3D-модель (г).**
1 — 1-й слой; 2 — 2-й слой; 3 — 3-й слой; 4 — 4-й слой; 5 — 5-й слой.

Fig. 2. **OCT images of the healthy thin skin of the anterior surface of the lower leg: vertical (a and b) and horizontal at the level of skin layers 3 and 4 (c) scans; reconstructed three-dimensional image of a skin fragment — 3D-model (d).**
1 — layer 1; 2 — layer 2; 3 — layer 3; 4 — layer 4; 5 — layer 5.

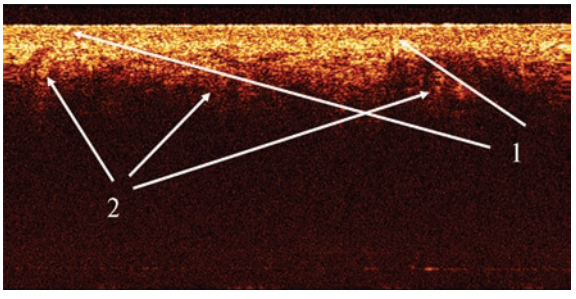

Рис. 3. **ОКТ-изображение вертикального среза кожи голени здорового добровольца с визуализацией придатков кожи: потовых желез (1) и сально-волосяных комплексов (2).**

Fig. 3. **OCT image of a vertical scan of the lower leg skin of a healthy volunteer with visualization of skin appendages: sweat glands (1) and sebaceous-hair complexes (2).**

На всех изображениях вертикальных срезов визуализировались придатки кожи — выводные протоки потовых желез и сально-волосяные комплексы **(рис. 3)**.

В качестве ОКТ-эквивалента сосудов в 4-м слое изображения вертикального среза (эквивалент сосочкового слоя дермы), на границе 4-го и 5-го слоев и в пределах 5-го слоя вертикального среза (эквивалент верхней части сетчатого отдела дермы) четко визуализировались округлые и овальные зоны сигнала низкой интенсивности (темные), иногда щелевидные, горизонтально ориентированные (в зависимости от плоскости сканирования), с четкими границами, соответствующие поверхностным сосудам артериолярной и венулярной сетей и терминальным артериолам и венулам, диаметр которых соответствовал разрешающей способности метода [19]. Подкожные артерии и вены определялись в пределах 5-го слоя в виде горизонтально ориентированных областей сигнала слабой интенсивности щелевидной формы с заостренными краями (венозные сосуды) и округлых или овальных с закругленными краями и контуром сигнала высокой интенсивности (артериальные сосуды) **(рис. 4)**.

Особенности ОКТ-изображений горизонтальных срезов здоровой кожи определялись уровнем среза [17]. На уровне сосочкового и верхней части сетчатого отделов дермы (соответствующих 4-му и 5-му слоям изображения вертикального среза) на фоне умеренно рассеивающей дермы сосуды визуализировались в виде линейных и древовидных зон сигнала слабой интенсивности **(рис. 2в)**.

Перечисленные слои четко определялись на реконструированном трехмерном ОКТ-изображении исследуемого фрагмента кожи **(рис. 2г)**.

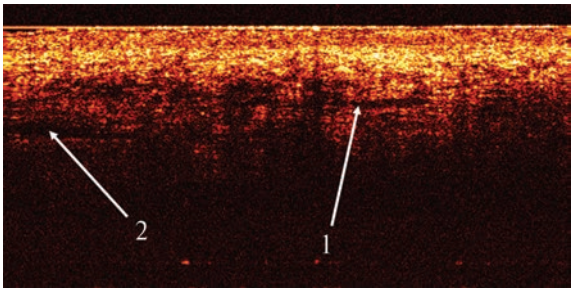

Рис. 4. **ОКТ-изображение вертикального среза кожи тыла стопы здорового добровольца с визуализацией подкожных артерий (1) и вен (2).**

Fig. 4. **OCT image of a vertical scan of the skin at the rear of the foot of a healthy volunteer with visualization of the subcutaneous arteries (1) and veins (2).**

При анализе ОКТ-изображений видимо здоровой кожи голени и тыльной поверхности стопы у больных СД выявлено достоверное истончение рогового слоя в области голени (средняя суммарная высота 1-го и 2-го слоев изображения в группе больных СД составила 11,0 УЕ, в группе здоровых добровольцев — 12,05 УЕ; p=0,03345) **(рис. 5)**. При этом в области стопы исследования констатировали тенденцию к увеличению толщины рогового слоя (средняя суммарная высота 1-го и 2-го слоев изображения в группе больных СД составила 13,48 УЕ, в группе здоровых добровольцев — 12,98 УЕ; p=0,25124).

В 100% изображений кожи голени и стопы больных СД ОКТ-исследование выявляло значительное истончение клеточных слоев эпидермиса, что проявлялось в значительном уменьшении суммарной высоты 3-го и 4-го слоев изображения **(см. рис. 5)**. В области голени средний показатель в группе больных СД составил 10,15 УЕ, в группе здоровых добровольцев — 18,45 (p=0,00001), а в области стопы — соответственно 9,41 УЕ и 18,65 УЕ (p=0,00001).

Таким образом, отмечено значительное изменение соотношения высоты слоев, характеризующей толщину рогового и клеточных слоев эпидермиса, которое в группе больных СД в среднем приобретало значение 1/0,9 в области голени и 1/0,7 в области стопы [20].

В группе пациентов с СД выявлено достоверное увеличение интенсивности сигнала в пределах слоев ОКТ-изображения, характеризующих роговой слой в области голени и стопы (на изображениях кожи голени больных СД — 144,85 УЕИС, здоровых добровольцев — 117,5; p=0,00000; на изображениях кожи стопы больных СД — 130,5 УЕИС, здоровых добровольцев — 115,2; p=0,00000) и клеточных слоев эпидермиса в области голени (в группе больных СД — 164,4 УЕИС, в группе здоровых добровольцев — 159,9; p=0,04661). Тогда как в области стопы наблюдалось достоверное уменьшение интенсивности сигнала в пределах слоев, характеризующих клеточные слои эпидермиса. В группе больных СД этот показатель составил 148,1 УЕИС, в группе здоровых добровольцев — 154,2 УЕИС (p=0,01954).

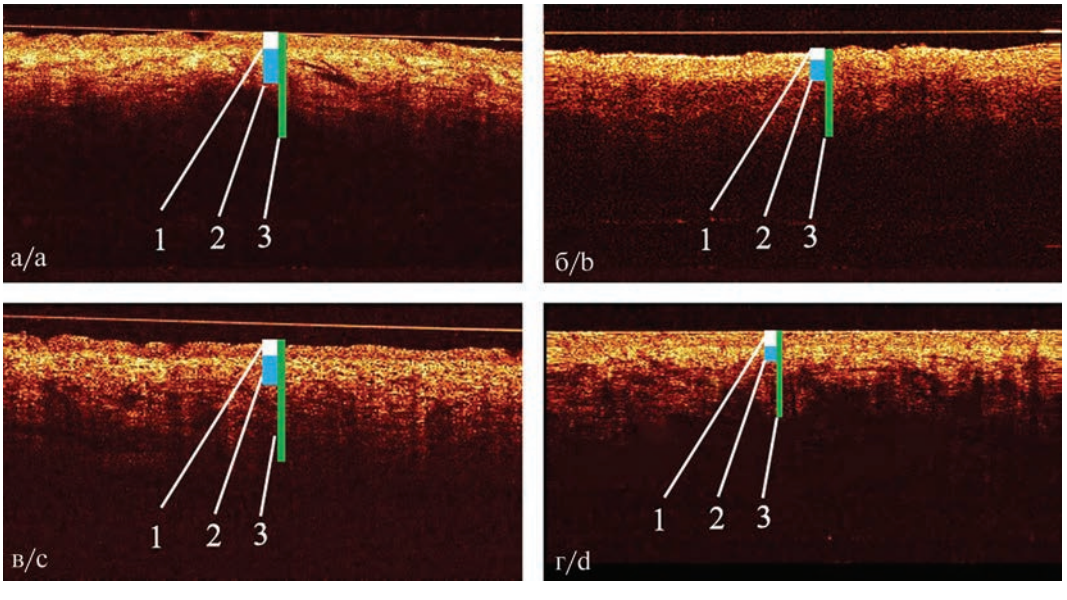

Рис. 5. **ОКТ-изображения вертикальных срезов кожи голени (а) и стопы (б) здорового добровольца и кожи голени (в) и стопы (г) больного СД.**

1 — роговой слой; 2 — клеточные слои эпидермиса; 3 — глубина полезного сигнала.

Fig. 5. **OCT images of the vertical scan of the lower leg (a) and foot (b) skin of healthy volunteer and lower leg (c) and foot (d) skin of DM patient.**

1 — stratum corneum; 2 — epidermis cellular layers; 3 — depth of the desired signal.

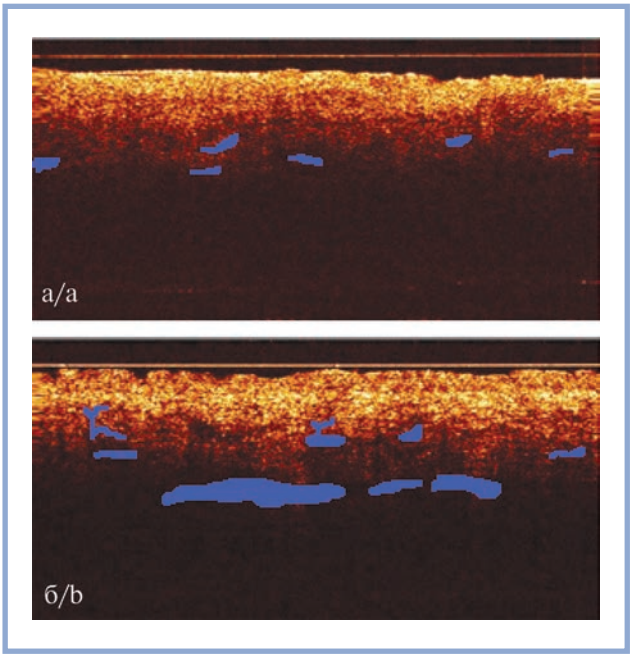

Рис. 6. **Соотношение суммарной площади визуализируемых сосудов и выделенной области полезной площади ОКТ-изображения вертикального среза кожи голени больного СД (а) и здорового добровольца (б).**

Fig. 6. **The ratio of the total area of visualized vessels to the allocated area of useful area of OCT image of a vertical scan of the skin of the lower leg of a patient with diabetes mellitus (a) and a healthy volunteer (b).**

При определении глубины полезного сигнала на изображениях кожи больных СД этот показатель оказался достоверно ниже по сравнению с группой здоровых добровольцев как в области голени (в группе больных СД — 81,9 УЕ, в группе здоровых добровольцев — 93,14 УЕ; p=0,00000), так и в области стопы (в группе больных СД — 83,12 УЕ, в группе здоровых добровольцев — 103,52 УЕ; p=0,00000) **(см. рис. 5)**.

На ОКТ-изображениях кожи голени и стопы больных СД практически не визуализировались железы и волосяные фолликулы.

В группе больных СД при исследовании кожи обеих локализаций установлено значительное ухудшение визуализации мелких сосудов дермы (в зоне расположения поверхностных сплетений), что проявлялось в уменьшении числа и диаметра округлых и овальных зон сигнала низкой интенсивности в пределах 4-го и 5-го слоев, являющихся эквивалентами сосудов. Результаты визуальных сравнений изображений кожи больных СД и здоровых добровольцев подтверждались достоверным уменьшением соотношения суммарной площади визуализируемых сосудов и выделенной области полезной площади ОКТ-изображений в группе больных СД. В области голени при СД этот показатель составил 1,34%, в группе здоровых добровольцев — 1,62% (p=0,01195), в области стопы — соответственно 1,26% и 1,83% (p=0,0008) **(рис. 6)**.

Обсуждение

Использование 3D-ОКТ позволило нам прижизненно, без каких-либо вмешательств получить исчерпывающую информацию об изменениях морфологического состояния кожи и сосудов кожи голени и стопы у больных СД 2-го типа с трофическими нарушениями в области нижних конечностей, сопоставимую с информацией, предоставляемой инвазивным методом традиционной биопсии.

Получены достоверные данные об истончении в коже голени и стопы больных СД клеточных слоев эпидермиса, что является признаком атрофических процессов. При этом в области голени у больных СД одновременно зафиксировано и значимое истончение рогового слоя.

В области стопы толщина рогового слоя у больных СД незначительно превышала данный показатель в группе здоровых добровольцев, что может быть обусловлено анатомическими и функциональными особенностями данной области.

И в области стопы, и в области голени в группе больных СД наблюдалось значительное увеличение соотношения толщины рогового слоя и клеточных слоев эпидермиса, необычное для данной локализации (толщина рогового слоя превышала толщину клеточных слоев эпидермиса), что является признаком снижения интенсивности клеточной пролиферации [21]. Наиболее грубыми эти изменения были в области стопы, что может служить объяснением факта преимущественного развития трофических расстройств в группе обследованных больных именно в этой области.

Получены данные о достоверном увеличении рассеивающих свойств рогового слоя в области голени и стопы и клеточных слоев эпидермиса в области голени, что может быть связано со снижением гидратации кожи при СД и увеличением концентрации рассеивающих центров, приводящим к увеличению интенсивности отраженного сигнала тканями.

При этом в области стопы достоверно уменьшалась интенсивность сигнала в пределах слоя, характеризующего клеточные слои эпидермиса, что может быть обусловлено отечностью эпидермиса, связанной с повышенной проницаемостью сосудов и выраженными ишемическими расстройствами.

Приведенные выше данные вполне согласуются с результатами определения глубины полезного сигнала. В области голени снижение данного показателя могло быть следствием экранирующего эффекта сильно рассеивающих рогового слоя и клеточных слоев эпидермиса, а в области стопы — следствием отека эпидермиса и верхней части дермы с уменьшением концентрации рассеивающих центров в ткани, что подтверждается и уменьшением четкости границ между слоями соответствующих изображений.

Несомненно, что некоторое влияние на данный показатель оказывают и изменения рассеивающих

свойств дермы, обусловленные характерными для СД изменениями ее состава и свойств.

Отсутствие визуализации на ОКТ-изображениях кожи больных СД волосяных фолликулов и желез может служить еще одним признаком атрофических изменений, вызванных метаболическими и нейропатическими процессами, усугубляемыми грубыми нарушениями микроциркуляции.

Проведенные исследования выявляли уменьшение числа и диаметра визуализирующихся в коже больных СД сосудов, что нашло достоверное подтверждение при математической обработке изображений. Наиболее значимыми нарушения микроциркуляции оказались в области стопы, что еще раз подтверждает бóльшую выраженность трофических расстройств в этой области по сравнению с областью голени и служит объяснением раннего развития трофических осложнений у больных СД именно в области стоп.

Заключение

Первый опыт применения 3D-ОКТ для прижизненного исследования морфологического состояния кожи и сосудов кожи голени и стопы больных СД с трофическими изменениями в области стоп свидетельствует о способности метода выявлять атрофические процессы в коже, нарушения микроциркуляции, явления дегидратации и отека, что позволяет рекомендовать использование 3D-ОКТ в диагностических и прогностических целях, а также для выбора своевременной коррекционной терапии, способной предотвратить развитие фатальных трофических изменений.

Более того, результаты проведенных исследований свидетельствуют о том, что математическая обработка изображений позволяет оценить и степень указанных изменений, это открывает возможности для использования метода как для прижизненного наблюдения за естественным течением процессов в коже больных СД, так и с целью мониторинга состояния кожи в ходе терапии для оценки ее эффективности, а следовательно, способствует реализации одного из основных принципов современной медицины — персонификации терапии.

Не исключено, что с учетом информативности метода и доступности кожи как объекта для исследования, простоты методики и сходства процессов, протекающих при СД в коже и в других органах и тканях, ОКТ-исследование кожи при СД сможет оказаться полезным и для оценки состояния микроциркуляции и трофических процессов в организме в целом. При этом необходимо отметить, что широкое внедрение метода в практику потребует дальнейших исследований с привлечением пациентов различных возрастных групп с разными типами СД и различной сопутствующей патологией.

Развитию данной методики и внедрению ее в клиническую практику, несомненно, будет способствовать разработка автоматизированных программ для обработки изображений и их математической оценки.

Участие авторов:
Концепция и дизайн исследования: Петрова К.С., С.В. Немирова, Г.А. Петрова
Сбор и обработка материала: Л.Г. Стронгин, К.С. Петрова, С.В. Немирова, А.А. Карпенко
Статистическая обработка: Е.В. Пройдакова
Написание текста: К.С. Петрова
Редактирование: Д.А. Щукина, А.А. Карпенко

Авторы заявляют об отсутствии конфликта интересов.

Authors' contributions:
The concept and design of the study: K.S. Petrova, S.V. Nemirova, G.A. Petrova
Collecting and interpreting the data: L.G. Strongin, K.S. Petrova, S.V. Nemirova, A.A. Karpenko
Statistical analysis: E.V. Proydakova
Drafting the manuscript: K.S. Petrova
Revising the manuscript: D.A. Shchukina, A.A. Karpenko

The authors declare no conflict of interest.

ЛИТЕРАТУРА/REFERENCES

1. Jaacks LM, Siegel KR, Gujral UP, Narayan KM. Type 2 diabetes: A 21st century epidemic. *Best Pract Res Clin Endocrinol Metab*. 2016 June;30(3):331-343. https://doi.org/10.1016/j.beem.2016.05.003
2. Prescribing and Primary Care Team, Health and Social Care Information Centre. *Quality and outcomes framework: achievement, prevalence and exceptions data, 2012/13. Vol. V1.0. 2013.*
3. Yazdanpanah L, Nasiri M, Adarvishi S. Literature review on the management of diabetic foot ulcer. *World J Diabetes*. 2015;6:37-53. https://doi.org/10.4239/wjd.v6.i1.37
4. Kochet K, Lytus I, Svistunov I, Sulaieva O. Skin pathology in diabetes mellitus: clinical and pathophysiological correlations (review). *Georgian Med News*. 2017;273:41-46.
5. Quondamatteo F. Skin and diabetes mellitus: what do we know? *Cell Tissue Res*. 2014;355(1):1-21. https://doi.org/10.1007/s00441-013-1751-2
6. Fuchs D, Dupon PP, Schaap LA, Draijer R. The association between diabetes and dermal microvascular dysfunction non-invasively assessed by laser Doppler with local thermal hyperemia: A systematic review with meta-analysis. *Cardiovasc Diabetol*. 2017;16(1):11. https://doi.org/10.1186/s12933-016-0487-1
7. Murphy-Chutorian B, Han G, Cohen SR. Dermatologic manifestations of diabetes mellitus: A review. *Endocrinol Metab Clin North Am*. 2013;42(4):869-898. https://doi.org/10.1016/j.ecl.2013.07.004
8. Lima AL, Illing T, Schliemann S, Elsner P. Cutaneous Manifestations of Diabetes Mellitus: A Review. *Am J Clin Dermatol*. 2017;18(4):541-553. https://doi.org/10.1007/s40257-017-0275-z
9. Osawa S, Katakami N, Kuroda A, Takahara M, Sakamoto F, Kawamori D, Matsuoka T, Matsuhisa M, Shimomura I. Skin autofluorescence is Associated with early-stage atherosclerosis in patients with type 1 diabetes. *J Atheroscler Thromb*. 2017;24(3):312-326. https://doi.org/10.5551/jat.35592

10. Yoshioka K. Skin autofluorescence is a noninvasive surrogate marker for diabetic microvascular complications and carotid intima-media thickness in japanese patients with type 2 diabetes: A cross-sectional study. *Diabetes Ther.* 2018;9(1):75-85.
https://doi.org/10.1007/s13300-017-0339-3

11. Ninomiya H, Katakami N, Sato I, Osawa S, Yamamoto Y, Takahara M, Kawamori D, Matsuoka TA, Shimomura I. Association between subclinical atherosclerosis markers and the level of accumulated advanced glycation end-products in the skin of patients with diabetes. *J Atheroscler Thromb*. 2018;25(12):1274-1284.
https://doi.org/10.5551/jat.44859

12. Caballero AE, Arora S, Saouaf R, Lim SC, Smakowski P, Park JY, et al. Microvascular and macrovascular reactivity is reduced in subjects at risk for type 2 diabetes. *Diabetes.* 1999;48:1856-1862.
https://doi.org/10.2337/diabetes.48.9.1856

13. Araszkiewicz A, Soska J, Borucka K, Olszewska M, Niedzwiecki P, Wieruszs-Wysocka B, Zozulinska-Ziolkiewicz D. In diabetic Charcot neuroarthropathy impaired microvascular function is related to long lasting metabolic control and low grade inflammatory process. *Microvascular Research*. 2015;101: 143-147.
https://doi.org/10.1016/j.mvr.2015.07.008

14. Mahe G, Humeau-Heurtier A, Durand S, Leftheriotis G, Abraham P. Assessment of skin microvascular function and dysfunction with laser speckle contrast imaging. *Circ Cardiovasc Imaging*. 2012;5:155-163.
https://doi.org/10.1161/CIRCIMAGING.111.970418

15. Петрова Г.А., Петрова К.С., Зорькина М.В., Дерпалюк Е.Н., Иксанов Р.Р., Каменский В.А., Шливко И.Л. Экспериментальная идентификация компонентов ОКТ-изображений здоровой тонкой кожи человека. *Российский журнал кожных и венерических болезней*. 2008; 6:53-58.
Petrova GA, Petrova KS, Zorkina MV, Derpalyuk EN, Iksanov RR, Kamensky VA, Shlivko IL. Experimental identification of components of OCT images of healthy thin human skin. *Rossiiskij zhurnal kozhnykh i venericheskikh boleznej*. 2008;6:53-58. (In Russ.).

16. Петрова Г.А., Петрова К.С., Немирова С.В. *3D-оптические когерентные томограммы кожи в норме и при дерматозах. Атлас.* Нижний Новгород; 2018.
Petrova GA, Petrova KS, Nemirova SV. *3D-opticheskie kogerentnye tomogrammy kozhi v norme i pri dermatozakh. Atlas.* Nizhny Novgorod; 2018. (In Russ.).

17. Петрова Г.А., Петрова К.С., Немирова С.В., Карпенко А.А. 3D-оптическая когерентная томография — новый этап в неинвазивном исследовании морфологии кожи. *Клиническая дерматология и венерология*. 2019;18(3):358-367.
Petrova GA, Petrova KS, Nemirova SV, Karpenko AA. 3D optical coherence tomography is a new stage in the non-invasive study of skin morphology. *Russian Journal of Clinical Dermatology and Venereology = Klinichaskaya dermatologiya i venerologiya*. 2019;18(3):358-367. (In Russ.).
https://doi.org/10.17116/klinderma201918031366

18. Чернух А.М. и др. *Кожа (Строение, функция, общ. патология и терапия)*. М.: Медицина; 1982:23.
Chernukh AM et al. *Kozha (Stroenie, funktsiya, obshch. patologiya i terapiya)*. M.: Meditsina; 1982:23. (In Russ.).

19. Петрова К.С., Потекаев Н.Н., Немирова С.В., Петрова Г.А., Карпенко А.А. Трехмерная оптическая когерентная томография: возможности в оценке микроциркуляторного русла кожи. *Клиническая дерматология и венерология*. 2020;19(3):356-365.
Petrova KS, Potekaev NN, Nemirova SV, Petrova GA, Karpenko AA. Three-dimensional optical coherence tomography: possibilities in assessing the microcirculatory bed of the skin. *Russian Journal of Clinical Dermatology and Venereology = Klinichaskaya dermatologiya i venerologiya*. 2020;19(3): 356-365. (In Russ.).
https://doi.org/10.17116/klinderma202019031356

20. Цветкова Г.М., Мордовцева В.В., Вавилов А.М., Мордовцев В.Н. *Патоморфология болезней кожи*. М.: Медицина; 2003:215.
Tsvetkova GM, Mordovtseva VV, Vavilov AM, Mordovtsev VN. *Patomorfologiya boleznej kozhi*. M.: Meditsina; 2003:215. (In Russ.).

21. Петрова Г.А., Петрова К.С., Немирова С.В., Потекаев Н.Н., Ксенофонтов С.Ю., Василенкова Т.В. *3D-оптическая когерентная томография кожи: прижизненная оценка морфологических особенностей здоровой кожи и патоморфологическая диагностика дерматозов*. Нижний Новгород: ИП Якушев Ю.И.; 2018:152.
Petrova GA, Petrova KS, Nemirova SV, Potekaev NN, Ksenofontov SYu, Vasilenkova TV. *3D-opticheskaya kogerentnaya tomografiya kozhi: prizhiznennaya otsenka morfologicheskikh osobennostei zdorovoi kozhi i patomorfologicheskaya diagnostika dermatozov*. Nizhny Novgorod: IP Yakushev Yu.I.; 2018:152. (In Russ.).

Поступила в редакцию 02.02.2021
Received 02.02.2021
Принята к печати 28.07.2022
Accepted 28.07.2022