Клиническая дерматология и венерология
2022, Т. 21, № 5, с. 663-670
https://doi.org/10.17116/klinderma202221051663

Russian Journal of Clinical Dermatology and Venereology =
Klinicheskaya dermatologiya i venerologiya 2022, Vol. 21, No. 5, pp. 663-670
https://doi.org/10.17116/klinderma202221051663

Типичные и атипичные формы пиодермий у детей. Трудности дифференциальной диагностики

© О.Б. ТАМРАЗОВА[1, 2], А.С. СТАДНИКОВА[1, 2], Е.Р. РАДЧЕНКО[2]

[1]ФГАОУ ВО «Российский университет дружбы народов» Минобрнауки России, Москва, Россия;
[2]ГБУЗ «Детская городская клиническая больница им. З.А. Башляевой» Департамента здравоохранения Москвы, Москва, Россия

РЕЗЮМЕ

Среди инфекционных заболеваний кожи детского возраста наиболее часто встречаются гнойничковые воспалительные заболевания — пиодермии, количество форм которой огромно. Авторы обращают внимание на факторы, способствующие развитию пиодермий в раннем детском возрасте. К ним относятся анатомические и функциональные особенности строения кожи у детей, характеристики врожденного и приобретенного иммунитета, а также агрессивное влияние окружающей среды. Подробно описан каждый из факторов. Представлена классификация пиодермий по возбудителю, вызвавшему заболеванию, глубине поражения, времени появления, а также по длительности течения инфекционного процесса. В детской возрасте наиболее характерны острые поверхностные, а не глубокие хронические, формы пиодермий. Они отличаются контагиозностью и быстрым распространением инфекционного процесса. Контагиозное импетиго — самое распространенное гнойничковое воспалительное заболевание детского возраста. Представлены общие сведения об этиологии, описаны клинические проявления буллезного и небуллезного импетиго у детей. Уделено внимание принципам терапии пиодермий у детей, а также представлено собственное клиническое наблюдение лечения стрептококкового импетиго кожи периоральной области у ребенка с использованием мази, содержащей хлорамфеникол.

Ключевые слова: *пиодермия, дети, контагиозное импетиго, хлорамфеникол.*

ИНФОРМАЦИЯ ОБ АВТОРАХ:
Тамразова О.Б. — https://orcid.org/0000-0003-3261-6718
Стадникова А.С. — https://orcid.org/0000-0003-3420-4442
Радченко Е.Р. — https://orcid.org/0000-0001-5717-7171
Автор, ответственный за переписку: Тамразова О.Б. — e-mail: anait_tamrazova@mail.ru

КАК ЦИТИРОВАТЬ:
Тамразова О.Б., Стадникова А.С., Радченко Е.Р. Типичные и атипичные формы пиодермий у детей. Трудности дифференциальной диагностики. *Клиническая дерматология и венерология*. 2022;21(5):663–670. https://doi.org/10.17116/klinderma202221051663

Typical and atypical forms of pyoderma in children: differential diagnosis challenges

© O.B. TAMRAZOVA[1, 2], A.S. STADNIKOVA[1, 2], E.R. RADCHENKO[2]

[1]Peoples' Friendship University of Russia, Moscow, Russia;
[2]Moscow's Healthcare Department Children Hospital of Z.A. Bashlyaeva, Moscow, Russia

ABSTRACT

Pyoderma is the most common pustular inflammatory skin disease in children. There are many forms of pyoderma. The authors address the factors contributing to pyoderma development in early childhood. These include anatomical and functional features of the skin structure in children, characteristics of innate and acquired immunity, and aggressive environmental factors. Each of the factors is described in detail. In addition, the classification of pyoderma by the causative agent, depth of the lesion, time of its occurrence, and duration of the infection process are presented. In children, acute superficial, rather than deep chronic, forms of pyoderma are most common. They have high infectiousness and rapid spread. Impetigo contagiosa is the most common pustular inflammatory disease in children. General information about the etiology is presented, and the clinical presentation of bullous and non-bullous impetigo in children is described. The principles of pyoderma therapy in children are addressed, and a clinical case of perioral skin streptococcal impetigo in a child treated with a chloramphenicol-containing ointment is presented.

Keywords: *pyoderma, children, impetigo contagiosa, chloramphenicol.*

INFORMATION ABOUT THE AUTHORS:
Tamrazova O.B. — https://orcid.org/0000-0003-3261-6718
Stadnikova A.S. — https://orcid.org/0000-0003-3420-4442
Radchenko E.R. — https://orcid.org/0000-0001-5717-7171
Corresponding author: Tamrazova O.B. — e-mail: anait_tamrazova@mail.ru

TO CITE THIS ARTICLE:
Tamrazova OB, Stadnikova AS, Radchenko ER. Typical and atypical forms of pyoderma in children: differential diagnosis challenges. *Russian Journal of Clinical Dermatology and Venereology = Klinicheskaya dermatologiya i venerologiya*. 2022;21(5):663–670. (In Russ.). https://doi.org/10.17116/klinderma202221051663

Введение

Среди инфекционных заболеваний кожи у детей чаще всего встречаются гнойничковые воспалительные заболевания — пиодермии. Пиодермии развиваются в результате проникновения в кожу патогенных микроорганизмов, главным образом стафилококков и стрептококков, а при снижении защитных сил организма — и условно-патогенной флоры [1]. В настоящее время наиболее частым возбудителем пиодермий является *S. aureus* [2].

Частота встречаемости инфекционных заболеваний кожи у детей очень высока и составляет 67,9% всех дерматозов [3]. Согласно проспективному исследованию, проведенному в США в период с 2006 по 2010 г., среди всех инфекционных заболеваний кожи у детей пиодермии выявлены в 61% случаев. Пик заболеваемости пришелся на возраст от 2 до 5 лет [4].

Высокая частота встречаемости гнойничковых заболеваний кожи у детей объясняются несколькими факторами: анатомо-функциональными особенностями детской кожи, характеристиками врожденного и приобретенного иммунитета и агрессивным влиянием окружающей среды.

Действие окружающей среды заключается во влиянии следующих негативных факторов:

— биоценоз кожных покровов ребенка, особенно в младшем детском возрасте, напрямую зависит от состояния кожи взрослых, ухаживающих за детьми **(рис. 1)**. Важным фактором риска пиодермии является массивное инфицирование патогенными микроорганизмами: около 30% людей нашей планеты — постоянные бессимптомные носители *S. aureus*, выделяющегося со слизистой оболочки носовых ходов [5, 6]; в 60% случаев *S. aureus* у видимо здоровых людей периодически высеивается с гладкой кожи промежности, кожи подмышечных впадин и межпальцевых промежутков [7]; у 1–2% населения с кожи могут быть выделены штаммы *S. pyogenes* [8];

— в дошкольных детских учреждениях нередко не соблюдаются санитарно-гигиенические нормы, что приводит к загрязнению кожного покрова ребенка. Ученые доказали, что регулярное мытье рук мылом лицами, ухаживающих за детьми, на 34% снижает частоту развития стрептодермии [9];

— физическая активность детей, отличающаяся высоким уровнем травматизации (уколы, порезы). Механическое повреждение кожи формирует «входные ворота» для инфекционных агентов [10];

— воздействие высокой температуры и влажности (испарение под пеленками, толстой одеждой) приводит к мацерации кожи, расширению устьев потовых желез и сосудов кожи, что может привести к гематогенному распространению инфекции;

— наличие дефектов кожного покрова у детей новорожденного и грудного возраста (например, пупочная ранка, состояние после циркумцизии) может стать «входными воротами» для патогенной флоры особенно при несоблюдении гигиенических норм.

Анатомические и функциональные особенности строения кожи у детей раннего возраста во многом способствуют к присоединению вторичной бактериальной инфекции:

— роговой слой у детей в отличие от взрослых тонкий и рыхлый, процессы его отшелушивания происходят в 4–5 раз быстрее. Данные особенности приводят к тому, что кожа ребенка, особенно грудного возраста, легко травмируется при малейших неблагоприятных воздействиях, склонна к мацерации [10];

— в эпидермисе у детей младшего детского возраста плохо развит зернистый слой, в связи с чем в коже снижено количество синтезируемых церамидов. У детей отмечается несостоятельность эпидермального липидного барьера, что создает условия для проникновения патогенной микрофлоры в поверхностные слои кожи и ее сцепления;

— эпидермис характеризуется непрочным соединением кератиноцитов между собой и с базальной мембраной, что связано с небольшим количеством клеточных контактов (десмосом и полудесмосом). В результате у детей чаще, чем у взрослых, встречаются эпидермолитические процессы, которые клинически проявляются буллезными дерматозами (например, пузырчатка новорожденных, эксфолиативный дерматит Риттера);

— большое количество тучных клеток в дерме определяет физиологичную готовность к развитию воспалительных и аллергических реакций;

— высокое содержание воды в дерме за счет влагоудерживающих свойств мукополисахаридов (гиалуроновой и хондроитинсерной кислот), являющихся основным веществом соединительной ткани,



Рис. 1. **Зависимость от «здоровья» родителей и ухаживающих за ребенком членов семьи.**

Fig. 1. **Dependence on the «health» of parents and caregivers.**

обусловливает быстрое распространение воспалительных реакций;

—быстрым темпам развития инфекционного процесса у детей грудного возраста способствует обильная капиллярная сеть, которая характеризуется недоразвитым эндотелием, за счет чего сосуды кожи находятся в состоянии дилатации. Отличительной чертой капилляров является повышенная проницаемость [11];

— нейтральный pH кожи новорожденного более благоприятен для развития бактерий, чем кислая среда у взрослых [12];

— у маленьких детей сальные железы кожи слабо функционируют, а интенсивность секреции пота в разные периоды жизни различна, в связи с этим физико-химические характеристики водно-липидной мантии у детей непостоянны и защитная функция ее длительное время остается несовершенной [13, 14];

— у новорожденных фолликулярный аппарат развит недостаточно, в связи с этим в ответ на патогенные микроорганизмы фолликулярной пустулы обычно не образуется, а возникают буллезные элементы с гнойным содержимым (например, эпидемическая пузырчатка) [15].

Кроме того, у детей первых лет жизни плохо развит гуморальный иммунитет, с чем связана неспособность синтезировать антитела к экзотоксинам *S. aureus*, и снижен почечный клиренс, что приводит к задержке токсинов в организме ребенка. Региональные лимфатические узлы плохо реагируют на внедрение инфекции, ретикулоэндотелиальная система поглощает микроорганизмы, но медленно разрушает их. В первые месяцы жизни ребенка замедлены процессы синтеза иммунологически активных лимфоидных клеток (Т- и В-лимфоциты, макрофаги), что обусловлено недостаточным корригирующим влиянием вилочкой железы в развитии лимфоидной системы [16].

Классификация пиодермий

Существует множество вариантов классификаций пиодермий. По этиологическому фактору выделяют стафилококковые (стафилодермии), стрептококковые (стрептодермии) и смешанные (стрептостафилодермии) пиодермии, по глубине поражения — поверхностные и глубокие пиодермии, по времени появления — первичные, возникшие на неизменной коже, и вторичные, являющиеся осложнением другого дерматоза, по длительности течения — острые и хронические.

По клинико-морфологической картине:

— поверхностная плоская пустула (импетиго):

— буллезное импетиго (эпидемическая пузырчатка новорожденных, эксфолиативный синдром Риттера, собственно буллезное импетиго),

— небуллезное импетиго (заеда, простой лишай, интертригинозное импетиго, паронихий);

— фолликулярная коническая пустула (остеофолликулит, фолликулит, фурункул, карбункул);

— глубокая плоская пустула (эктима);

— воспаление потовых желез (гидраденит, везикулопустулез, псевдофурункулез Фингера);

— лифангоиты (рожа, болезнь кошачих царапин);

— шанкриформная язва, флегмона, абсцессы, некротические фасцииты и др. [17].

Контагиозное импетиго — самая распространенная кожная инфекция детского возраста, на долю которой приходится более 15% всей кожной патологии.

Клиническая картина контагиозного импетиго в детской практике

Клинические проявления заболевания соответствуют разновидности импетиго, но имеют и общие черты: дебют характеризуется появлением эритемы, на фоне которой образуются быстро вскрывающиеся пузырьки, оставляющие после себя медово-желтые корки. Часто заболеванию сопутствует увеличение региональных лимфатических узлов. Поверхностная локализация буллезного процесса в зернистом слое обеспечивает, с одной стороны, легкость вскрытия пузырьков, чаще при первом визите врач наблюдает наличие только корок, с другой — заживление происходит без образования рубцов, так как воспалительный процесс не затрагивает дерму. Выделяют 2 клинические формы заболевания.

А. Небуллезное импетиго

Чаще вызывается β-гемолитическим стрептококками группы А. В ходе заболевания нередко отмечается и суперинфекция *S. aureus*. Первичным морфологическим элементом является фликтена — поверхностная эпидермальная пустула, наполненная серозно-гнойным содержимым, склонная к периферическому росту. Покрышка пустулы дряблая, она быстро вскрывается с образованием медовой, соломенно-желтой корки. Включает в себя несколько разновидностей:

— стрептококковое импетиго — классическая стрептодермия со всеми характерными для нее признаками **(рис. 2)**. Наиболее частая локализация: лицо (щеки, вокруг рта), реже кожа туловища;

— простой лишай («сухая» пиодермия) — стрептодермия, вызванная неконтагиозными штаммами. Ксероз кожи является предрасполагающим фактором для развития инфекционного процесса в роговом слое [18]. Проявляется клинически эритематозными розовыми пятнами с шелушением **(рис. 3)**. После разрешения высыпаний на коже остаются временные депигментированные пятна **(рис. 4)**;

— щелевидное импетиго (заеда) — стрептодермия углов рта. Предрасполагающими факторами являются облизывание губ (например, на фоне атопического дерматита) [19] и затрудненное носовое ды-



Рис. 2. **Стрептококковое импетиго кожи туловища.**
Fig. 2. **Streptococcal impetigo of the torso skin.**

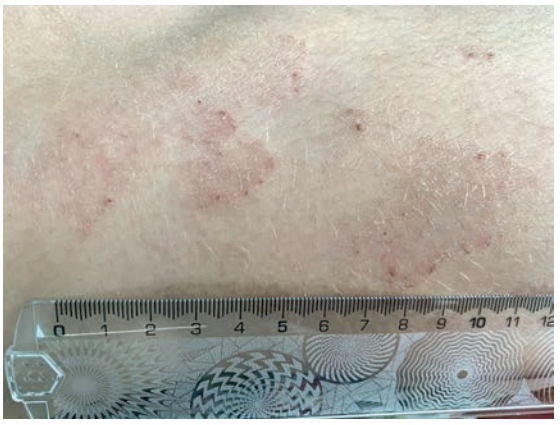

Рис. 3. **Сухая стрептодермия.**
Fig. 3. **Dry streptoderma.**

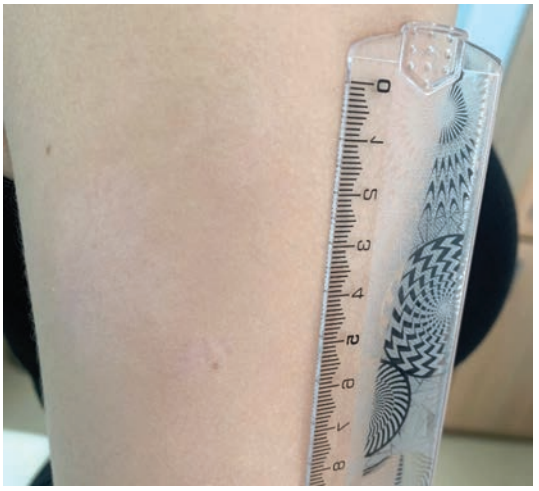

Рис. 4. **Сухая поверхностная стрептодермия (депигментированные пятна).**
Fig. 4. **Dry superficial streptoderma (depigmented spots).**



Рис. 5. **Щелевидное импетиго в углах рта.**
Fig. 5. **Fissured impetigo in the corners of the mouth.**

хание. Характеризуется появлением пустул в уголках рта, у крыльев носа, которые в последующем эрозируются с образованием щелевидного дефекта кожи и слизистых оболочек **(рис. 5)**;

— интертригинозное импетиго (стрептококковая опрелость) — возникает на соприкасающихся поверхностях кожных складок: пахово-бедренных, межъягодичной, в подмышечных впадинах и др. Инфекционный процесс развивается преимущественно у детей, страдающих ожирением, гипергидрозом, атопическим дерматитом или сахарным диабетом. Характеризуется появлением большого количества фликтен, которые вскрываясь, образуют зудящие, болезненные эрозированные мокнущие поверхности ярко-красного цвета, с фестончатыми границами и бордюром отслаивающегося эпидермиса по периферии **(рис. 6)**. Рядом с основными очагами отмечаются отсевы в виде отдельно расположенных пустул;

— сифилиподобное папулезное импетиго (послеэрозивнй сифилоид) — возникает у детей преимущественно грудного возраста. Характеризуется появлением на коже ягодиц, половых органов и бедер быстро вскрывающихся фликтен с инфильтратом в основании, напоминающих твердый шанкр **(рис. 7)**. В возникновении данного заболевания у детей имеет значение плохой гигиенический уход;

— поверхностный панариций — воспаление латеральных и проксимальных околоногтевых валиков. Оно может быть острым (продолжительность воспалительного процесса менее 6 нед) или хроническим (продолжительность более 6 нед). Возникает чаще у детей при наличии заусенцев, травм ногтей или при навязчивом обкусывании ногтей и прилегающим к ним мягких тканей. Воспаление подковообразно окружает ногтевую пластинку, сопровождается выраженной болезненностью. При хроническом



Рис. 6. **Интертригинозная стрептодермия.**
Fig. 6. **Intertriginous streptoderma.**



Рис. 7. **Сифилиподобное папулезное импетиго перианальной области.**
Fig. 7. **Syphilis-like papular perianal impetigo.**



Рис. 8. **Буллезное импетиго стафилококкового генеза.**
Fig. 8. **Staphylococcal bullous impetigo.**

течении кожа валика ногтя приобретает синюшно-красный оттенок, по периферии отмечается бахрома отслаивающегося эпидермиса, из-под валика ногтя периодически выделяется капля гноя. Ногтевая пластина становится деформированной, тусклой, может возникнуть онихолизис.

Б. Буллезное импетиго

Вызывается штаммами *S. aureus*, синтезирующими эксфолиативные токсины: эксфолиатин А и В. Токсины действуют как сериновые протеазы, расщепляя структуры межклеточной адгезии (десмоглеины) между кератиноцитами зернистого слоя. Эти же эксфолиатины могут после гематогенного распространения вызвать синдром «стафилококковой обожженной кожи», а также стафилококковую скарлатину [16]. Включает в себя несколько разновидностей:

— буллезное импетиго — характеризуется появлением вялых пузырей с тонкой покрышкой, окруженных венчиком гиперемии, заполненных серозным или серозно-гнойным содержимым. Пузыри увеличиваются в размере, вскрываются, обнажая эрозии с гладкой, блестящей поверхностью, по краям которых наблюдаются остатки отслоившихся поверхностных слоев эпидермиса. Эрозии могут сливаться между собой, приобретая полигональные очертания **(рис. 8)**. Чаще всего инфекционный процесс локализуется в местах трения: в крупных складках (подмышечных впадинах, паховых складках, на шее), в местах соприкосновения с подгузником, также возможно поражение кожи любой анатомической области. Буллезное импетиго, как правило, наблюдается в детском возрасте [17, 20];

— эпидемическая пузырчатка новорожденных — распространенное поражение гладкой кожи, которое возникает у детей первых дней жизни. Для данного инфекционного процесса характерно образование множества вялых пузырей, локализующиеся вокруг пупка, на ягодицах, бедрах, в подмышечных впадинах и других участках телах (редко на ладонях и подошвах). Пузыри вскрываются, оголяя гладкие, блестящие эрозии, для которых нехарактерно появление корок на поверхности **(рис. 9)**;

— эксфолиативный дерматит новорожденных Риттера — поверхностное распространенное поражение гладкой кожи новорожденных, которое начинается с отечной эритемы вокруг рта или пупочной ранки, откуда процесс распространяется на крупные складки и другие участки тела **(рис. 10)**. На фоне эритемы образуется пузырь с вялой покрышкой, заполненный серозным содержимым. Пузырь быстро вскрывается, оголяя эрозивную лакированную поверхность. Общее состояние больных тяжелое, заболевание протекает с подъемом температурой тела до 40–41 °С, гемодинамическими нарушениями, воз-



Рис. 9. **Эпидемическая пузырчатка паховой области у новорожденного.**

Fig. 9. **Staphylococcal impetigo of the inguinal area in a newborn.**



Рис. 10. **Эксфолиативный дерматит Риттера у новорожденного ребенка.**

Fig. 10. **Staphylococcal scalded skin syndrome in a newborn.**

можно развитие токсико-септического состояния, сепсиса и даже летального исхода [21];

— стафилококковый синдром обожженной кожи (SSSS) — состояние, клинически напоминающий эксфолиативный дерматит новорожденных Риттера. Однако SSSS поражает детей более старшего возраста и характеризуется более легким течением без нарушения общего самочувствия ребенка **(рис. 11)**.



Рис. 11. **Синдром стафилококковой обожженной кожи у 2-летнего мальчика.**

Fig. 11. **Staphylococcal scalded skin syndrome in a 2-year-old boy.**

Лечение

Общие принципы

Комплексный подход к терапии пиодермий включает соблюдение гигиенического режима, использование наружных средств и при необходимости — системных. Чаще всего лечение пиодермий проходит в амбулаторных условиях. Исключением являются распространенные или глубокие формы, а также состояния, при которых наблюдается системная реакция организма (лимфаденопатия, лихорадка). С целью предупреждения распространения процесса по всему телу при локальных формах пиодермии рекомендуется ограничить контакт с водой до полного отхождения корочек и эпителизации очагов [22].

В настоящее время в базисную терапию пиодермий входят антибактериальные препараты, возможно их наружное и системное применение [23]. Следует помнить, что для системной и местной терапии должны быть выбраны антибиотики из различных групп. Данные меры направлены на снижение рисков развития антибиотикорезистентности. Поскольку клиническая картина не позволяет сделать точное заключение о природе возбудителя, необходимо выбрать антибиотик, эффективный как против стрептококков, так и против *S. aureus*.

Из наружных антибактериальных средств данным требованием отвечает мазь *Левомеколь*, в составе которой входят действующие вещества (диоксометилтетрагидропиримидин (метилурацил) и хлорамфеникол) и вспомогательные вещества (макрогол-1500 и макрогол-400).

Хлорамфеникол оказывает бактериостатическое действие. Механизм противомикробного действия связан с нарушением синтеза белков микроорганизмов за счет блокирования пептидилтрансферазной активности путем связывания с 23S рРНК 50S субъединицы рибосомы бактерий. Широкий спектр действия как в отношении грамположительных (*Staphylococcus spp., Streptococcus spp.),* так и грамотрицательных (*Neisseria gonorrhoeae, Neisseria meningitidis, Escherichia coli, Haemophilus influenzae, Salmonel-*



Рис. 12. **Стрептококковое импетиго на лице больного *М.*, 7 лет до лечения.**

Fig. 12. **Streptococcal impetigo on the face of patient *M.*, 7 years old, before treatment.**



Рис. 13. **Больной *М.*, 7 лет, на 3-й день применения мази *Левомеколь*.**

Fig. 13. **Patient *M.*, 7 years old; day 3 of *Levomekol* ointment application.**

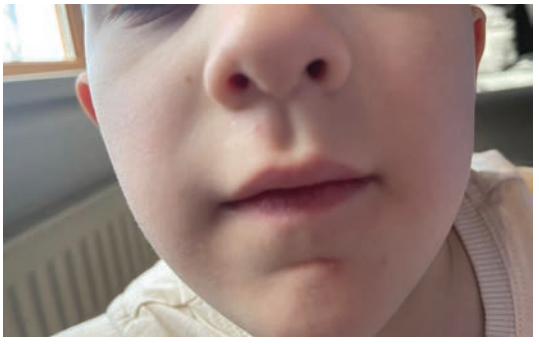

Рис. 14. **Больной *М.*, 7 лет, на 7-й день применения мази *Левомеколь*.**

Fig. 14. **Patient *M.*, 7 years old; day 7 of *Levomekol* ointment application.**

la spp., *Shigella* spp., *Klebsiella* spp., *Serratiaspp, Yersinia* spp., *Proteus* spp., *Rickettsia* spp.) бактерий; активен также в отношении некоторых крупных вирусов [24]. Устойчивость патогенных микроорганизмов к хлорамфениколу развивается достаточно медленно [25].

Метилурацил способствует росту и размножению клеток, улучшая течение регенерации в поврежденных тканях, ускоряет заживление ран, язв, ожогов, повышает сопротивляемость организма инфекциям.

Вспомогательное вещества макрогол (полиэтиленгликоль) представляет собой важнейший осмотический компонент, функцией которого является создание влажной раневой среды, необходимой для активизации процессов очищения и заживления раны. Макрогол представляет собой высокомолекулярное вещество, длинные линейные полимеры которого с помощью водородных связей способны удерживать молекулы воды. Макрогол влияет на диаметр и геометрию водной поры, встроенную в бислойную фосфолипидную мембрану белкового канала, и может блокировать проводимость ионных каналов [26].

Мазь *Левомеколь* — это комбинированный препарат для местного применения, оказывает не только широкое противомикробное, но и противовоспалительное и регенерирующее действие, легко проникает вглубь тканей без повреждения биологических мембран. Важной особенностью является то, что в присутствии гноя и некротических масс антибактериальное действие мази *Левомеколь* сохраняется.

Собственное наблюдение

Пациент *М.*, 7 лет, обратился с матерью к дерматологу ДГКБ им З.А. Башляевой амбулаторно 27.05.22 с жалобой на наличие высыпаний на коже лица. Высыпания субъективно не беспокоили. При уточнении анамнеза мать пациента отметила появление высыпаний на коже лица около 7 дней назад. Одна из возможных причин появления — нарушение санитарно-гигиенических мероприятий. К врачам не обращались, самостоятельно использовали крем метилпреднизолона ацепонат без положительного эффекта.

При осмотре: на коже лица (вокруг рта) очаги эритемы светло-розового цвета, овальной формы с четкими границами, диаметром от 1 до 2 см, соломенно-желтые корки на поверхности. Выражена сухость кожи лица **(рис. 12)**.

Диагноз: стрептококковое импетиго кожи периоральной области.

Назначено амбулаторное лечение: использование мази *Левомеколь* 2 раза в день, утром и вечером. Через 3 дня медовые корки регрессировали, уменьшилась выраженность гиперемии и шелушения кожи лица **(рис. 13)**. Через 7 дней наружной терапии отмечен полный регресс кожного процесса **(рис. 14)**.

Заключение

В детском возрасте наиболее характерны острые поверхностные, а не глубокие хронические, формы пиодермий. Они отличаются контагиозностью и быстрым распространением инфекционного процесса. При данных инфекционных процессах важным условием является изоляция больных детей из детских коллективов. Знание типичной клинической картины различных форм контагиозного импетиго в детском возрасте позволит своевременно установить диагноз и назначить этиотропную терапию.

Статья подготовлена при поддержке АО «Нижфарм» (группа компаний STADA). Мнение автора может не совпадать с мнением компании
The article was prepared with the support of JSC Nizhpharm (The STADA Group). The opinions expressed in this publication are those of the authors.

ЛИТЕРАТУРА/REFERENCES

1. Sampaio SAP, EA R Sampaio SAP, Rivitti EA. *Dermatologia*. 2008.
2. Pereira LB. Impetigo-review. *Anais brasileiros de dermatologia*. 2014;89(2): 293-299. https://doi.org/10.1590/abd1806-4841.20142283
3. Dei-Cas I, et al. Infectious skin disorders encountered in a pediatric emergency department of a tertiary care hospital in Argentina: a descriptive study. *International journal of dermatology*. 2019;58(3):288-295. https://doi.org/10.1111/ijd.14234
4. McMahon P, Goddard D, Frieden IJ. Pediatric dermatology inpatient consultations: a retrospective study of 427 cases. *Journal of the American Academy of Dermatology*. 2013;68(6):926-931. https://doi.org/10.1016/j.jaad.2012.12.949
5. Чеботарев В.В., Тамразова О.Б., Чеботарева Н.В., ОдинецА.В. *Дерматовенерология: учебник для студентов высших учебных заведений*. М. 2013. Chebotariov VV, Tamrazova OB, Chebotariova NV, Odinets AV. *Dermatovenerologiia: uchebnik dlia studentov vysshikh uchebnykh zavedenii*. M. 2013. (In Russ.).
6. Sakr A, Brégeon F, Mège J-L, Rolain J-M and Blin O. Staphylococcus aureus nasal colonization: an update on mechanisms, epidemiology, risk factors, and subsequent infections. *Frontiers in microbiology*. 2018;9:2419. https://doi.org/10.3389/fmicb.2018.02419
7. Júlio César Empinotti, Hirofumi Uyeda, Roseli Terezinha Ruaro, Ana Paula Galhardo, Danielle Cristine Bonatto. Pyodermitis. *Anais brasileiros de dermatologia*. 2012; 87(2):277-284.
8. Ramos-e-Silva M, de Castro MCR. *Fundamentos de dermatologia*. Atheneu, 2009.
9. Luby SP, Agboatwalla M, Feikin DR, Painter J, Billhimer W, Altaf A, Robert M Hoekstra. Effect of handwashing on child health: a randomized controlled trial. *Lancet*. 2005;(366):225-233. https://doi.org/10.1016/S0140-6736(05)66912-7
10. Тамразова О.Б. Возможности преодоления антибиотикорезистентности в терапии пиодермий. *Клиническая дерматология и венерология*. 2014;12(6):64-73. Tamrazova OB. Overcoming antibiotic resistance in treatment of pyoderma. *Russian Journal of Clinical Dermatology and Venereology = Klinichaskaya dermatologiya i venerologiya*. 2014;12(6):64-73. (In Russ.).
11. King RW. *Staphylococcal scalded skin syndrome (SSSS)*. Medscape. 2017. https://emedicine.medscape.com/article/788199-clinical
12. Bouwstra JA, Wouter H, Groenink W, Kempenaar Joop A, Romeijn Stefan G, Ponec Maria. Water distribution and natural moisturizer factor content in human skin equivalents are regulated by environmental relative humidity. *Journal of investigative dermatology*. 2008;128(2):378-388. https://doi.org/10.1038/sj.jid.5700994
13. Lambers H, et al. Natural skin surface pH is on average below 5, which is beneficial for its resident flora. *International journal of cosmetic science*. 2006;28(5):359-370. https://doi.org/10.1111/j.1467-2494.2006.00344.x
14. Schmid-Wendtner MH, Korting HC. The pH of the skin surface and its impact on the barrier function. *Skin pharmacology and physiology*. 2006;19(6): 296-302. https://doi.org/10.1159/000094670
15. Иванов О.Л. *Кожные и венерические болезни*. М.: Медицина; 2006. Ivanov OL. *Kozhnye i venericheskie bolezni*. M.: Meditsina; 2006. (In Russ.).
16. Зверькова Ф.А. Пиодермии у детей раннего возраста. *РМЖ*. 1997;11:9. Zver'kova FA. Pyoderma in young children. *RMZh*. 1997;11:9. (In Russ.).
17. Тамразова О.Б. Препараты серебра в лечение пиодермий. *Клиническая дерматология и венерология*. 2014;12(3):49-57. Tamrazova OB. Silver-containing drugs in treatment of pyoderma. *Russian Journal of Clinical Dermatology and Venereology = Klinichaskaya dermatologiya i venerologiya*. 2014;12(3):49-57. (In Russ.).
18. Тамразова О.Б., Шмелева Е.А., Миронова А.К., Дубовец Н.Ф. Современный взгляд на этиопатогенез, клинические проявления и лечение пиодермий у детей. *Медицинский совет*. 2020;1:118-129. Tamrazova OB, Shmeleva EA, Mironova AK, Dubovets NF. Current views on etiopathogenesis, clinical manifestations and treatment of pyodermas in children. *Meditsinskii sovet*. 2020;1:118-129. (In Russ.).
19. Petry V, Bessa GR, Poziomczyck CS, Oliveira CF, Weber MB, Bonamigo RR, d'Azevedo PA Bacterial skin colonization and infections in patients with atopic dermatitis. *An Bras Dermatol*. 2012;87(5):729-734.
20. Luciana Baptista Pereira. Impetigo — review. *An Bras Dermatol*. 2014;89(2): 293-299. https://doi.org/10.1590/abd1806-4841.20142283
21. *Федеральные клинические рекомендации по ведению больных пиодермиями*. М. 2015. *Federal'nye klinicheskie rekomendatsii po vedeniyu bol'nykh piodermiyami*. M. 2015. (In Russ.).
22. Касихина Е.И. Применение комбинации антибиотиков широкого спектра действия для наружного лечения пиодермий. Дерматология. Приложение к журналу *Consilium Medicum*. 2015;2:5-10. Kasikhina EI. Application of broad-spectrum antibiotic combinations for topical treatment of pyoderma. Dermatologiya. Prilozhenie k zhurnalu *Consilium Medicum*. 2015;2:5-10. (In Russ.).
23. BPAC New Zealand. *Topical antibiotics: very few indications for use*. Best Practice Journal: 2014;64.
24. Машковский М.Д. *Левомицетин*. Лекарственные средства. 15-е изд. М.: Новая Волна; 2005. Mashkovskii MD. *Levomitsetin*. Lekarstvennye sredstva. 15-e izd. M.: Novaya Volna; 2005. (In Russ.).
25. Heal CF1, Buettner PG, Cruickshank R, Graham D, Browning S, Pendergast J, Drobetz H, Gluer R, Lisec C. Does single application of topical chloramphenicol to high risk sutured wounds reduce incidence of wound infection after minor surgery? Prospective randomised placebo controlled double blind trial. *BMJ*. 2009;338:a2812. https://doi.org/10.1136/bmj.a2812
26. Muratkhodjaev JN, Krasilnikov OV, Merzliak PG, Sabirov RZ, Ternovsky VI. A simple method for the determination of the pore radius of ion channels in planar lipid bilayer membranes. *FEMS Microbiology: journal*. 1992; 105:93-100.

Поступила в редакцию 12.09.2022
Received 12.09.2022
Отправлена на доработку 14.09.2022
Revision received 14.09.2022
Принята к печати 12.10.2022
Accepted 12.10.2022