Клиническая дерматология и венерология
2022, Т. 21, № 3, с. 317-324
https://doi.org/10.17116/klinderma202221031317

Russian Journal of Clinical Dermatology and Venereology =
Klinicheskaya dermatologiya i venerologiya 2022, Vol. 21, No. 3, pp. 317-324
https://doi.org/10.17116/klinderma202221031317

Клиническая характеристика пациентов с мутацией в гене филаггрина на приеме дерматолога

© О.А. МАКЕЕНКО[1], Н.В. КОХ[1, 2], И.Г. СЕРГЕЕВА[1]

[1]ФГБОУ ВО «Новосибирский национальный исследовательский государственный университет», Новосибирск, Россия;
[2]ФБГУН «Институт химической биологии и фундаментальной медицины Сибирского отделения Российской академии наук», Новосибирск, Россия

РЕЗЮМЕ

Проведено тестирование 227 пациентов с дерматозами и сухостью кожи, которые обратились на прием к дерматологу на наличие мутаций в гене филаггрина (FLG): R501X (rs61816761), 2282del4 (rs558269137), R2447X (rs138726443). Мутацию R2447X встретили у 2 (0,9%) братьев, 2282del4 — у 19,8% больных, R501X не выявили ни у одного из пациентов. В группе было 109 человек с атопическим дерматитом (АД), сухость кожи отмечена у всех пациентов, но мутации в гене FLG обнаружены только у 28% больных: из 18 гомозигот с мутацией 2282del4 АД был у 11, из 27 гетерозигот по этой мутации — у 18, оба пациента-гетерозиготы по мутации R2447X были с АД. Частота встречаемости минорного аллеля rs558269157 для всех пациентов с клинически сухой кожей составила 14%, для АД — 15%, для сочетания АД с ихтиозом — 50%, для ихтиоза — 71%. Оценка клинической тяжести АД по SCORAD показала, что в группе гомозигот по мутации 2282del4 SCORAD составил 43,8 (34,6; 48,0), гетерозигот — 26,5 (19,7; 30,8), у 2 пациентов-гетерозигот по мутации R2447X в период обострения SCORAD доходил до 60, а у пациентов без мутации составил 23,4 (21,6; 25,8). После курса наружной терапии (1 мес) наблюдали улучшение течения заболевания во всех группах, кроме как у 3 пациентов с тяжелым течением, которым с самого начала планировали системную терапию, им наружная терапия была назначена на этапе подготовки. Среди пациентов с мутацией в гене FLG преобладали больные с ихтиозом и АД, но ряд дерматозов (витилиго, распространенный себорейный кератоз, фолликулярный гиперкератоз) также отмечали чаще, чем у пациентов без мутации, что требует дальнейшего наблюдения.

Ключевые слова: *атопический дерматит, мутация в гене филаггрина, ксероз, ихтиоз.*

ИНФОРМАЦИЯ ОБ АВТОРАХ:
Макеенко О.А. — https://orcid.org/0000-0003-2287-7172
Кох Н.В. — https://orcid.org/0000-0001-6374-1728
Сергеева И.Г. — https://orcid.org/0000-0003-1748-8957
Автор, ответственный за переписку: Сергеева И.Г. — e-mail: i_g_sergeeva@mail.ru

КАК ЦИТИРОВАТЬ:
Макеенко О.А., Кох Н.В., Сергеева И.Г. Клиническая характеристика пациентов с мутацией в гене филаггрина на приеме дерматолога. *Клиническая дерматология и венерология*. 2022;21(3):317–324. https://doi.org/10.17116/klinderma202221031317

Clinical presentation of patients with a mutation in the filaggrin gene at the dermatologist's office

© O.A. MAKEENKO[1], N.V. KOKH[1, 2], I.G. SERGEEVA[1]

[1]Novosibirsk State University, Novosibirsk, Russia;
[2]Institute of Chemical Biology and Fundamental Medicine of the Siberian Branch of the Russian Academy of Sciences, Novosibirsk, Russia

ABSTRACT

We tested 227 patients with dermatoses and dry skin who presented to a dermatologist for the presence of mutations in the filaggrin gene (FLG): R501X (rs61816761), 2282del4 (rs558269137), R2447X (rs138726443). R2447X mutation was found in 2 (0.9%) brothers, 2282del4 was found in 19.8% of patients, R501X was not detected in any patient. There were 109 patients with atopic dermatitis (AD) in the group, dry skin was noted in all patients. But mutations in the FLG gene were found in only 28% of patients: of 18 homozygotes with the 2282del4 mutation, 11 had Ad; of 27 heterozygotes with this mutation, 18 had AD, and both patients heterozygous for the R2447X mutation had AD. The prevalence of the rs558269157 minor allele for all patients with clinically dry skin was 14%, for AD, it was 15%, for the combination of AD with ichthyosis, it was 50%, and for ichthyosis, it was 71%. Assessment of clinical severity of AD by SCORAD showed that in the homozygous 2282del4 mutation group, SCORAD was 43.8 (34.6; 48.0), heterozygotes — 26.5 (19.7; 30.8), in 2 patients heterozygous for the R2447X mutation during exacerbation SCORAD reached 60, and in patients, without the mutation, it was 23.4 (21.6; 25.8). After topical therapy (for one month), there was an improvement in all groups, except for three patients with a severe course, for whom systemic therapy was planned from the beginning; topical therapy was prescribed to them at the preliminary stage. Patients with ichthyosis and AD predominated among patients with a mutation in the FLG gene, but several dermatoses (vitiligo, widespread seborrheic keratosis, follicular hyperkeratosis) were also reported more frequently than in patients without the mutation, which requires further follow-up.

Keywords: *atopic dermatitis, mutation in the filaggrin gene, xerosis, ichthyosis.*

INFORMATION ABOUT THE AUTHORS:
Makeenko O.A. — https://orcid.org/0000-0003-2287-7172
Kokh N.V. — https://orcid.org/0000-0001-6374-1728
Sergeeva I.G. — https://orcid.org/0000-0003-1748-8957
Corresponding author: Sergeeva I.G. — e-mail: i_g_sergeeva@mail.ru

TO CITE THIS ARTICLE:
Makeenko OA, Kokh NV, Sergeeva IG. Clinical presentation of patients with a mutation in the filaggrin gene at the dermatologist's office. *Russian Journal of Clinical Dermatology and Venereology = Klinicheskaya dermatologiya i venerologiya*. 2022;21(3):317–324. (In Russ.).
https://doi.org/10.17116/klinderma202221031317

Введение

Возможность использования генетических исследований в ежедневной практике дерматолога приводит к накоплению знаний об особенностях клинической картины заболеваний у пациентов, имеющих различные мутации. Мутации в гене филаггрина (FLG) являются важным компонентом развития атопического дерматита (АД) и одной из ведущих причин вульгарного ихтиоза [1]. Считается, что мутации в гене FLG приводят к развитию сухости кожи [2], в то же время показано, что сухость кожи может не быть связана с мутациями в гене филаггрина и атопическими заболеваниями [3].

Цель исследования — оценить характер дерматозов у пациентов с сухостью кожи в зависимости от наличия мутации в гене филаггрина.

Материал и методы

Методом простой последовательной выборки на приеме дерматолога отобрано 227 пациентов с сухостью кожи в возрасте от 2,5 мес до 91 года, в том числе 149 (65,5%) женщин и 78 (34,4) мужчин. Во время визита к дерматологу проводили полный осмотр кожных покровов, фотодокументирование очагов поражения, оценивали клинические индексы тяжести заболеваний (PASI, SCORAD).

Для генетического тестирования использовали буккальный эпителий. Забор материала производили путем соскоба эпителия с внутренней поверхности щеки. Из образцов эпителия выделяли ДНК. Для определения статуса носительства мутаций в гене FLG: R501X (rs61816761), 2282del4 (rs558269137), R2447X (rs138726443) проводили ПЦР *TaqMan* на амплификаторе CFX96 Touch Real-Time PCR с использованием специфических олигонуклеотидных праймеров и зондов, подобранных сотрудниками лаборатории фармакогеномики ИХБФМ СО РАН **(табл. 1)**.

С помощью программного обеспечения CFX Maestro для расширенного статистического анализа данных проводили расшифровку результатов ПЦР.

Пациенты с АД в течение первого месяца наблюдения получали комбинированную наружную терапию, включавшую по показаниям 0,1% крем метилпреднизолона ацепонат в сочетании с керамидами (*Комфодерм К*) по следующей схеме: 1 раз в день 7 дней, через день 2 нед, 2 раза в неделю 2 нед), с 8-го дня лечения к терапии добавляли 0,03% мазь такролимуса для детей и 0,1% мазь такролимуса для пациентов старше 16 лет 2 раза в день не менее 1 мес. На всю кожу пациенты применяли эмоленты с физиологическими липидами омега 3–6–9 *Сенсадерм* не менее 2 раз в день. Для оценки ответа на терапию проводили контрольный осмотр через 4 нед от начала лечения.

Исследование зарегистрировано в локальном этическом комитете НГУ (протокол №2 от 22.11.21).

Результаты

Из 227 пациентов мутацию R2447X (rs138726443) встретили только у 2 (0,9%) братьев с АД. Мутация 2282del4 (rs558269157) обнаружена у 45 (19,8%) больных с различными заболеваниями кожи **(табл. 2)**. Мутацию R501X (rs61816761) не выявили ни у одного из пациентов.

Среди пациентов с ксерозом, которым проводили генетическое тестирование, преобладали (n=109) пациенты с АД, возраст пациентов в среднем 11 [4; 26] лет. Важно отметить, что сухость кожи присутствовала у всех этих пациентов, но мутации в гене FLG обнаружены только у 31 (28%) человека. Из 18 больных гомозигот с мутацией 2282del4 АД было у 11, из 27 гетерозигот по этой мутации — у 18. При более редкой мутации R2447X оба пациента были с АД.

У протестированных пациентов наличие ихтиоза и псориаза встречали одинаково часто — у 18 (7,9%), но в группе пациентов с мутацией 2282del4 преобладал ихтиоз — у 14 (31%) из 45 пациентов, псориаз диагностирован только у 4 (8,8%) пациентов.

Таблица 1. **Определяемые мутации в гене филаггрина у пациентов с сухостью кожи**

Table 1. **Detected mutations in the filaggrin gene in patients with dry skin**

Ген	RS	Нулеотидная замена
FLG	rs61816761	G>A
	rs558269137	ACTG/del
	rs138726443	C>A

Таблица 2. **Клиническая характеристика пациентов с сухостью кожи в зависимости от мутации в гене филаггрина**
Table 2. **Clinical presentation in patients with dry skin depending on the mutation in the filaggrin gene**

Заболевание	Пациенты без мутации	Пациенты с мутацией 2282del4 (rs558269137)	Пациенты с мутацией R2447X (rs138726443)
Атопический дерматит	78	29	2
Ихтиоз	4	14	—
Псориаз	14	4	—
Простой контактный дерматит	10	—	—
Аллергический дерматит	9	2	—
Себорейный дерматит	7	—	—
Экзема	5	—	—
Фолликулярный гиперкератоз	4	3	—
Фолликулит	4		—
Распространенный себорейный кератоз	2	2	—
Витилиго	1	2	—

В то же время у пациентов без мутации в гене филаггрина ихтиоз зафиксирован у 4 (2,2%) из 180 больных, псориаз — у 14 (7,7%).

Ввиду высокой встречаемости АД и ихтиоза в группах с мутацией 2282del4 наблюдали частое сочетание данных заболеваний. Среди пациентов гомозигот по мутации 2282del4 ихтиоз отмечен у 7, из них у 3 он сочетался с АД. Среди гетерозигот по этой мутации ихтиоз выявлен также у 7 пациентов, из них у 5 в сочетании с АД. У пациентов без мутации ихтиоз зафиксирован в 4 случаях, из них в 3 случаях он сочетался с АД. АД без сочетания с ихтиозом встречали у 8; 13 и 75 пациентов гомозигот, гетерозигот и без мутации 2282del4 соответственно и у 2 пациентов с мутацией R2447X.

Частота встречаемости минорного аллеля rs558269157 для всех пациентов с клинически сухой кожей составила 14%, для АД — 15%, для сочетания АД с ихтиозом — 50%, для ихтиоза — 71%.

Оценка клинической тяжести АД по SCORAD показала, что в группе гомозигот по мутации 2282del4 SCORAD составил 43,8 [34,6; 48,0], у большинства пациентов отмечена средняя степень тяжести заболевания. У гетерозигот по мутации 2282del4 SCORAD составил 26,5 [19,7; 30,8], у 2 пациентов гетерозигот по мутации R2447X в период обострения SCORAD доходил до 60, а у пациентов без мутации был равен 23,4 [21,6; 25,8].

После проведенного курса наружной терапии в течение 1 мес наблюдали улучшение течения заболевания. В группе пациентов гомозигот по мутации 2282del4 SCORAD составил 21,5 [16,2; 23,0], гетерозигот — 12,1 [11; 14,5], 2 пациентов гетерозигот по мутации R2447X — 21 и 29, у пациентов без мутации в гене филаггрина — 12 [9,5; 12,2] **(рис. 1–3)**. У 3 пациентов с тяжелым течением, которым с самого начала планировали системную терапию и наружная терапия была назначена на этапе подготовки, чаще всего сохранялись прежние проявления АД, например, у пациентки в возрасте 12 лет, гетерозиготе по мутации в гене FLG (SCORAD до начала лечения 62,9, через 1 мес наружной терапии — 56,4 **(рис. 4)** или у пациентки в возрасте 32 лет без мутации в гене FLG (SCORAD 65) **(рис. 5)**.

Наличие гомозиготной мутации 2282del4 в гене филаггрина не определяло клинические проявления заболевания. В качестве примера можно привести мать и дочь гомозигот по данной мутации. У пациентки *B.*, 2 года, при осмотре отмечены минимальная сухость кожи и неярко выраженная эритема в области подколенных сгибов, SCORAD 9 **(рис. 6)**. У ее матери, пациентки *O.*, 30 лет, АД протекал с 16 лет (с ее слов, нет более раннего упоминания о клинических проявлениях), улучшение отмечено во время беременности в возрасте 27 лет, в 28 лет (через 3 мес после родов) состояние снова ухудшилось и до момента обращения к врачу улучшения в течении заболевания не наблюдалось, несмотря на то, что всегда был положительный ответ на применение топических глюкокортикостероидов. При обращении состояние средней степени тяжести, SCORAD 40,2. Помимо этого у пациентки выявлен вульгарный ихтиоз. В семье этих пациентов не было других случаев атопических заболеваний, также пациентка *O.* никогда не имела диагнозов аллергического ринита, бронхиальной астмы, крапивницы, у нее не было аллергии на пенициллины, общий иммуноглобулин Е 46 МЕ/мл (норма до 90 МЕ/мл), в педиатрической аллергопанели умеренно увеличенный уровень сенсибилизации (класс 2) к клещам (*Derm. pteronyssinus, Derm. farinae*) и молоку. В терапии пациентки *B.* было достаточно применения эмолентов для купирования воспаления кожи. Пациентка *O.* получала терапию по представленной выше схеме в течение 1 мес, наблюдали регресс зуда в первые дни терапии и выраженное клиническое улучшение (SCORAD 18). После 1 мес лечения пациентка продолжила применение мази такролимуса 0,1% (такропик) 1 раз в день 1 мес на очаги и далее через день в течение 1 мес. При осмотре пациентки через 3 мес наблюдали стойкое улучшение, SCORAD 7, в основном за счет сухости кожи вне очагов **(рис. 7)**.

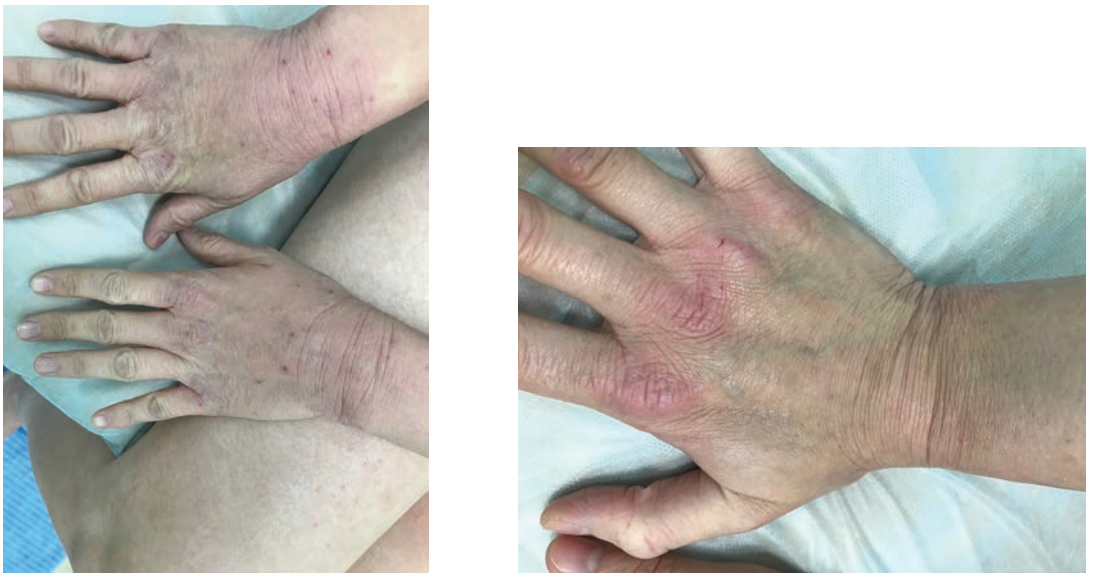

а/a б/b

Рис. 1. **Состояние кожи тыла кисти пациентки *Б.*, 33 года (гомозигота по мутации 2282del4) до начала (а) и через 3 месяца от начала (б) терапии.**

Fig. 1. **Skin of the back of hand of patient *B.*, 33 years old (homozygous 2282del4 mutation) before (a) and 3 months after (b) start of therapy.**



а/a б/b

Рис. 2. **Состояние кожи спины пациентки *Е.*, 6 лет (гетерозигота по мутации 2282del4) до начала (а) и через 1 мес от начала (б) терапии.**

Fig. 2. **Skin of back of patient *E.*, 6 years old (heterozygous 2282del4 mutation) before (a) and 1 month after (b) the start of therapy.**

Представленные клинические наблюдения показывают, что, несмотря на наличие гомозиготного состояния по мутации в гене филаггрина, АД протекал довольно легко и мы наблюдали хороший ответ на проактивную наружную терапию.

Для того чтобы подчеркнуть неоднородность группы пациентов с АД, гомозигот по мутации 2282del4 также приводим пример пациентки *С.*, 1 год 7 мес, с тяжелым течением АД (SCORAD 50,5). Высыпания на коже наблюдали с 1 мес жизни, элементы периодически регрессировали, но с 6 мес ремиссий уже не было, с 11 мес началось выраженное ухудшение состояния кожи. Из анамнеза: у девочки расщелина неба

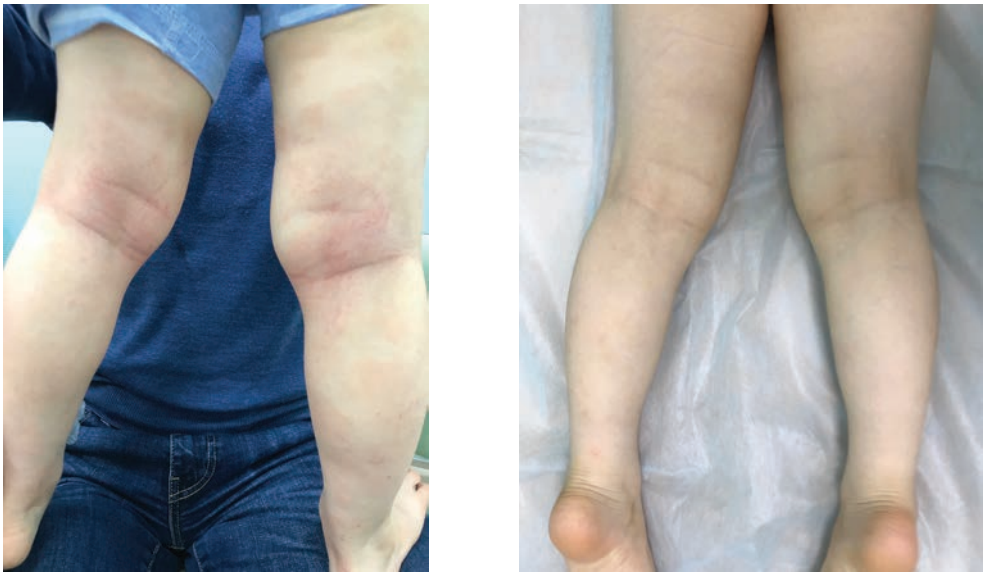

а/a б/b

Рис. 3. **Состояние кожи поколенных сгибов пациента, 3,5 года (без мутации в гене FLG) до лечения (а) и через 1 мес от начала терапии (б).**

Fig. 3. **Skin of the popliteal fossa of patient 3.5 years old (without mutation in the FLG gene) before treatment (a) and 1 month after the start of therapy (b).**



Рис. 4. **Состояние кожи груди у пациентки *Д.*, 12 лет (гетерозигота по мутации 2282del4) до начала терапии.**

Fig. 4. **Chest skin of patient *D.*, 12 years old (heterozygous 2282del4 mutation) before treatment.**



Рис. 5. **Состояние кожи спины пациентки *П.*, 32 года (без мутации в гене FLG) до начала терапии.**

Fig 5. **Skin of the back of patient *P.*, 32 years old (without mutation in FLG gene) before treatment.**

(cheiloschisis), атопические заболевания в семейном анамнезе (у старшей сестры АД до 5 лет, у отца пищевая аллергия (рыба, яблоки, цитрусовые), у дяди по матери — бронхиальная астма). У ребенка уровень общего иммуноглобулина Е составил 22 МЕ/мл (норма), педиатрическая аллергопанель — все показатели в норме, проявлений пищевой и лекарственной аллергии не было. У данной пациентки, несмотря на тяжелое течение АД, также наблюдали довольно хорошую эффективность наружной терапии **(рис. 8)**.

В данном клиническом примере на основании клинико-лабораторных данных можно выделить нарушения эпидермального барьера (ксероз, гомозиготное состояние по мутации 2282del4 в гене филаггрина) и наличие атопического анамнеза при отсутствии проявлений истинной атопии у самого ребенка (наблюдение до 2-летнего возраста).



Рис. 6. **Состояние кожи подколенных сгибов пациентки *B.*, 2 года (гомозигота по мутации 2282del4) до начала терапии.**

Fig. 6. **Skin of the popliteal fossa of patient *B.*, 2 years old (homozygous 2282del4 mutation) before treatment.**

Другие заболевания кожи среди пациентов с мутацией в гене FLG встречали относительно редко, но целесообразно обратить внимание на некоторые состояния. Среди 47 пациентов с мутациями в гене филаггрина 12 больных были в возрасте старше 30 лет, из них у 2 наблюдали проявления рано развившегося распространенного себорейного кератоза. У пациентов без мутации подобный выраженный себорейный кератоз отмечен также у 2 из 57 пациентов в возрасте старше 30 лет, что составило 16,6% пациентов с мутацией в гене FLG по сравнению с 3,5% пациентов без мутации.

Витилиго диагностировано у 2 (4,4%) пациентов с мутацией в гене филаггрина 2282del4 и только у 1 (0,5%) пациента с ксерозом без мутации.

В единичных случаях среди пациентов с мутацией 2282del4 встречали почесуху, нейрофиброматоз, вирусные (вульгарные бородавки) и бактериальные (потница, стрептодермия) заболевания кожи.

Обсуждение

На протяжении ряда лет мутации в гене филаггрина рассматриваются в связи с развитием АД. Постепенное накопление информации об этой взаимосвязи показало, что в различных популяциях ассоциация мутации в гене филаггрина с дерматозами имеет свои особенности. Так, мутации в гене филаггрина среди детей с АД в Испании были у 12,6%, преобладала мутация R501X (9,9%), реже встречались мутации R2447X (2,7%) и 2282del4 (1,8%) [4]. В нашей группе пациентов с АД и сухостью кожи мутации в гене филаггрина обнаружены чаще — у 28% пациентов, что, возможно, связано с тем, что в группу включали только пациентов с ксерозом, но мутации R501X не встретили ни у одного пациента, а преобладала мутация 2282del4.

Оценка населения Чили по мутациям в гене филаггрина показала, что частота мутации в гене филаггрина в Латинской Америке не отличается от таковой в популяции Европы и не связана с АД, но коррелирует с бронхиальной астмой [5]. Исследования, проведенные в Хорватии, также не показали влияния мутации в гене филаггрина на риск развития АД [6].



а/a б/b

Рис. 7. **Состояние кожи спины пациентки *O.*, 30 лет (гомозигота по мутации 2282del4) до начала лечения (а) и через 3 мес проактивной терапии (б).**

Fig 7. **Skin of the back of patient *O.*, 30 years old (homozygous 2282del4 mutation) before treatment (a) and after 3 months of proactive therapy (b).**



а/a б/b

Рис. 8. **Состояние кожи лодыжек пациентки *С.*, 1 год 7 мес (без мутации в гене FLG) до начала (а) и через 1 мес от начала (б) терапии.**
Fig. 8. **Skin of the ankles of patient *C.*, 1 year 7 months old (without mutation in FLG gene) before (a) and 1 month after the start of therapy (b).**

В исследовании M. Ota и соавт. (2021), проведенном среди 55 пациентов с АД, не показано более тяжелое течение АД у пациентов с мутацией в гене филаггрина [7]. В наше исследование вошли 109 пациентов с АД и ксерозом, в результате сравнения по SCORAD можно говорить о тенденции к более тяжелому течению АД у пациентов с наличием мутаций в гене филаггрина, но важно учитывать, что ксероз также вносит вклад в более тяжелое течение заболевания. R. Cheng и соавт. (2020) даже предложили новые диагностические критерии АД для детей, а именно добавить критерий «атипичная морфология и сухость кожи» как альтернативу критерию «типичная морфология и локализация», актуальность этого критерия показана в первую очередь для маленьких детей [8]. Поэтому возможно, что именно в группах пациентов с ксерозом при мутации в гене филаггрина АД будет приобретать более тяжелое течение, что требует дальнейших исследований.

Данные о связи между мутациями в гене филаггрина и контактным аллергическим дерматитом несколько различаются, связь либо не определяется [9], либо значима только для мутации R501X, но у пациентов с АД в анамнезе возможна и для других мутаций [10]. Среди наших пациентов без мутации аллергический контактный дерматит и экзема отмечены в 14 (7,7%) случаях, у пациентов с мутацией — в 2 (4,2%), у 10 (5,5%) пациентов без мутации диагностирован простой контактный дерматит, который не встречали в группе пациентов с мутацией.

В нашем исследовании мы проводили анализ буккального эпителия пациентов с сухостью кожи, обратившихся к дерматологу с различными заболеваниями, среди которых АД был почти в половине случаев, но мутация в гене филаггрина даже в этой группе пациентов отсутствовала у 71,5% пациентов. Так же, как мы показали на примере сибсов с мутацией и без мутации R2447X [11], АД протекал однотипно в зависимости от возрастного периода, а не от наличия мутации.

Применение проактивной терапии с использованием комбинации эмолентов и сочетанного применения крема метилпреднизолона ацепоната 0,1% с керамидами и мази с такролимусом продемонстрировало хороший ответ на терапию у пациентов с мутацией и без мутации в гене филаггрина в течение первого месяца применения (по уменьшению SCORAD), при этом важно отметить, что мы считаем целесообразным проведение более длительных курсов проактивной терапии в случае улучшения состояния кожи (не менее 3 мес после начала лечения) для получения более хороших результатов, что согласуется с мнением коллег по необходимости длительного применения подобных комбинаций препаратов в терапии пациентов с АД [12].

Одновременное развитие АД и ихтиоза у пациентов с ксерозом обнаружено у 89,9% пациентов с ихтиозом, причем в группах гомо- и гетерозигот по мутации R2447X частота этого сочетания была примерно одинакова (16 и 18% для гомо- и гетерозигот), а у пациентов мутацией R2447X не отмечено признаков ихтиоза.

Анализ данных генетических и клинических исследований показал, что, хотя в популяции

пациентов с атопиями преобладают мутации в гене филаггрина, для развития заболевания важными являются другие иммунологические биомаркеры [13], а для развития ксероза — и изменения в белках, таких как хорнерин, SPRR3, маттрин, участвующих в формировании пластинчатых телец, SPINK5, LEKTI1, FATP4, которые также могут быть связаны с развитием клинических проявлений АД [14].

Определенный интерес представляет присутствие в группе пациентов с ксерозом и мутацией в гене филаггрина больных распространенным себорейным кератозом, витилиго, фолликулярным гиперкератозом. И если фолликулярный гиперкератоз можно рассматривать как одно из проявлений нарушения ороговения кожи, то роль мутаций в гене филаггрина при развитии себорейного кератоза или витилиго не изучена.

Таким образом, встречаемость мутаций в гене филаггрина у пациентов с ксерозом и дерматозами выявлена примерно в 20% случаев, в этой группе преобладают больные с ихтиозом и АД, но некоторые дерматозы (витилиго, распространенный себорейный кератоз, фолликулярный гиперкератоз) также чаще наблюдали у таких больных, что требует дальнейшего изучения.

Участие авторов:
Концепция и дизайн исследования — И.Г. Сергеева
Сбор и обработка материала — И.Г. Сергеева, О.А.Макеенко, Н.В.Кох
Написание текста — И.Г. Сергеева
Редактирование — И.Г. Сергеева

Авторы заявляют об отсутствии конфликта интересов.

Authors' contributions:
The concept and design of the study: Sergeeva I.G.
Collecting and interpreting the data: Sergeeva I.G., Makeenko O.A., Kokh N.V.
Drafting the manuscript: Sergeeva I.G.
Revising the manuscript: Sergeeva I.G.

The authors declare no conflict of interest.

ЛИТЕРАТУРА/REFERENCES

1. Sekiya A, Kono M and Akiyama, M. Author's response to the comment to 'Compound heterozygotes for filaggrin gene mutations do not always show severe atopic dermatitis'. *J Eur Acad Dermatol Venereol*. 2018;32:178-179. https://doi.org/10.1111/jdv.14688
2. Sergeant A, Campbell LE, Hull PR, Porter M, Palmer CN, Smith FJ, et al. Heterozygous null alleles in filaggrin contribute to clinical dry skin in young adults and the elderly. *J Invest Dermatol*. 2009;129:1042-1045.
3. Engebretsen K, Linneberg A, Thuesen B, Szecsi P, Stender S, Menné T, Johansen J and Thyssen J. Xerosis is associated with asthma in men independent of atopic dermatitis and filaggrin gene mutations. *J Eur Acad Dermatol Venereol*. 2015;29:1807-1815. https://doi.org/10.1111/jdv.13051
4. González-Tarancón R, Sanmartín R, Lorente F, et al. Prevalence of FLG loss-of-function mutations R501X, 2282del4, and R2447X in Spanish children with atopic dermatitis. *Pediatr Dermatol*. 2020;37:98-102. https://doi.org/10.1111/pde.14025
5. Cárdenas GV, Iturriaga C, Hernández CD, Tejos-Bravo M, Pérez-Mateluna G, Cabalin C, Urzúa M, Venegas-Salas LF, Fraga JP, Rebolledo B, Poli MC, Repetto GM, Casanello P, Castro-Rodríguez JA and Borzutzky A. Prevalence of filaggrin loss-of-function variants in Chilean population with and without atopic dermatitis. *Int J Dermatol*. 2022;61(3):310-315. https://doi.org/10.1111/ijd.15887
6. Jurakic Toncic R, Kezic S, Jakasa I, Ljubojevic Hadzavdic S, Balic A, Petkovic M, Pavicic B, Zuzul K and Marinovic B. Filaggrin loss-of-function mutations and levels of filaggrin degradation products in adult patients with atopic dermatitis in Croatia. *J Eur Acad Dermatol Venereol*. 2020;34:1789-1794. https://doi.org/10.1111/jdv.16232
7. Ota M, Sasaki T, Ebihara T, Yokosawa E, Murakami Y, Matsunaka H, et al. Filaggrin-gene mutation has minimal effect on the disease severity in the lesions of atopic dermatitis. *J Dermatol*. 2021;48:1688-1699. https://doi.org/10.1111/1346-8138.16087
8. Cheng R, Zhang H, Zong W, Tang J, Han X, Zhang L, Zhang X, Gu H, Shu Y, Peng G, Huang L, Liu Q, Gao X, Guo Y and Yao Z. Development and validation of new diagnostic criteria for atopic dermatitis in children of China. *J Eur Acad Dermatol Venereol*. 2020;34:542-548. https://doi.org/10.1111/jdv.15979
9. Lagrelius M, Wahlgren C-F, Bradley M, et al. Filaggrin gene mutations in relation to contact allergy and hand eczema in adolescence. *Contact Dermatitis*. 2020;82:147-152. https://doi.org/10.1111/cod.13444
10. Elhaji Y, Sasseville D, Pratt M, et al. Filaggrin gene loss-of-function mutations constitute a factor in patients with multiple contact allergies. *Contact Dermatitis*. 2019;80:354-358. https://doi.org/10.1111/cod.13268
11. Новикова М.С., Кох Н.В., Микаилова Д.А., Сергеева И.Г. Мутации гена филаггрина и полиморфизм генов цитокинов у сибсов с атопическим дерматитом. *Клиническая дерматология и венерология*. 2021;20(3):43-50.
Novikova MS, Kokh NV, Mikailova DA, Sergeeva IG. Filaggrin gene mutations and cytokine genes polymorphism in siblings with atopic dermatitis. *Russian Journal of Clinical Dermatology and Venereology = Klinichaskaya dermatologiya i venerologiya*. 2021;20(3):43-50. (In Russ.). https://doi.org/10.17116/klinderma20212003143
12. Luger T, Adaskevich U, Anfilova M, Dou X, Murashkin NN, Namazova-Baranova L, Nitochko O, Reda A, Svyatenko TV, Tamay Z, Tawara M, Vishneva EA, Vozianova S, Wang H and Zhao Z. Practical algorithm to inform clinical decision-making in the topical treatment of atopic dermatitis. *J Dermatol*. 2021;48:1139-1148. https://doi.org/10.1111/1346-8138.15921
13. Дроздина М. Б., Суслова Е.Б. Иммунный ответ при атопическом дерматите. Основные патогенетические механизмы и корреляции стадийности в возрастном аспекте. Взаимосвязь с системными процессами дерматологического и недерматологического профиля. *Медицинская иммунология*. 20212;(23):237-244.
Drozhdina MB, Suslova EB. Immune response in atopic dermatitis: main pathogenetic mechanisms and stage-dependent correlations with age in regard to dermatological and non-dermatological systemic processes. *Meditsin-skaya immunologiya*. 2021;2(23):237-244. (In Russ.). https://doi.org/10.15789/1563-0625-IRI-2138
14. Elias PM and Wakefield JS. Could cellular and signaling abnormalities converge to provoke atopic dermatitis? *JDDG: Journal der Deutschen Dermatologischen Gesellschaft*. 2020;18:1215-1223. https://doi.org/10.1111/ddg.14232

Поступила в редакцию 09.02.2022
Received 09.02.2022
Принята к печати 28.03.2022
Accepted 28.03.2022