Клиническая дерматология и венерология
2022, Т. 21, № 3, с. 312-316
https://doi.org/10.17116/klinderma202221031312

Russian Journal of Clinical Dermatology and Venereology =
Klinicheskaya dermatologiya i venerologiya 2022, Vol. 21, No. 3, pp. 312-316
https://doi.org/10.17116/klinderma202221031312

Вульгарная пузырчатка, имитирующая инфильтративно-нагноительную трихофитию

© И.В. ХАМАГАНОВА[1], К.Т. ПЛИЕВА[2], И.В. ВОРОНЦОВА[2], О.В. ЖУКОВА[2, 3], Е.В. ДЕНИСОВА[2], Е.Н. МАЛЯРЕНКО[2], С.В. ЕРМОЛАЕВА[1]

[1]ФГАОУ ВО «Российский национальный исследовательский медицинский университет им. Н.И. Пирогова» Минздрава России, Москва, Россия;
[2]ГБУЗ «Московский научно-практический центр дерматовенерологии и косметологии Департамента здравоохранения Москвы», Москва, Россия;
[3]ФГАОУ ВО «Российский университет дружбы народов», Москва, Россия

РЕЗЮМЕ

Клиническая картина аутоиммунной пузырчатки может иметь определенное сходство с различными заболеваниями. Вульгарную разновидность пузырчатки необходимо дифференцировать с паранеопластической пузырчаткой, многоформной экссудативной эритемой, афтозным стоматитом, острым герпетическим стоматитом, красным плоским лишаем, буллезным пемфигоидом, линейным IgA-буллезным дерматозом, герпетиформным дерматитом Дюринга, болезнью Гужеро—Хейли—Хейли, болезнью Дарье, болезнью Гровера. Представляем описание клинического случая вульгарной пузырчатки у пациента 46 лет, имитировавшей инфильтративно-нагноительную трихофитию. Согласно данным анамнеза, в течение последних 6 мес у больного появлялись болезненные высыпания на волосистой части головы, по поводу которых самостоятельно применял анилиновые красители. В связи с отсутствием эффекта обратился к дерматовенерологу в частную клинику, где был поставлен диагноз «инфильтративно-нагноительная трихофития» и назначено лечение, включавшее прием внутрь препарата тербинафин и применение наружных антимикотических средств. Поскольку эффект от лечения отсутствовал, а высыпания распространились на кожу туловища и конечностей, пациент обратился в МНПЦДК, из которого был направлен на госпитализацию в филиал МНПЦДК «Клиника им. В.Г. Короленко». При осмотре патологический процесс имел распространенный характер, высыпания располагались на волосистой части головы, в носовых ходах, на слизистых оболочках полости рта, коже груди, живота и спины. После проведенного обследования установлен диагноз: «Вульгарная пузырчатка». Больному назначено лечение, включавшее метилпреднизолон (96 мг/сут), азатиоприн (100 мг/сут), цефтриаксон (2 г/сут), наружные средства и препараты терапии сопровождения, в результате которого достигнуто значительное улучшение.

Ключевые слова: *вульгарная пузырчатка, дифференциальный диагноз, инфильтративно-нагноительная трихофития.*

ИНФОРМАЦИЯ ОБ АВТОРАХ:
Хамаганова И.В. — https://orcid.org/0000-0003-2942-8812
Плиева К.Т. — https://orcid.org/0000-0001-9900-317X
Воронцова И.В. — https://orcid.org/0000-0003-4005-011X
Жукова О.В. — https://orcid.org/0000-0001-5723-6573
Денисова Е.В. — https://orcid.org/0000-0002-4887-284X
Маляренко Е.Н. — https://orcid.org/0000-0002-2241-8999
Ермолаева С.В. — https://orcid.org/0000-0003-2116-8120
Автор, ответственный за переписку: Хамаганова И.В. — e-mail: irina.khamaganova@gmail.com

КАК ЦИТИРОВАТЬ:
Хамаганова И.В., Плиева К.Т., Воронцова И.В., Жукова О.В., Денисова Е.В., Маляренко Е.Н., Ермолаева С.В. Вульгарная пузырчатка, имитирующая инфильтративно-нагноительную трихофитию. *Клиническая дерматология и венерология*. 2022;21(3):312–316. https://doi.org/10.17116/klinderma202221031312

Pemphigus vulgaris mimicking infiltrative and suppurative trichophytosis

© I.V. KHAMAGANOVA[1], K.T. PLIEVA[2], I.V. VORONTSOVA[2], O.V. ZHUKOVA[2, 3], E.V. DENISOVA[2], E.N. MALYARENKO[2], S.V. ERMOLAEVA[1]

[1]The Russian National Research Medical University named after N.I. Pirogov, Moscow, Russia;
[2]Moscow Scientific and Practical Center of Dermatovenerology and Cosmetology, Moscow, Russia;
[3]Peoples' Friendship University of Russia, Moscow, Russia

ABSTRACT

The clinical presentation of autoimmune pemphigus may share some symptoms with various diseases. Differential diagnosis of pemphigus vulgaris includes paraneoplastic pemphigus, erythema multiforme exudative, aphthous stomatitis, acute herpetic stomatitis, squamous lichen planus, bullous pemphigoid, linear IgA bullous dermatosis, dermatitis herpetiformis, Gougerot—Haley—Haley disease, Darier disease, Grover's disease. We present a clinical case of pemphigus vulgaris mimicking infiltrative and suppurative trichophytosis in a 46-year-old patient. According to the past medical history, for the last six months, the patient had painful rashes on the scalp, for which he applied aniline dyes himself. Due to the lack of efficacy, he visited a dermatovenerologist in a private clinic, diagnosed with infiltrative and suppurative trichophytosis, and treated with oral terbinafine and topical antimycotic agents. Since there was no effect of treatment and the rash spread to the torso and extremities, the patient applied to the Moscow Research Center for Dermatovenerology and Cosmetology, from which he was referred

for hospitalization to the affiliate of the Moscow Research Center for Dermatovenerology and Cosmetology «V.G. Korolenko Clinic». On admission, rashes were on the scalp, nasal passages, oral mucous membranes, skin of the chest, abdomen, and back. After examination, a diagnosis of pemphigus vulgaris was made. The patient was treated with methylprednisolone (96 mg/day), azathioprine (100 mg/day), ceftriaxone (2 g/day), topical agents, and supportive therapies, which resulted in significant improvement.

Keywords: *pemphigus vulgaris, differential diagnosis, infiltrative and suppurative trichophytosis.*

INFORMATION ABOUT THE AUTHORS:
Khamaganova I.V. — https://orcid.org/0000-0003-2942-8812
Plieva K.T. — https://orcid.org/0000-0001-9900-317X
Vorontsova I.V. — https://orcid.org/0000-0003-4005-011X
Zhukova O.V. — https://orcid.org/0000-0001-5723-6573
Denisova E.V. — https://orcid.org/0000-0002-4887-284X
Malyarenko E.N. — https://orcid.org/0000-0002-2241-8999
Ermolaeva S.V. — https://orcid.org/0000-0003-2116-8120
Corresponding author: Khamaganova I.V. — e-mail: irina.khamaganova@gmail.com

TO CITE THIS ARTICLE:
Khamaganova IV, Plieva KT, Vorontsova IV, Zhukova OV, Denisova EV, Malyarenko EN, Ermolaeva SV. Pemphigus vulgaris mimicking infiltrative and suppurative trichophytosis. *Russian Journal of Clinical Dermatology and Venereology = Klinicheskaya dermatologiya i venerologiya*. 2022;21(3):312–316. (In Russ.). https://doi.org/10.17116/klinderma202221031312

Согласно современным представлениям, аутоиммунная пузырчатка относится к редко встречаемым аутоиммунным заболеваниям с буллезными высыпаниями на коже и слизистых оболочках. Клинические проявления обусловлены продукцией аутоантител преимущественно класса IgG к различным протеинам десмосом (десмоглеинов), что приводит к акантолизу и, соответственно, к образованию пузырей, пузырьков, эрозий на коже и/или слизистых оболочках. Наиболее часто встречается вульгарная пузырчатка — примерно 70% наблюдений [1]. Не вызывает сомнений важная роль в патогенезе заболевания генетических и иммунологических факторов. Клинические проявления вульгарной пузырчатки могут иметь определенное сходство с паранеопластической пузырчаткой, многоформной экссудативной эритемой, афтозным стоматитом, острым герпетическим стоматитом, красным плоским лишаем, буллезным пемфигоидом, линейным IgA-буллезным дерматозом, герпетиформным дерматитом Дюринга, болезнью Гужеро—Хейли—Хейли, болезнью Дарье, болезнью Гровера [1–6]. Описан случай красного волосяного лишая, сопровождавшегося фолликулярным акантолизом, имевшим сходство с вульгарной пузырчаткой [7]. Описан также клинический случай вульгарной пузырчатки, когда пациенту разные специалисты ставили диагнозы: «обострение хронического фарингита», «афтозный стоматит», «лакунарная ангина», «кандидозный стоматит», «химический ожог слизистой оболочки полости рта», «химический ожог пищевода», «красный плоский лишай слизистой оболочки полости рта», «многоформная экссудативная эритема» [8].

Высыпания на волосистой части головы при вульгарной пузырчатке тоже могут сопровождаться трудностями в постановке диагноза.

Представляем собственное клиническое наблюдение.

Пациент, 46 лет, уроженец Узбекистана, госпитализирован в филиал МНПЦДК «Клиника им. В.Г. Короленко» с жалобами на наличие болезненных высыпаний на волосистой части головы, в носовых ходах, на слизистой оболочке полости рта, туловище и конечностях.

Анамнез заболевания. Около 6 мес назад появились высыпания на волосистой части головы, по поводу которых больной к врачу не обращался, но самостоятельно применял анилиновые красители. В связи с отсутствием эффекта обратился к дерматовенерологу в частную клинику, где был поставлен диагноз: «Инфильтративно-нагноительная трихофития», назначен внутрь препарат тербинафин, а также наружные антимикотические средства. Так как эффект от назначенного лечения отсутствовал, пациент обратился в один из филиалов МНПЦДК, из которого был направлен на госпитализацию в филиал МНПЦДК «Клиника им. В.Г. Короленко».

Анамнез жизни. Наследственность не отягощена, непереносимость лекарственных средств отрицает, вредных привычек нет. За последние 6 мес за пределы Российской Федерации не выезжал. Контактов с инфекционными больными в течение 21 дня не имел. Туберкулез, сифилис, злокачественные новообразования, психические заболевания отрицает.

При осмотре: патологический процесс на коже и слизистых оболочках имеет распространенный характер — высыпания располагаются на волосистой части головы **б (см. рис.)**, в носовых ходах, на слизистых оболочках полости рта **а (см. рис.)**, коже груди, живота **в (см. рис.)** спины **г (см. рис.)** и представлены множественными эрозиями, частично покры-



а/a

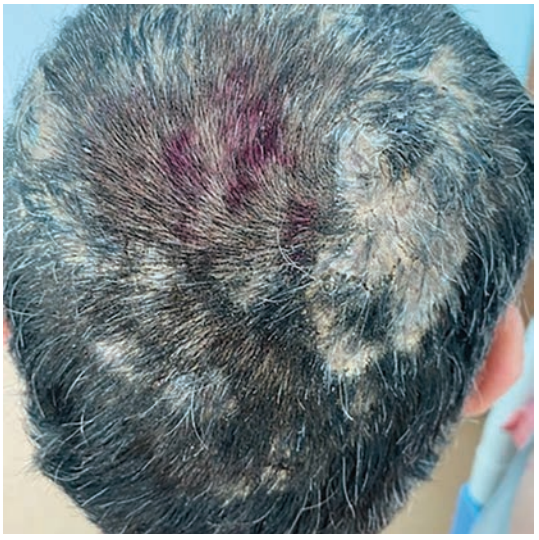

б/b



в/c



г/d

Клиническая картина очагов поражения на красной кайме губ и в носовых ходах (а), волосистой части головы (б), груди и животе (в), спине (г).

Clinical presentation of lesions on the red fringe of the lips and nasal passages (a), scalp (b), chest and abdomen (c), and back (d).

тыми корками. Часть корок отторглась, на их месте наблюдаются активно эпителизирующиеся эрозии. Симптом Никольского положительный.

Обследование. Показатели общего анализа крови, биохимического анализа крови, общего анализа мочи без патологических изменений. В мазках-отпечатках, полученных со дна эрозий, обнаружены акантолитические клетки. Исследование уровня циркулирующих антител: антитела к базальной мембране IgG менее 10 (норма менее 10), антитела к десмосомам кожи IgG титр 320 (норма менее 10), антитела к тканевой трансглутаминазе IgG менее 0,6 (норма 0–7), антитела к тканевой трансглутаминазе IgA менее 0,20 (норма 0–7).

При исследовании мазков со слизистой оболочки носоглотки методом ПЦР РНК коронавирусов 229E, OC43, NL63, HKUI (Human Coronavirus) не найдено. Микрореакция на сифилис, исследования на ВИЧ, гепатиты отрицательные.

Прижизненное патологоанатомическое исследование биопсийного материала от 09.04.21: фрагмент кожи без подкожной жировой клетчатки. Поверхность дермы выстлана несколькими рядами кератиноцитов с признаками надбазального акантолиза, покрышка пузыря отсутствует. Признаки акантолиза отмечены также в эпителиальной выстилке воронки волосяного фолликула. Вокруг сосудов поверхностного сплетения небольшая лимфогистиоцитарная

инфильтрация, в просветах сосудов присутствуют лейкоцитарные стазы. Заключение: патологические изменения соответствуют акантолитической пузырчатке.

УЗИ органов брюшной полости: признаки умеренных диффузно-однородных изменений печени и поджелудочной железы.

На основании клинической картины и результатов обследования установлен диагноз: «Вульгарная пузырчатка» (код по МКБ: L10.0 Пузырчатка обыкновенная).

Пациенту назначено следующее лечение: метилпреднизолон (таблетки 4 мг) по 24 таблетки (96 мг) в сутки (в 9.00 14 таблеток, в 11.00 6 таблеток, в 13.00 4 таблетки), азатиоприн (таблетки 50 мг) по 1 таблетке 2 раза в сутки, цефтриаксон (флакон 1 г) по 1 г внутримышечно 2 раза в сутки в течение 7 дней, глицирризиновая кислота + фосфолипиды (капсулы 65 мг + 300 мг) по 1 капсуле 3 раза в сутки, гесперидин + диосмин (таблетки 50 мг + 450 мг) по 1 таблетке 2 раза в сутки, ацетилсалициловая кислота (таблетки 100 мг) по 1 таблетке 1 раз в сутки, калия аспарагинат + магния аспарагинат по 2 таблетки 3 раза в сутки, надропарин кальция по 5700 анти-ХА МЕ подкожно 1 раз в сутки в течение 5 дней, омепразол (капсулы 20 мг) по 1 капсуле 2 раза в сутки, панкреатин (таблетки 25 ЕД) по 1 таблетке 2 раза в сутки, лактулоза (667 мг/мл флакон 500 мл) по 25 мл 1 раз в сутки вечером в течение 14 дней, метилтиониния хлорид (1% флакон 25 мл) наружно 1 раз в сутки, натрия тетраборат (20% флакон 30 г) наружно 3 раза в сутки.

Назначен оксикорт аэрозоль для наружного применения 55 мл, 2 раза в сутки, утром и вечером. На очаги поражения метиленовый синий раствор для наружного применения 1% 25 мл 1 раз в сутки.

Через 5 дней после начала терапии часть корок на коже отторглась, эрозии активно эпителизировались (симптом Никольского отрицательный). В носовых ходах, на слизистой оболочке ротовой полости сохранялось несколько эрозий, размеры которых стали меньше.

Особенность данного случая заключается в том, что при первом обращении пациента к дерматовенерологу был поставлен диагноз: «Инфильтративно-нагноительная трихофития», не подтвержденный ни микроскопическими, ни культуральными методами исследования.

Хорошо известно, что данная разновидность грибкового поражения может передаваться от больных животных и человека. В начале заболевания характерно появление эритематозно-сквамозных розовато-красных высыпаний с четкими границами. Образующийся периферический валик состоит из фолликулярных папул, мелких везикул, ссыхающихся в корочки. Постепенно очаги увеличиваются в размерах из-за периферического роста, усиливаются воспалительные явления. Отличительным признаком инфильтративно-нагноительной трихофитии является симптом «медовые соты» (cerion celsii). Диагноз подтверждается микроскопически и культурально [9–14]. В клинической практике могут наблюдаться ошибки в диагностике трихофитии [15]. В отличие от вульгарной пузырчатки симптом Никольского при инфильтративно-нагноительной трихофитии отрицательный, акантолитические клетки не выявляются.

Следует отметить, что в представленном клиническом наблюдении не были соблюдены клинические рекомендации по обследованию пациентов с подозрением на инфильтративно-нагноительную трихофитию. Врачебная ошибка привела, с одной стороны, к задержке диагностики такого летального заболевания, как вульгарная пузырчатка, с другой, — к необоснованному назначению системного и топических антимикотиков.

Авторы заявляют об отсутствии конфликта интересов.
The authors declare no conflict of interest.

ЛИТЕРАТУРА/REFERENCES

1. Porro AM, Seque CA, Ferreira MCC, Enokihara MMSES. Pemphigus vulgaris. *An Bras Dermatol*. 2019;94(3):264-278. PMID: 31365654; PMCID: PMC6668932. https://doi.org/10.1590/abd1806-4841.20199011
2. Buonavoglia A, Leone P, Dammacco R, Di Lernia G, Petruzzi M, Bonamonte D, Vacca A, Racanelli V, Dammacco F. Pemphigus and mucous membrane pemphigoid: An update from diagnosis to therapy. *Autoimmun Rev*. 2019;18(4):349-358. Epub 2019 Feb 7. PMID: 30738958. https://doi.org/10.1016/j.autrev.2019.02.005
3. Melchionda V, Harman KE. Pemphigus vulgaris and pemphigus foliaceus: an overview of the clinical presentation, investigations and management. *Clin Exp Dermatol*. 2019;44(7):740-746. Epub 2019 Aug 4. PMID: 31378971. https://doi.org/10.1111/ced.14041
4. Paolino G, Didona D, Magliulo G, Iannella G, Didona B, Mercuri SR, Moliterni E, Donati M, Ciofalo A, Granata G, Ranuzzi P, Falasca V, Calvieri S. Paraneoplastic Pemphigus: Insight into the Autoimmune Pathogenesis, Clinical Features and Therapy. *Int J Mol Sci*. 2017;18(12):2532. PMID: 29186863; PMCID: PMC5751135. https://doi.org/10.3390/ijms18122532
5. Rashid H, Lamberts A, Diercks GFH, Pas HH, Meijer JM, Bolling MC, Horváth B. Oral Lesions in Autoimmune Bullous Diseases: An Overview of Clinical Characteristics and Diagnostic Algorithm. *Am J Clin Dermatol*. 2019;20(6):847-861. PMID: 31313078; PMCID: PMC6872602. https://doi.org/10.1007/s40257-019-00461-7
6. Yang A, Xuan R, Melbourne W, Tran K, Murrell DF. Validation of the BIOCHIP test for the diagnosis of bullous pemphigoid, pemphigus vulgaris and pemphigus foliaceus. *J Eur Acad Dermatol Venereol*. 2020;34(1):153-160. Epub 2019 Jul 30. PMID: 31260565. https://doi.org/10.1111/jdv.15770
7. Lilo MT, Yan S, Chapman MS, Linos K. Pityriasis Rubra Pilaris With Extensive Follicular Acantholysis Resembling Pemphigus Vulgaris: A Case Report. *Am J Dermatopathol*. 2019;41(1):37-39. PMID: 30045068. https://doi.org/10.1097/DAD.0000000000001222

8. Хамаганова И.В., Маляренко Е.Н., Денисова Е.В., Воронцова И.В., Плиева К.Т. Ошибка в диагностике вульгарной пузырчатки: клинический случай. *Российский журнал кожных и венерических болезней*. 2017;20(1):30-33.
Khamaganova IV, Malyarenko EN, Denisova EV, Vorontsova I. Plieva KT. Mistakes of diagnostics in pemphigus vulgaris case report *Russian Journal of Skin and Venereal Diseases*. 2017;20(1):30-33. (In Russ.).
https://doi.org/10.18821/1560-9588-2017-20-1-30-33

9. Gruzieva TS, Korolenko VV, Inshakova HV. Actual problems jf dermatovemerological service development :opinion of service providers opinion of service providers. *Wiad Lek*. 2020;73(11):2358-2363. PMID: 33454668.

10. Kash N, Ginter-Hanselmayer G, Cerroni L. Cutaneous mycotic infections with pseudolymphomatous infiltrates. *Am J Dermatopathol*. 2010;32(5):514-517. PMID: 20442640.
https://doi.org/10.1097/DAD.0b013e3181c52b79

11. Хамаганова И.В., Новожилова О.Л.,Беличков А.Н. Эпидемиология трихофитии в Москве. *Клиническая дерматология и венерология*. 2017;16(1):4-9.
Khamaganova IV, Novozhilova OL, Belichkov AN. Epidemiology of trichophytosis in Moscow. *Russian Journal of Clinical Dermatology and Venereology = Klinichaskaya dermatologiya i venerologiya*. 2017;16(1):4-9. (In Russ.).
https://doi.org/10.17116/klinderma20171614-9

12. Антонова С.Б., Уфимцева М.А., Голубкова А.А., Косова А.А. Риск-ориентированный подход к профилактике дерматомикозов в современных условиях (по материалам обследования пациентов г. Екатеринбурга). *Проблемы медицинской микологии*. 2020;22(2):32-36.
Antonova SB, Ufimtseva MA, Golubkova AA, Kosova AA. Risk-oriented approach to the prevention of skin mycoses in modern conditions (based on the materials of the examination of patients in Ekaterinburg city). *Problems in medical mycology*. 2020;22(2):32-36. (In Russ.).
https://doi.org/10.24412/1999-6780-2020-2-32-36

13. Хисматуллина З.Р., Альхашаш Субхи М.С., Мустафина Г.Р. Оценка эффективности использования глюкозаминмурамилдипептида в комплексной терапии инфильтративно-нагноительной трихофитии волосистой части головы. *Проблемы медицинской микологии*. 2020;22(4):24-28.
Khismatulina ZR, Alkhash Suhi MS, Mustafina GR. Evaluation of the effextiveness of glucosaminylmuramyldipeptide using in in the complex treatment of infiltrative-supparative trichophytosis of the scalp. *Problems in medical mycology*. 2020;22(4):24-28. (In Russ.).

14. Хисматуллина З.Р., Альхашаш Субхи М.С., Мустафина Г.Р. Применение ликопида при инфильтративно- нагноительной трихофитии волосистой части головы. *Современные проблемы науки и образования*. 2021;1:67.
Khismatulina ZR, Alkhash Suhi MS, Mustafina GR. The use of likopid in infiltrative suppuration trichophytosis of the scalp. *Modern problems of science and education*. 2021;1:67. (In Russ.).
https://doi.org/10.17513/spno.30400

15. Заторская Н.Ф., Проскурина М.И., Гребенюк В.Н., Маркова М.Н., Бобров М.А., Жукова О.В. Ошибки диагностики трихофитии у детей. *Клиническая дерматология и венерология*. 2021;20(1):98-103.
Zatorskaya NF, Proskurina MI, Grebenyuk VN, Markova MN, Bobrov MA, Zhukova OV. Diagnostic mistakes in dermatomycoses in children. *Russian Journal of Clinical Dermatology and Venereology = Klinichaskaya dermatologiya i venerologiya*. 2021;20(1):98-103. (In Russ.).
https://doi.org/10.17116/klinderma20212001198

Поступила в редакцию 12.05.2021
Received 12.05.2021
Принята к печати 22.04.2022
Accepted 22.04.2022