Клиническая дерматология и венерология
2021, Т. 20, № 2, с. 50-58
https://doi.org/10.17116/klinderma20212002150

Russian Journal of Clinical Dermatology and Venereology =
Klinicheskaya dermatologiya i venerologiya 2021, Vol. 20, No. 2, pp. 50-58
https://doi.org/10.17116/klinderma20212002150

Невус Спитц: обзор литературы и клинические случаи из практики

© Ю.Ю. СЕРГЕЕВ[1, 2], В.В. МОРДОВЦЕВА[1, 3], О.Б. ТАМРАЗОВА[4], В.Ю. СЕРГЕЕВ[1, 2], В.Г. НИКИТАЕВ[5], А.Н. ПРОНИЧЕВ[5]

[1]Региональная общественная организация содействия развитию дерматоскопии и оптической диагностики кожи, Москва, Россия;
[2]ФГБУ ДПО «Центральная государственная медицинская академия» Управления делами Президента Российской Федерации, Москва, Россия;
[3]ФГБОУ «Московский государственный университет пищевых производств» Минобрнауки России, Москва, Россия;
[4]ФГАОУ ВО «Российский университет дружбы народов» Минобрнауки России, Москва, Россия;
[5]ФГАОУ ВО «Национальный исследовательский ядерный университет «МИФИ» Минобрнауки России, Москва, Россия

РЕЗЮМЕ

Невус Спитц (ювенильная меланома) — редкая разновидность меланоцитарных невусов, имитирующая меланому кожи по клиническим и гистологическим проявлениям. В статье обсуждаются вопросы диагностики и тактики ведения спитцоидных образований, приводится анализ 27 случаев из собственной практики. Частота выявления невуса Спитц на смешанном дерматологическом приеме составила 1,8%. Возраст большинства пациентов не превышал 18 лет, средний составил 14,7±14,5 года. Наиболее частой локализацией для невуса Спитц оказалась кожа конечностей. При дерматоскопическом осмотре глобулярную модель строения выявили в 40,8% случаев, сосудистую — в 22,2%, гомогенную и радиальную лучистость — в 18,5% каждую. Существующие дерматоскопические алгоритмы оценки меланоцитарных образований, включая компьютерный анализ при помощи искусственной нейронной сети, оказались малоэффективными в определении правильной лечебной тактики. Результаты совместного использования дерматоскопического правила ABCD и алгоритма Moleanalyzer Pro совпали с рекомендацией врача в 38,5% случаев. Только 50% пациентов явились на контрольный осмотр для проведения динамического наблюдения за невусом Спитц. Случаи, в которых рекомендовано хирургическое лечение, статистически значимо отличались по возрасту пациентов и размеру образования от этих показателей у пациентов группы наблюдения (p<0,05).

Ключевые слова: *невус Спитц, ювенильная меланома, атипичный невус Спитц, дерматоскопия, искусственный интеллект.*

ИНФОРМАЦИЯ ОБ АВТОРАХ:
Сергеев Ю.Ю. — https://orcid.org/0000-0002-4193-1579
Мордовцева В.В. — https://orcid.org/0000-0002-6396-2720
Тамразова О.Б. — https://orcid.org/0000-0003-3261-6718
Сергеев В.Ю. — https://orcid.org/0000-0001-8487-137X
Никитаев В.Г. — https://orcid.org/0000-0002-4349-3023
Проничев А.Н. — https://orcid.org/0000-0003-0443-8504
Автор, ответственный за переписку: Сергеев Ю.Ю. — e-mail: tosergeev@gmail.com

КАК ЦИТИРОВАТЬ:
Сергеев Ю.Ю., Мордовцева В.В., Тамразова О.Б., Сергеев В.Ю., Никитаев В.Г., Проничев А.Н. Невус Спитц: обзор литературы и клинические случаи из практики. *Клиническая дерматология и венерология.* 2021;20(2):50–58.
https://doi.org/10.17116/klinderma20212002150

Nevus Spitz: a review of the literature and clinical cases from practice

© Y.Y. SERGEEV[1, 2], V.V. MORDOVTSEVA[1, 3], O.B. TAMRAZOVA[4], V.Y. SERGEEV[1, 2], V.G. NIKITAEV[5], A.N. PRONICHEV[5]

[1]Society for Dermatoscopy and Optical Diagnosis of Skin. Moscow, Russia;
[2]Central State Medical Academy of Department of Presidential Affairs, Moscow, Russia;
[3]Moscow State University of Food Production. Moscow, Russia;
[4]Peoples' Friendship University of Russia, Moscow, Russia;
[5]National Research Nuclear University MEPhI (Moscow Engineering Physics Institute), Moscow, Russia

ABSTRACT

Nevus Spitz (juvenile melanoma) is a rare type of melanocytic nevi that mimics skin melanoma by clinical and histological manifestations. The article discusses the issues of diagnostics and tactics of management of spitcoid formations, an analysis of 27 cases from our own practice. The detection rate of Spitz nevus with mixed dermatological admission was 1.8%. The age of the majority of patients did not exceed 18 years; the average was 14.7±14.5 years. The most common site for Spitz's nevus was the skin of the extremities. Dermatoscopic examination revealed a globular model of the structure in 40.8% of cases, a vascular model — in 22.2%, homogeneous and radial radiance — in 18.5% each. Existing dermatoscopic algorithms for evaluating melanocytic formations including computer analysis using an artificial neural network turned out to be ineffective in determining the correct treatment tactics. The results of the combined use of the ABCD dermatoscopic rule and the Moleanalyzer Pro algorithm coincided with the doctor's recommendation in 38.5% of cases. Only 50% of patients appeared for a follow-up examination for dynamic observation of the Spitz nevus. The cases in which surgical treatment was recommended were statistically different in the patient's age and the size of the formation from these indicators in the patients of the observation group (p<0.05).

Keywords: *nevus Spitz, juvenile melanoma, atypical nevus Spitz, dermatoscopy, artificial intelligence.*

INFORMATION ABOUT THE AUTHORS:
Sergeev Y.Y. — https://orcid.org/0000-0002-4193-1579
Mordovtseva V.V. — https://orcid.org/0000-0002-6396-2720
Tamrazova O.B. — https://orcid.org/0000-0003-3261-6718
Sergeev V.Y. — https://orcid.org/0000-0001-8487-137X
Nikitaev V.G. — https://orcid.org/0000-0002-4349-3023
Pronichev A.N. — https://orcid.org/0000-0003-0443-8504
Corresponding author: Sergeev Y.Y. — e-mail: tosergeev@gmail.com

TO CITE THIS ARTICLE:
Sergeev YY, Mordovtseva VV, Tamrazova OB, Sergeev VY, Nikitaev VG, Pronichev AN. Nevus Spitz: a review of the literature and clinical cases from practice. *Russian Journal of Clinical Dermatology and Venereology = Klinicheskaya dermatologiya i venerologiya*. 2021;20(2):50–58. (In Russ.). https://doi.org/10.17116/klinderma20212002150

Невус Спитц — редкая разновидность меланоцитарных невусов с особыми клинико-гистологическими проявлениями, может возникать в детском возрасте. Первое сообщение, описывающее быстроразвивающуюся меланоцитарную опухоль на носу у 8-месячного мальчика, опубликовано известными французскими дерматологами J. Darier и A. Civatte в начале XX века. Авторы отметили необычную гистологическую картину, сходную с меланомой кожи, и не смогли однозначно оценить возможный злокачественный потенциал опухоли [1]. В последующих публикациях показано доброкачественное течение подобных образований у детей и предложен термин «ювенильной (препубертатной) меланомы», отличающейся от «обычной» опухоли благоприятным прогнозом [2]. Существенный вклад в описание данной нозологии и проведение дифференциальной диагностики с меланомой внесла патоморфолог S. Spitz, в память о которой невус получил свое название [3]. Вскоре начали появляться отдельные сообщения о развитии метастатического поражения и летального исхода у пациентов разного возраста с диагностированным невусом Спитц. Описаны случаи подобных образований с вариабельными гистологическими проявлениями и более выраженной структурной или цитологической атипией [4]. Это привело к дополнительному выделению таких нозологий, как атипичный невус Спитц и меланома с чертами невуса Спитц [5]. Изучение группы образований со спитцоидными характеристиками сегодня представляет большой интерес, поскольку установление точного диагноза является непростой задачей, а диагностические ошибки приводят к выбору неверной лечебной тактики и ухудшению прогноза для жизни пациента.

Клинически типичный невус Спитц представлен бессимптомным единичным плоским или полушаровидным образованием с четкими границами [6]. По характеру окрашивания выделяют «классический» беспигментный невус розового цвета **(рис. 1)** и пигментированные разновидности. Возможная цветовая гамма варьирует от светло-коричневого до черного цвета, причем в некоторых случаях невус Спитц может быть окрашен неравномерно **(рис. 2)** [7]. Интенсивно окрашенные образования



Рис. 1. **Беспигментная разновидность невуса Спитц с явлениями клинической атипии — поверхность образования изъязвлена.**

Fig. 1. **A non-pigmented variety of Spitz nevus with symptoms of clinical atypia — the surface of the formation is ulcerated.**



Рис. 2. **Пигментированная разновидность невуса Спитц с неоднородным характером окрашивания и незначительным гиперкератозом на поверхности.**

Fig. 2. **A pigmented variety of Spitz nevus with an uneven coloration and slight hyperkeratosis on the surface.**



Рис. 3. **Невус Рида с интенсивным и неравномерным характером окрашивания.**
Отмечается неправильная форма образования.

Fig. 3. **Reed's nevus with intense and uneven coloration.**
The wrong form of the formation is noted.

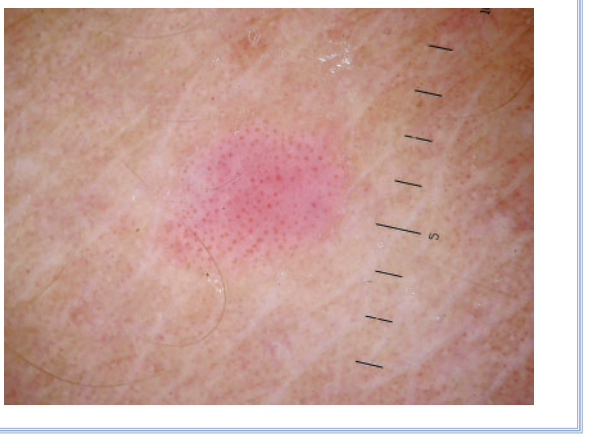

Рис. 4. **Сосудистая модель строения невуса Спитц.**
Отмечается равномерное распредение округлых телеангиэктазий в виде точек и клубочков по всей площади образования.

Fig. 4. **Vascular model of the Spitz nevus structure.**
There is a uniform distribution of rounded telangiectasias in the form of dots and glomeruli throughout the entire area of formation.



Рис. 5. **Гомогенная (бесструктурная) модель строения невуса Рида, представленного на рис. 3.**
По периферии образования отмечается формирование рисунка пигментной сети.

Fig. 5. **A homogeneous (structureless) model of the structure of Reed's nevus, shown in Fig. 3.**
On the periphery of the formation the pattern of the pigment network is noted.

черного цвета ряд авторов выделяют в отдельную, схожую по клинико-гистологическим характеристикам нозологию — невус Рида **(рис. 3)** [8]. Типичной локализацией является кожа лица, шеи и конечностей, хотя возможно расположение и на других участках кожного покрова [9]. Поверхность образования в большинстве случаев гладкая, реже гиперкератотическая или бородавчатая. Отличительными особенностями данного невуса являются быстрый рост в течение 2–3 мес и небольшой размер, редко превышающий 6–8 мм. Невус Спитц может появиться в любом возрасте, однако 32,8–75% случаев приходятся на возраст до 20 лет [10, 11]. В редких случаях невус Спитц проявляется множественными образованиями или развивается в пределах врожденного меланоцитарного невуса [12, 13].

Для более точной клинической оценки меланоцитарных образований и проведения дифференциальной диагностики с меланомой кожи используется метод неинвазивной диагностики — дерматоскопия [14]. Известные варианты дерматоскопической картины невуса Спитц представлены в **табл. 1** и на **рис. 4**–**7**. Чаще всего встречается радиальная лучистость, глобулярная и сосудистая модели строения [15]. Важно подчеркнуть возможное наличие в невусе Спитц непривычных для меланоцитарных невусов оттенков серого и синего цветов. Сложность дерматоскопической диагностики обусловливается описанными случаями меланомы кожи со спитцоидными проявлениями, имитирующими пигментную и беспигментную разновидности невуса Спитц [16, 17].

К клинико-дерматоскопическим признакам атипии невуса Спитц относят узловой морфологический элемент образования или его крупный размер (>1 см), наличие изъязвления, атипичную дерматоскопическую модель строения, выраженный сосудистый полиморфизм, бело-голубое окрашивание и негативную сеть [18].

При гистологическом исследовании классический невус Спитц имеет полушаровидный силуэт и чаще всего является пограничным (внутриэпидермальным) или смешанным (эпидермо-дермальным) образованием. В утолщенном эпидермисе невомеланоциты имеют крупные размеры, вытянутую или эпителиоидную форму, формируют вертикально ориентированные гнезда, отделенные от кератиноцитов светлыми щелями — ретракционными артефактами **(рис. 8)**. Ядра меланоцитов могут быть умеренно полиморфными, с заметными центрально расположенными эозинофильными ядрышками. Дермальный компонент

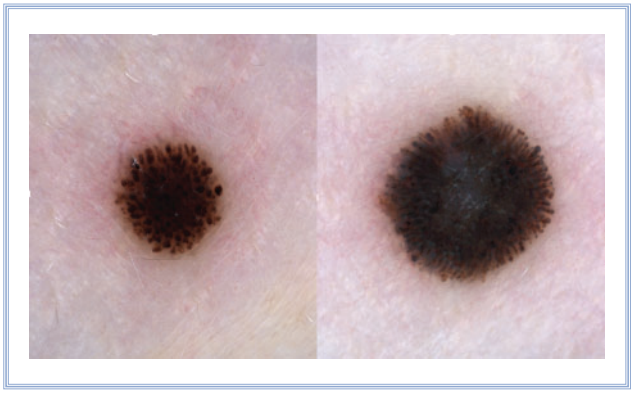

Рис. 6. **Постепенная трансформация глобулярной модели строения в радиальную лучистость с формированием бело-голубого окрашивания в центральной части образования.**
Период наблюдения 21 мес.

Fig. 6. **Gradual transformation of the globular structure model into radial radiance with the formation of a blue-white coloration in the central part of the formation.**
Follow-up period is 21 months.

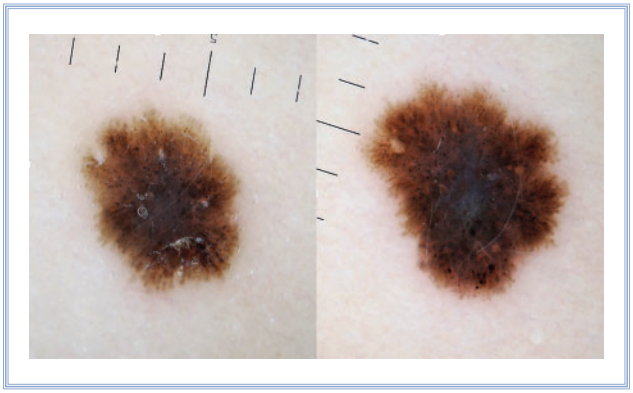

Рис. 7. **Активный рост невуса Спитц с моделью строения по типу радиальной лучистости, сопровождающийся изменением формы и окрашивания образования, формированием бело-голубого окрашивания в центральной части.**
Период наблюдения 3,5 мес.

Fig. 7. **Active growth of the Spitz nevus with a structure model according to the type of radial radiation accompanied by a change in the shape and coloration of the pathological site; the formation of a blue-white coloration in the central part.**
Follow-up period is 3.5 months.

Таблица 1. **Дерматоскопические варианты строения невуса Спитц**

Table 1. **Dermatoscopic variants of the Spitz nevus structure**

Модель строения	Описание
Радиальная лучистость	Периферическая часть всего образования представлена вытянутыми линейными структурами с незначительным утолщением на свободном конце (псевдоподии). В центральной части отмечается бесструктурное окрашивание черного или серо-синего цвета
Сосудистая	По площади всего образования отмечается равномерное распределение мелкокалиберных телеангиэктазий (в виде точек, шпилек или клубочков) и пересекающихся линий белого цвета (негативная сеть). Возможно наличие незначительного глобулярного рисунка коричневого цвета
Глобулярная	Площадь всего образования или его периферическая часть представлена округлыми структурами коричневого и черного цветов, располагающимися на некотором удалении друг от друга. Возможно определение негативной сети в центральной части образования, отдельных телеангиэктазий
Гомогенная (бесструктурная)	Площадь всего образования представлена диффузным окрашиванием темно-коричневого или черного цвета, причем в центральной части возможно наличие оттенков серо-синего цвета. В редких случаях по периферии образования отмечается рисунок тонких пересекающихся линий (пигментная сеть)
Ретикулярная	Площадь всего образования представлена однородным рисунком пигментной сети. Вариантом данной модели строения является рисунок «поверхностной черной пигментной сети», проявляющийся утолщенными, темными линиями пигментной сети, располагающимися на фоне диффузного серо-синего окрашивания
Атипичная (мульти-компонентная)	Асимметричное по окрашиванию и распределению структур образование, проявляющееся одновременным наличием 3 отдельных дерматоскопических структур и более или сочетанием нескольких моделей строения

может быть представлен небольшими скоплениями эпителиоидных клеток, располагающихся между волокнами коллагена, или пучками и тяжами веретеновидных клеток. Характерны обнаружение гнезд невуса в эпителии придатков кожи, периневральный рост образования и феномен созревания, проявляющийся уменьшением размеров клеток и их ядер в дермальном компоненте снаружи вглубь. Возможно обнаружение эозинофильных гиалиновых телец Камино, представляющих собой материал базальных мембран, педжетоидного роста отдельных клеток или целых гнезд и митотической активности в эпидермальном и поверхностном дермальном компоненте невуса Спитц [19, 20]. В зависимости от особенностей роста образования и реакции стромы дополнительно выделяют варианты невуса Спитц, приведенные в **табл. 2**. К гистологическим признакам атипии, при наличии которых требуется проведение дифференциальной диагностики с меланомой, относят крупный размер образования, выраженный полиморфизм ядер и ядрышек, отсутствие созревания, солидное строение дермального компонента, изъязвление, множественные глубокие и атипичные митозы [21].

При иммуногистохимическом исследовании в невусах Спитц с неодинаковой частотой и обычно зонально экспрессируются маркеры cyclin D1, p53, HMB-45. Индекс пролиферации Ki-67 не должен превышать 15%, обычно отмечается ядерная и ци-

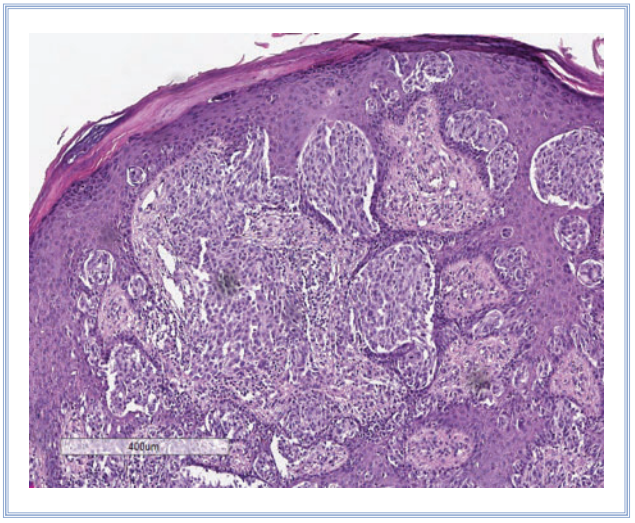

Рис. 8. **Типичная гистологическая картина невуса Спитц. Отмечается наличие гнездных скоплений из крупных меланоцитов, отделенных от окружающей ткани ретракционными артефактами.**
Обращают на себя внимание гиперплазия эпидермиса и педжетоидный рост.

Fig. 8. **Typical histological picture of Spitz nevus. The presence of nesting clusters of large melanocytes, separated from the surrounding tissue by retraction artifacts, is noted.**
Hyperplasia of the epidermis and pagetoid growth are noteworthy.

топлазматическая экспрессия белка *p*16 в дермальном компоненте [22]. На молекулярно-генетическом уровне в невусах Спитц наиболее часто выявляются мутации онкогена *HRAS* и крайне редко — мутации *BRAF* или *NRAS* [23]. В ряде атипичных невусов Спитц возможно дополнительное выявление мутаций гена *BAP1* или транслокации (слияния) генов различных киназ [24]. Для проведения дифференциальной диагностики с меланомой кожи в сложных случаях рекомендуется метод флуоресцентной гибридизации *in situ* (FISH) с зондами myb1, CCND1, RREB1 и центромеры 6 хромосомы [25]. Увеличение количества копий 6p25 и 11q13, а также гомозиготная утрата 9p21 ассоциированы с более агрессивным течением атипичных невусов Спитц [26].

Тактика ведения спитцоидных образований зависит от клинических проявлений конкретного пигментного образования и возраста пациента. Проведенный в 2002 г. опрос 997 дерматологов США показал, что подавляющее большинство (93%) врачей рекомендуют проведение диагностической биопсии при выявлении невуса Спитц [27]. В похожем исследовании наблюдение за предполагаемым невусом Спитц у детей 7 лет рекомендовали не более 21% врачей, а в возрасте 18 лет — только 4% [28]. По результатам анкетирования 175 детских дерматологов, динамическое наблюдение за детьми 3-летнего возраста с небольшим беспигментным невусом Спитц рекомендовали бы 49,3% врачей, за пигментированным невусом с дерматоскопической моделью строения по типу радиальной лучистости у детей 6-летнего возраста — 29,7%, за беспигментным невусом диаметром 8 мм у ребенка 16 лет — только 13% [29].

При динамическом наблюдении за невусом Спитц необходимо помнить о сохраняющейся тенденции к росту со стороны образований, имеющих дерматоскопическую модель строения по типу радиальной лучистости или с наличием периферического глобулярного компонента [30, 31]. После завершения активного роста наступает фаза стабилизации. Ее особенностью является замена дерматоскопической модели строения на гомогенную или ретикулярную [32]. Показано, что большинство образований постепенно подвергается самопроизвольной инволюции в первые 2 года от начала наблюдения [33]. Контрольные осмотры с проведением фотодокументирования проводят каждые 3–6 мес в зависимости от определяемой динамики.

Все образования с клиническими или дерматоскопическими признаками атипии, нетипичным расположением (в области волосистой части головы, гениталий, на акральных участках), а также редкие разновидности невуса Спитц (десмопластический, веррукозный и др.) подлежат полноценному хирургическому удалению [34]. Выявление атипичных признаков в процессе динамического наблюдения за спитцоидным образованием или длительное сохранение тенденции к периферическому росту рассматриваются как отрицательная динамика и показание к проведению диагностической биопсии. Дополнительным показанием к оперативному лечению может быть возраст старше 12 лет. Несмотря на низкую (2–4,3%) частоту выявления меланомы среди

Таблица 2. **Редкие гистологические варианты строения невуса Спитц**
Table 2. **Rare histological variants of the Spitz nevus structure**

Гистологический вариант	Особенности строения	Заболевания, с которыми проводят дифференциальную диагностику
Десмопластический	Выраженная фиброплазия стромы, невус располагается внутридермально и представлен преимущественно веретеноклеточными меланоцитами	Десмопластическая меланома
Гало-невус Спитц	Диффузная воспалительная реакция, среди которой клетки невуса могут быть плохо различимы	Меланома с выраженным регрессом
Педжетоидный	Невус обычно располагается поверхностно, характерен выраженный педжетоидный рост; чаще встречается у детей	Поверхностно-распространяющаяся меланома
Плексиформный	Представлен преимущественно веретеноклеточными меланоцитами, клетки в дерме собраны в пучки	Плексиформный веретеноклеточный невус; плексиформная меланома

спитцоидных образований у детей, вероятность обнаружения злокачественной опухоли у пациентов старше 12 лет оценивается в 9,2–13,3% [35, 36]. Оптимальным объемом хирургического лечения является удаление образования и подлежащих тканей с отступом 3–5 мм от видимого края опухоли. Показано, что при удалении с меньшим отступом отмечается развитие рецидива не менее чем в 20% случаев [37].

Для сопоставления данных литературы с особенностями клинической картины на современном этапе мы провели ретроспективный анализ случаев невусов Спитц из нашей практики за 2018–2019 гг. Частота выявления невуса Спитц на смешанном дерматологическом приеме с преобладанием пигментных образований в структуре обращаемости составила 1,8%, что совпадает с данными литературы об относительной редкости данной нозологии [38]. За период наблюдения выявлено 27 пациентов. Среди них женщин 63%, пациентов до 18 лет 66,7%, от 18 до 35 лет 22,2%, от 35 до 52 лет 11,1%. Средний возраст составил 14,7±14,5 года, медиана — 7. Преобладающей локализацией явилась кожа конечностей (74,1%), существенно реже невусы Спитц располагались на коже туловища (18,5%) и лица (7,4%). Дерматоскопические модели строения распределились следующим образом: глобулярная 40,8%, сосудистая 22,2%, гомогенная и радиальная лучистость по 18,5%. Подробные клинико-эпидемиологические характеристики выявленных образований приведены в **табл. 3**.

В группу «Наблюдение» включены 14 пациентов, 7 (50%) из которых явились на повторный прием. Изменение дерматоскопической модели строения наблюдалось в 4 из 5 растущих образований, что послужило показанием к удалению невусов Спитц у 2 детей и 1 взрослого **(см. рис. 6)**. В 2 случаях отмечено изменение окрашивания образований на более светлый оттенок, что позволило говорить о начале постепенной инволюции невуса Спитц.

В группу «Удаление» включено 13 пациентов. В 7 (53,8%) случаях причиной направления на удаление непосредственно после установления диагноза явился старший возраст пациентов, в 3 (23,1%) — родителей беспокоил активный рост образований у детей, в 2 (15,4%) — отмечены явления клинико-дерматоскопической атипии и в 1 (7,7%) — биопсия рекомендована из-за отягощенного по меланоме кожи семейного анамнеза. Сравнительная характеристика взятых под наблюдение и удаленных образований приведена в **табл. 4**.

Отдельный интерес представляют результаты сравнения выбранной тактики ведения с результатами существующих алгоритмов оценки дерматоскопической картины [39]. Средние значения дерматоскопического правила ABCD [40] не имели статистически значимых различий в группах сравнения, и только 3 (23,1%) образования из группы «Удаление» получили количество баллов ⩾4,8, что позволило считать эти образования предположительно злокачественными.

Учитывая появление сообщений о возможном использовании искусственного интеллекта для оценки дерматоскопических изображений [41, 42], мы дополнительно провели анализ изображений невусов Спитц при помощи искусственной нейронной сети Moleanalyzer Pro в приложении Handyscope 3 («Fotofinder Systems GmbH», Германия). Образование оценивалось как предположительно злокачественное при рассчитываемом нейросетью значении ⩾0,5. В группе «Удаление» алгоритм обозначил как злокачественные также 3 (23,1%) образования, в одном случае совпав с правилом ABCD и в 2 – отметив другие образования. Таким образом, при использовании двух алгоритмов вместе оказалось возможным определить правильную тактику ведения невуса Спитц только в 38,5% случаев.

Ни один из беспигментных невусов Спитц, включая атипичные, не вызвал предположения алгоритмов относительно меланомы кожи. Учитывая данные о случаях спитцоидных меланом с ложноотрицательными значениями правила ABCD [43] и полученные новые данные, можно сделать предварительный вывод, что рассмотренные алгоритмы не позволяют избирать правильную тактику ведения пациентов с невусами Спитц в соответствии с современными научными представлениями.

Таким образом, невус Спитц является сложным образованием как для установления клинического диагноза, так и для определения верной лечебной тактики. Необходимо помнить, что существующие методы клинической диагностики не позволяют проводить однозначную дифференциальную диагностику данных образований с меланомой кожи. Перед принятием решения о проведении наблюдения за невусом Спитц необходимо обсудить с родителями пациента возможность частых визитов и ожидаемые изменения образования. Особенность динамического наблюдения за невусами Спитц обусловлена тем, что врач при первичном осмотре не может предсказать, как быстро или насколько сильно изменятся проявления образования и появятся ли показания для хирургического лечения. Наш опыт показывает, что явления клинико-дерматоскопической атипии могут развиваться за 3,5–21 мес наблюдения **(см. рис. 6, 7)**, а примерно 50% пациентов не являются на контрольный осмотр. Этим могут объясняться частые рекомендации удаления невуса Спитц после установления клинического диагноза.

Заключение

Четкое следование существующим протоколам ведения спитцоидных образований и применение

Таблица 3. **Клинические и дерматоскопические характеристики невусов Спитц из личной практики**

Table 3. **Clinical and dermatoscopic characteristics of Spitz nevi from personal practice**

Случай, №	Возраст, годы	Пол	Локализация	Элемент сыпи	Поверхность образования	Размер, мм	Характер окрашивания, цвет	Дерматоскопия, модель строения	Тактика ведения
1	7	Ж	Тыл кисти	Папула	Гладкая	2,3×2	Равномерный, темно-коричневый	Радиальная лучистость	Наблюдение
2	44	Ж	Туловище	Бляшка	Гладкая	6,6×5,1	Равномерный, черный	Гомогенная	Удаление
3	52	Ж	Голень	Папула	С гиперкератозом	5,5×5,1	Равномерный, розовый	Сосудистая	Удаление
4	3	Ж	Лицо	Папула	Гладкая	2,3×2,1	Равномерный, темно-коричневый	Радиальная лучистость	Наблюдение
5	6	Ж	Туловище	Папула	Гладкая	2,9×2,1	Равномерный, черный	Радиальная лучистость	Наблюдение
6	2	Ж	Плечо	Множественные папулы (11)	Гладкая	1,5×4	Равномерный, розовый и светло-коричневый	Глобулярная	Наблюдение
7	7	М	Туловище	Папула	Гладкая	4,8×3,9	Усилен в центре, светло-коричневый	Глобулярная	Наблюдение
8	3	М	Область коленного сустава	Папула	Гладкая	3,9×3,2	Равномерный, светло-коричневый	Глобулярная	Наблюдение
9	10	М	Предплечье	Папула	Гладкая	3×3	Равномерный, черный	Глобулярная	Наблюдение
10	25	Ж	Голень	Папула	Гладкая	3,5×2,8	Равномерный, розовато-коричневый	Глобулярная	Наблюдение
11	6	Ж	Плечо	Пятно	Гладкая	5,4×4	Усилен в центре, темно-коричневый	Гомогенная	Удаление
12	20	Ж	Область коленного сустава	Папула	Гладкая	5×3,9	Усилен в центре, розовато-коричневый	Сосудистая	Наблюдение
13	24	Ж	Бедро	Бляшка	С гиперкератозом	7,3×6,3	Неравномерный, коричневый	Сосудистая	Удаление
14	34	Ж	Голень	Узел	Гладкая	6×5	Равномерный, розовый	Сосудистая	Удаление
15	3	М	Голень	Пятно	Гладкая	3×1,5	Неравномерный, коричневый	Глобулярная	Удаление
16	4	Ж	Туловище	Бляшка	Гладкая	8,1×5,2	Неравномерный, черный и коричневый	Гомогенная	Удаление
17	3	М	Плечо	Папула	Гладкая	4,4×3,3	Равномерный, темно-коричневый	Радиальная лучистость	Удаление
18	17	Ж	Голень	Бляшка	С изъязвлением	7,7×7	Равномерный, розовый	Сосудистая	Удаление
19	6	М	Бедро	Папула	Гладкая	2,2×2,1	Равномерный, черный	Гомогенная	Наблюдение
20	10	М	Туловище	Папула	Гладкая	4×3,4	Равномерный, черный	Глобулярная	Удаление
21	2	М	Лицо	Папула	Гладкая	3×2,7	Равномерный, коричневый	Гомогенная	Наблюдение
22	40	Ж	Бедро	Бляшка	С гиперкератозом	7,4×5	Равномерный, розовато-коричневый	Глобулярная	Удаление
23	29	Ж	Область коленного сустава	Папула	Гладкая	4,1×3,4	Равномерный, розовый	Сосудистая	Удаление
24	3	М	Ягодица	Папула	Гладкая	3×2,2	Равномерный, черный	Радиальная лучистость	Наблюдение
25	5	Ж	Тыл кисти	Папула	Гладкая	3,1×2,3	Неравномерный, темно-коричневый	Глобулярная	Наблюдение
26	7	М	Ягодица	Папула	Гладкая	2,3×2,3	Равномерный, розовато-коричневый	Глобулярная	Наблюдение
27	26	Ж	Область коленного сустава	Папула	Гладкая	3,7×2,6	Неравномерный, коричневый	Глобулярная	Удаление

Таблица 4. **Сравнительная характеристика клинико-дерматоскопических проявлений невусов Спитц, рекомендованных к наблюдению и удалению на первичном приеме**

Table 4. **Comparative characteristics of clinical and dermatoscopic manifestations of Spitz nevi, recommended for observation and removal at the initial consultation**

Критерий сравнения	Невус Спитц, наблюдение (n=14)	Невус Спитц, удаление (n=13)
Средний возраст, годы*	7,6±6,8	22,5±16,8
Средний максимальный размер, мм*	3,2±0,9	5,6±1,7
Распределение дерматоскопических моделей строения:		
сосудистая, %	7,1	38,4
глобулярная, %	50	30,8
радиальная лучистость, %	28,6	7,7
гомогенная, %	14,3	23,1
среднее значение дерматоскопического алгоритма ABCD	3,2±0,9	3,2±1,7
совпадение выбранной тактики ведения с результатом дерматоскопического правила ABCD	13 (92,9%) случаев (значение <4,8 балла)	3 (23,1%) случая (значение ⩾4,8 балла)
Совпадение выбранной тактики ведения с результатом анализа при помощи Moleanalyzer Pro	10 (71,4%) случаев (значение ⩽0,2 балла)	3 (23,1%) случая (значение ⩾0,5 балла)

Примечание. * — различия статистически значимые при $p<0,05$ при сравнении средних по критерию Стьюдента (t-тест).

современных молекулярно-генетических исследований могут существенно облегчить установление окончательного диагноза. Актуальной остается задача разработки новых алгоритмов автоматизированной диагностики особых групп меланоцитарных новообразований, в том числе на основе искусственных нейронных сетей.

Работа выполнена при поддержке РНФ по проекту №19-11-00176.
This work was supported by the Russian Science Foundation; project No. 19-11-00176.

Авторы заявляют об отсутствии конфликта интересов.
The authors declare no conflict of interest.

ЛИТЕРАТУРА/REFERENCES

1. Darier J, Civatte A. Naevus ou naevo-carcinoma chez un nourisson. *Bulletin de la Societe Francaise de Dermatologie et de Syphiligraphie.* 1910;21:61-63.
2. Spatz A, Barnhill RL. The Spitz tumor 50 years later: revisiting a landmark contribution and unresolved controversy. *Journal of the American Academy of Dermatology*. 1999;40(2 Pt 1):223-228. https://doi.org/10.1016/s0190-9622(99)70192-1
3. Spitz S. Melanomas of childhood. *The American Journal of Pathology.* 1948;24(3):591-609.
4. Luo S, Sepehr A, Tsao H. Spitz nevi and other spitzoid lesions: part I. Background and diagnoses. *Journal of the American Academy of Dermatology*. 2011;65(6):1073-1084. https://doi.org/10.1016/j.jaad.2011.04.040
5. Elder DE, Massi D, Scolyer RA, Wilemze E. *WHO Classification of Skin Tumors*. 4th edition. LYON, IARC; 2018.
6. Miteva M, Lazova R. Spitz nevus and atypical spitzoid neoplasm. *Seminars in Cutaneous Medicine and Surgery*. 2010;29(3):165-173. https://doi.org/10.1016/j.sder.2010.06.003
7. Situm M, Bolanca Z, Buljan M, Tomas D, Ivancić M. Nevus Spitz — everlasting diagnostic difficulties — the review. *Collegium Antropologicum*. 2008;32(suppl 2):171-176.
8. Ferrara G, Argenziano G, Soyer HP, Chimenti S, Di Blasi A, Pellacani G, Peris K, Piccolo D, Rubegni P, Seidenari S, Staibano S, Zalaudek I, De Rosa G. The spectrum of Spitz nevi: a clinicopathologic study of 83 cases. *Archives of Dermatology*. 2005;141(11):1381-1387. https://doi.org/10.1001/archderm.141.11.1381
9. Requena C, Requena L, Kutzner H, Sánchez Yus E. Spitz nevus: a clinicopathological study of 349 cases. *American Journal of Dermatopathology*. 2009;31(2):107-116. https://doi.org/10.1097/DAD.0b013e3181934218
10. Cesinaro AM, Foroni M, Sighinolfi P, Migaldi M, Trentini GP. Spitz nevus is relatively frequent in adults: a clinico-pathologic study of 247 cases related to patient's age. *American Journal of Dermatopathology*. 2005;27(6):469-475. https://doi.org/10.1097/01.dad.0000185249.21805.d3
11. Dika E, Ravaioli GM, Fanti PA, Neri I, Patrizi A. Spitz nevi and other spitzoid neoplasms in children: overview of incidence data and diagnostic criteria. *Pediatric Dermatology*. 2017;34(1):25-32. https://doi.org/10.1111/pde.13025
12. Zayour M, Bolognia JL, Lazova R. Multiple Spitz nevi: a clinicopathologic study of 9 patients. *Journal of the American Academy of Dermatology*. 2012;67(3):451-458. https://doi.org/10.1016/j.jaad.2011.11.94
13. Schaffer JV, Orlow SJ, Lazova R, Bolognia JL. Speckled lentiginous nevus: within the spectrum of congenital melanocytic nevi. *Archives of Dermatology*. 2001;137(2):172-178.
14. Argenziano G, Soyer HP. Dermoscopy of pigmented skin lesions — a valuable tool for early diagnosis of melanoma. *The Lancet. Oncology.* 2001;2(7):443-449. https://doi.org/10.1016/s1470-2045(00)00422-8
15. Yoradjian A, Enokihara MM, Paschoal FM. Spitz nevus and Reed nevus. *Anais Brasileiros de Dermatologia*. 2012;87(3):349-357. https://doi.org/10.1590/s0365-05962012000300001
16. Zalaudek I, Kittler H, Hofmann-Wellenhof R, Kreusch J, Longo C, Malvehy J, Puig S, Moscarella E, Piana S, Massone C, Cota C, Ferrara G, Fleischer M, Argenziano G. «White» network in Spitz nevi and early melanomas lacking significant pigmentation. *Journal of the American Academy of Dermatology*. 2013;69(1):56-60. https://doi.org/10.1016/j.jaad.2012.12.974
17. Guida S, Pellacani G, Cesinaro AM, Moscarella E, Argenziano G, Farnetani F, Bonamonte D, Longo C. Spitz naevi and melanomas with similar dermoscopic patterns: can confocal microscopy differentiate? *The British Journal of Dermatology*. 2016;174(3):610-616. https://doi.org/10.1111/bjd.14286
18. Moscarella E, Lallas A, Kyrgidis A, Ferrara G, Longo C, Scalvenzi M, Staibano S, Carrera C, Díaz MA, Broganelli P, Tomasini C, Cavicchini S, Gianotti R, Puig S, Malvehy J, Zaballos P, Pellacani G, Argenziano G. Clinical and dermoscopic features of atypical Spitz tumors: A multicenter, retrospective, case-control study. *Journal of the American Academy of Dermatology*. 2015;73(5):777-784. https://doi.org/10.1016/j.jaad.2015.08.018

19. Tom WL, Hsu JW, Eichenfield LF, Friedlander SF. Pediatric «STUMP» lesions: evaluation and management of difficult atypical Spitzoid lesions in children. *Journal of the American Academy of Dermatology*. 2011;64(3):559-572. https://doi.org/10.1016/j.jaad.2009.12.063
20. Diaconeasa A, Boda D, Solovan C, Enescu DM, Vîlcea AM, Zurac S. Histopathologic features of Spitzoid lesions in different age groups. *Romanian Journal of Morphology and Embryology*. 2013;54(1):51-62.
21. Ferrara G, Gianotti R, Cavicchini S, Salviato T, Zalaudek I, Argenziano G. Spitz nevus, Spitz tumor, and spitzoid melanoma: a comprehensive clinicopathologic overview. *Dermatologic Clinics*. 2013;31(4):589-598. https://doi.org/10.1016/j.det.2013.06.012
22. Lyon VB. The spitz nevus: review and update. *Clinics in Plastic Surgery*. 2010;37(1):21-33. https://doi.org/10.1016/j.cps.2009.08.003
23. Da Forno PD, Pringle JH, Fletcher A, Bamford M, Su L, Potter L, Saldanha G. BRAF, NRAS and HRAS mutations in spitzoid tumours and their possible pathogenetic significance. *The British Journal of Dermatology*. 2009; 161(2):364-372. https://doi.org/10.1111/j.1365-2133.2009.09181.x
24. Busam KJ, Kutzner H, Cerroni L, Wiesner T. Clinical and pathologic findings of Spitz nevi and atypical Spitz tumors with ALK fusions. *The American Journal of Surgical Pathology*. 2014;38(7):925-933. https://doi.org/10.1097/PAS.0000000000000187
25. Gerami P, Jewell SS, Morrison LE, Blondin B, Schulz J, Ruffalo T, Matushek P. 4th, Legator M, Jacobson K, Dalton SR, Charzan S, Kolaitis NA, Guitart J, Lertsbarapa T, Boone S, LeBoit PE, Bastian BC. Fluorescence *in situ* hybridization (FISH) as an ancillary diagnostic tool in the diagnosis of melanoma. *The American Journal of Surgical Pathology*. 2009;33(8):1146-1156. https://doi.org/10.1097/PAS.0b013e3181a1ef36
26. Wiesner T, Kutzner H, Cerroni L, Mihm MC Jr, Busam KJ, Murali R. Genomic aberrations in spitzoid melanocytic tumours and their implications for diagnosis, prognosis and therapy. *Pathology*. 2016;48(2):113-131. https://doi.org/10.1016/j.pathol.2015.12.007
27. Gelbard SN, Tripp JM, Marghoob AA, Kopf AW, Koenig KL, Kim JY, Bart RS. Management of Spitz nevi: a survey of dermatologists in the United States. *Journal of the American Academy of Dermatology*. 2002;47(2):224-230. https://doi.org/10.1067/mjd.2002.121031
28. Metzger AT, Kane AA, Bayliss SJ. Differences in treatment of Spitz nevi and atypical Spitz tumors in pediatric patients among dermatologists and plastic surgeons. *JAMA Dermatology*. 2013;149(11):1348-1350. https://doi.org/10.1001/jamadermatol.2013.4947
29. Tlougan BE, Orlow SJ, Schaffer JV. Spitz nevi: beliefs, behaviors, and experiences of pediatric dermatologists. *JAMA Dermatology*. 2013;149(3):283-291. https://doi.org/10.1001/jamadermatol.2013.1124
30. Pizzichetta MA, Argenziano G, Grandi G, de Giacomi C, Trevisan G, Soyer HP. Morphologic changes of a pigmented Spitz nevus assessed by dermoscopy. *Journal of the American Academy of Dermatology*. 2002;47(1):137-139. https://doi.org/10.1067/mjd.2002.122193
31. Lallas A, Apalla Z, Ioannides D, Lazaridou E, Kyrgidis A, Broganelli P, Alfano R, Zalaudek I, Argenziano G. Update on dermoscopy of Spitz/Reed naevi and management guidelines by the International Dermoscopy Society. *The British Journal of Dermatology*. 2017;177(3):645-655. https://doi.org/10.1111/bjd.15339
32. Nino M, Brunetti B, Delfino S, Brunetti B, Panariello L, Russo D. Spitz nevus: follow-up study of 8 cases of childhood starburst type and proposal for management. *Dermatology*. 2009;218(1):48-51. https://doi.org/10.1159/000161120
33. Argenziano G, Agozzino M, Bonifazi E, Broganelli P, Brunetti B, Ferrara G, Fulgione E, Garrone A, Zalaudek I. Natural evolution of Spitz nevi. *Dermatology*. 2011;222(3):256-260. https://doi.org/10.1159/000326109
34. Broganelli P, Titli S, Lallas A, Alaibac M, Annetta A, Battarra V, Brunetti B, Castagno I, Cavicchini S, Ferrari A, Ghigliotti G, Landi C, Manganoni A, Moscarella E, Pellacani G, Pizzichetta MA, Rosina P, Rubegni P, Satta R, Scalvenzi M, Stanganelli I, Stinco G, Zalaudek I, Zampieri P, Argenziano G. Spitz/Reed nevi: proposal of management recommendations by the Dermoscopy Study Group of the Italian Society of Dermatology (SIDeMaST). *Giornale Italiano di Dermatologia e Venereologia*. 2014;149(5):601-606.
35. Lallas A, Moscarella E, Longo C, Kyrgidis A, de Mestier Y, Vale G, Guida S, Pellacani G, Argenziano G. Likelihood of finding melanoma when removing a Spitzoid-looking lesion in patients aged 12 years or older. *Journal of the American Academy of Dermatology*. 2015;72(1):47-53. https://doi.org/10.1016/j.jaad.2014.09.037
36. Costa C, Megna M, Cappello M, Napolitano M, Monfrecola G, Scalvenzi M. Melanoma frequency among symmetrical Spitzoid-looking lesions: a retrospective study. *Giornale Italiano di Dermatologia e Venereologia*. 2019; 154(1):26-31. https://doi.org/10.23736/S0392-0488.17.05523-7
37. Murphy ME, Boyer JD, Stashower ME, Zitelli JA. The surgical management of Spitz nevi. *Dermatologic Surgery*. 2002;28(11):1065-1069. https://doi.org/10.1046/j.1524-4725.2002.02067.x
38. Casso EM, Grin-Jorgensen CM, Grant-Kels JM. Spitz nevi. *Journal of the American Academy of Dermatology*. 1992;27(6 Pt 1):901-913. https://doi.org/10.1016/0190-9622(92)70286-o
39. Argenziano G, Soyer HP, Chimenti S, Talamini R, Corona R, Sera F, Binder M, Cerroni L, De Rosa G, Ferrara G, Hofmann-Wellenhof R, Landthaler M, Menzies SW, Pehamberger H, Piccolo D, Rabinovitz HS, Schiffner R, Staibano S, Stolz W, Bartenjev I, Blum A, Braun R, Cabo H, Carli P, De Giorgi V, Fleming MG, Grichnik JM, Grin CM, Halpern AC, Johr R, Katz B, Kenet RO, Kittler H, Kreusch J, Malvehy J, Mazzocchetti G, Oliviero M, Ozdemir F, Peris K, Perotti R, Perusquia A, Pizzichetta MA, Puig S, Rao B, Rubegni P, Saida T, Scalvenzi M, Seidenari S, Stanganelli I, Tanaka M, Westerhoff K, Wolf IH, Braun-Falco O, Kerl H, Nishikawa T, Wolff K, Kopf AW. Dermoscopy of pigmented skin lesions: results of a consensus meeting via the Internet. *Journal of the American Academy of Dermatology*. 2003;48(5):679-693. https://doi.org/10.1067/mjd.2003.281
40. Nachbar F, Stolz W, Merkle T, Cognetta AB, Vogt T, Landthaler M, Bilek P, Braun-Falco O, Plewig G. The ABCD rule of dermatoscopy. High prospective value in the diagnosis of doubtful melanocytic skin lesions. *Journal of the American Academy of Dermatology*. 1994;30(4):551-559.
41. Haenssle HA, Fink C, Schneiderbauer R, Toberer F, Buhl T, Blum A, Kalloo A, Hassen ABH, Thomas L, Enk A, Uhlmann L. Man against machine: diagnostic performance of a deep learning convolutional neural network for dermoscopic melanoma recognition in comparison to 58 dermatologists. *Annals of Oncology*. 2018;29(8):1836-1842. https://doi.org/10.1093/annonc/mdy166
42. Haenssle HA, Fink C, Toberer F, Winkler J, Stolz W, Deinlein T, Hofmann-Wellenhof R, Lallas A, Emmert S, Buhl T, Zutt M, Blum A, Abassi MS, Thomas L, Tromme I, Tschandl P, Enk A, Rosenberger A. Man against machine reloaded: performance of a market-approved convolutional neural network in classifying a broad spectrum of skin lesions in comparison with 96 dermatologists working under less artificial conditions. *Annals of Oncology*. 2020;31(1):137-143. https://doi.org/10.1016/j.annonc.2019.10.013
43. Сергеев Ю.Ю., Мордовцева В.В. Опыт диагностики меланомы кожи диаметром менее 6 мм. *Клиническая дерматология и венерология*. 2018; 17(4):97-105. Sergeev YuYu, Mordovtseva VV. Experience in the diagnosis of skin melanoma smaller than 6 mm in diameter. *Russian Journal of Clinical Dermatology and Venereology = Klinichaskaya dermatologiya i venerologiya*. 2018;17(4): 97-105. (In Russ.). https://doi.org/10.17116/klinderma20181704197

Поступила в редакцию 16.04.2020
Received 16.04.2020
Принята к печати 25.01.2021
Accepted 25.01.2021