Клиническая дерматология и венерология
2020, Т. 19, № 4, с. 506-513
https://doi.org/10.17116/klinderma202019041506

Russian Journal of Clinical Dermatology and Venereology =
Klinicheskaya dermatologiya i venerologiya 2020, Vol. 19, No. 4, pp. 506-513
https://doi.org/10.17116/klinderma202019041506

Пилотное исследование применения лазерной флюоресцентной спектроскопии и оптической тканевой оксиметрии в диагностике и оценке течения рубцовых поражений кожи

© М.Б. МАКМАТОВ-РЫСЬ[1], Ю.В. ЧУРСИНОВА[1], Д.А. КУЛИКОВ[1], И.А. РАЗНИЦЫНА[1], В.В. АНДРЕЕВА[1], А.А. ГЕРЖИК[1], М.А. ГУРЕЕВА[2], М.А. БОБРОВ[1, 3], А.Н. ХЛЕБНИКОВА[1], А.Б. ЗУЛЬКАРНАЕВ[1], А.В. КУЛИКОВ[4], Д.А. РОГАТКИН[1], А.В. МОЛОЧКОВ[1, 2]

[1]ГБУЗ Московской области «Московский областной научно-исследовательский клинический институт им. М.Ф. Владимирского», Москва, Россия;
[2]ФГАОУ ВО «Российский университет дружбы народов», Москва, Россия;
[3]ГБУЗ города Москвы «Московский научно-практический центр дерматовенерологии и косметологии ДЗМ», Москва, Россия;
[4]ФГБУН «Институт теоретической и экспериментальной биофизики» РАН, Пущино, Россия

РЕЗЮМЕ

Актуальность. Гипертрофические и келоидные рубцы являются исходами фиброза, связанными с аномально протекающим накоплением внеклеточного матрикса, выраженным воспалением и изменением местного метаболизма тканей. Применяемые сегодня диагностические подходы не позволяют точно оценить активность, тяжесть течения и прогнозировать исходы рубцовых поражений, так как опираются на субъективные, неколичественные и нестандартизованные методики. Использование методов неинвазивной оптической диагностики, в частности, лазерной флюоресцентной спектроскопии (ЛФС) и оптической тканевой оксиметрии (ОТО), может стать перспективным в данной области.

Цель исследования. Патогенетическое обоснование применения ЛФС и ОТО для дифференциальной диагностики различных типов рубцовых поражений.

Материал и методы. В исследование включены 14 пациентов с постоперационными рубцами в лицевом отделе головы и на шее. Регистрацию оптических параметров кожи методами ЛФС и ОТО проводили при помощи прибора «ЛАКК-М» (ООО НПП «ЛАЗМА»). Оценивали параметры флюоресценции порфиринов (λ_f=680—700 нм), коллагена и эластина (λ_f=455 нм), а также характеристики местного кровотока. Сравнение выборок проводили при помощи *t*-критерия Стьюдента.

Результаты. У пациентов с нормотрофическими рубцами отмечена статистически значимо меньшая интенсивность флюоресценции коллагена —0,5834 (95% ДИ 0,3644; 0,8024, p=0,0009) и статистически значимо более низкая интенсивность флюоресценции порфиринов — 0,6404 (95% ДИ 0,4115; 0,8693, p=0,0268), а также более высокое потребление кислорода — 1,347 (95% ДИ 1,071; 1,623, *p*=0,0132) по сравнению с аналогичными показателями у пациентов с гипертрофическими/келоидными рубцовыми поражениями — 1,628 (95% ДИ 0,8965; 2,360), 1,406 (95% ДИ 0,9349; 1,877), 0,7474 (95% ДИ 0,4973; 0,9975) соответственно.

Заключение. Продемонстрирована возможность объективного, неинвазивного изучения изменений соединительной ткани и количественной оценки процессов воспаления и гипоксии в рамках развития фиброза кожи методами ЛФС и ОТО. Полученные закономерности могут быть использованы для совершенствования способов оценки течения и диагностики различных вариантов рубцов.

Ключевые слова: *келоидные и гипертрофические рубцы, неинвазивная диагностика, лазерная флуоресцентная спектроскопия, оптическая тканевая оксиметрия, диагностика in vivo.*

Макматов-Рысь М.Б. — https://orcid.org/0000-0002-2506-9202
Чурсинова Ю.В. — https://orcid.org/0000-0002-5215-5675
Куликов Д.А. — https://orcid.org/0000-0002-4273-8295
Разницына И.А. — https://orcid.org/0000-0003-4145-6947
Андреева В.В. — https://orcid.org/0000-0003-0685-7171
Гержик А.А. — https://orcid.org/0000-0001-7741-5085
Гуреева М.А. — https://orcid.org/0000-0001-8212-6210
Бобров М.А. — https://orcid.org/0000-0001-7374-0374
Хлебникова А.Н. — https://orcid.org/0000-0003-4400-5631
Зулькарнаев А.Б. — https://orcid.org/0000-0001-5405-7887
Куликов А.В. — http://orcid.org/0000-0003-1434-0615
Рогаткин Д.А. — https://orcid.org/0000-0002-7755-308X
Молочков А.В. — https://orcid.org/0000-0002-6456-998X
Автор, ответственный за переписку: Макматов-Рысь М.Б. — e-mail: mechrun@mail.ru

КАК ЦИТИРОВАТЬ:
Макматов-Рысь М.Б., Чурсинова Ю.В., Куликов Д.А., Разницына И.А., Андреева В.В., Гержик А.А., Гуреева М.А., Бобров М.А., Хлебникова А.Н., Зулькарнаев А.Б., Куликов А.В., Рогаткин Д.А., Молочков А.В. Пилотное исследование применения лазерной флюоресцентной спектроскопии и оптической тканевой оксиметрии в диагностике и оценке течения рубцовых поражений кожи. *Клиническая дерматология и венерология.* 2020;19(4):506–513. https://doi.org/10.17116/klinderma202019041506

Pilot study of use of laser fluorescence spectroscopy and optical tissue oximetry in the diagnosis and assessment of cicatricial lesions

© M.B. MAKMATOV-RYS[1], YU.V. CHURSINOVA[1], D.A. KULIKOV[1], I.A. RAZNITSYNA[1], V.V. ANDREEVA[1], A.A. GERZHIK[1], M.A. GUREEVA[2], M.A. BOBROV[1, 3], A.N. KHLEBNIKOVA[1], A.B. ZULKARNAEV[1], A.V. KULIKOV[4], D.A. ROGATKIN[1], A.V. MOLOCHKOV[1, 2]

[1]M.F. Vladimirsky Moscow Regional Research Clinical Institute, Moscow, Russia;
[2]Peoples' Friendship University of Russia, Moscow, Russia;
[3]Moscow Research and Practical Center for Dermatovenereology and Cosmetology of the Moscow Healthcare Department, Moscow, Russia;
[4]Institute of Theoretical and Experimental Biophysics of the RAS, Pushchino, Moscow Region, Russia

ABSTRACT

Actuality. Hypertrophic and keloid scars are the outcomes of fibrosis associated with abnormally occurring accumulation of extracellular matrix, severe inflammation and changes in local tissue metabolism. The diagnostic approaches used today do not accurately assess the activity, severity of the course and predict the outcome of cicatricial lesions, as they rely on subjective, non-quantitative and non-standardized methods. The use of non-invasive optical diagnostics, in particular laser fluorescence spectroscopy (LFS) and optical tissue oximetry (OTO), can be promising in this area.

Objective. Pathogenetic substantiation of the use of LFS and OTO for differential diagnosis of various types of scar lesions.

Material and methods. The study included 14 patients with postoperative scars in the facial region of head and neck. The optical parameters of skin were recorded by the LFS and OTO methods using the LAKK-M instrument (LLC NPP LAZMA). The fluorescence parameters of porphyrins (λ_f=680—700 nm), collagen and elastin (λ_f=455 nm), as well as the characteristics of local blood flow, were evaluated. Comparison of samples was performed using Student's *t*-test.

Results. Patients with normotrophic scars showed a statistically significantly lower collagen fluorescence intensity — 0.5834 (95% CI 0.3644; 0.8024, p=0.0009) and a statistically significantly lower porphyrin fluorescence intensity — 0.6404 (95% CI) 0.4115; 0.8693, p=0.0268), as well as a higher oxygen consumption — 1.347 (95% CI 1.071; 1.623, p=0.0132) compared with similar parameters in patients with hypertrophic / keloid cicatricial lesions — 1.628 (95% CI 0.8965; 2.360), 1.406 (95% CI 0.9349; 1.877), 0.7474 (95% CI 0.4973; 0.9975), respectively.

Conclusion. The possibility of an objective, non-invasive study of changes in the connective tissue and a quantitative assessment of processes of inflammation and hypoxia in the framework of development of skin fibrosis by the methods of LFS and OTO is demonstrated. The obtained patterns can be used to improve methods for assessing the course and diagnosis of various scars.

Keywords: *keloid and hypertrophic scars, non-invasive diagnostics, laser fluorescence spectroscopy, optical tissue oximetry, in vivo diagnostics.*

Makmatov-Rys M.B. — https://orcid.org/0000-0002-2506-9202
Chursinova Yu.V. — https://orcid.org/0000-0002-5215-5675
Kulikov D.A. — https://orcid.org/0000-0002-4273-8295
Raznitsyna I.A. — https://orcid.org/0000-0003-4145-6947
Andreeva V.V. — https://orcid.org/0000-0003-0685-7171
Gerzhik A.A. — https://orcid.org/0000-0001-7741-5085
Gureeva M.A. — https://orcid.org/0000-0001-8212-6210
Bobrov M.A. — https://orcid.org/0000-0001-7374-0374
Khlebnikova A.N. — https://orcid.org/0000-0003-4400-5631
Zulkarnaev A.B. — https://orcid.org/0000-0001-5405-7887
Kulikov A.V. — http://orcid.org/0000-0003-1434-0615
Rogatkin D.A. — https://orcid.org/0000-0002-7755-308X
Molochkov A.V. — https://orcid.org/0000-0002-6456-998X
Corresponding author: Makmatov-Rys M.B. — e-mail: mechrun@mail.ru

TO CITE THIS ARTICLE:
Makmatov-Rys MB, Chursinova YuV, Kulikov DA, Raznitsyna IA, Andreeva VV, Gerzhik AA, Gureeva MA, Bobrov MA, Khlebnikova AN, Zulkarnaev AB, Kulikov AV, Rogatkin DA, Molochkov AV. Pilot study of use of laser fluorescence spectroscopy and optical tissue oximetry in the diagnosis and assessment of cicatricial lesions. *Russian Journal of Clinical Dermatology and Venereology = Klinicheskaya dermatologiya i venerologiya*. 2020;19(4):506–513. (In Russ.) https://doi.org/10.17116/klinderma202019041506

Введение

Образование гипертрофических и келоидных рубцов — серьезная проблема современной дерматологии, пластической хирургии и эстетической медицины. Несмотря на то что эти поражения чаще представляют собой лишь косметический дефект, в ряде случаев они могут сопровождаться выраженным зудом и болью, а также вызывать контрактуры (при расположении вблизи суставов), дефигурацию и обезображивание (при локализации на лице), приводящие к значительному снижению качества жизни [1].

Следует подчеркнуть, что гипертрофические и келоидные рубцы являются не просто итогом физиологического процесса регенерации раны, а фибропролиферативными заболеваниями кожи, механизмы развития и регуляции которых подчинены общим принципам фиброзирования. Излишне выраженная

и пролонгированная воспалительная реакция, усугубляемая тканевой гипоксией, на любом из этапов заживления раневого дефекта стимулирует пролиферацию и активность фибробластов, что завершается избыточным накоплением экстрацеллюлярного матрикса и формированием неблагоприятных по течению рубцов [2, 3]. Необходимо отметить, что, несмотря на значительные различия в клинической картине, течении, терапевтической тактике и прогнозе, у гипертрофических и келоидных рубцов однотипные патогенетические черты [4].

Опубликовано большое количество исследований, посвященных изучению фиброза. Сформирован новый взгляд на патогенез фиброзирования тканей — он признан динамически протекающим и потенциально обратимым процессом. Описаны значимые гистологические и лабораторные маркеры фиброза [5, 6]. Между тем верифицирующим методом диагностики фиброзного процесса до сих пор остается патоморфологическое исследование, ключевыми недостатками которого являются его инвазивность, приводящая к повреждению исследуемой ткани, и субъективность.

Неинвазивные методы диагностики фиброза, применяемые в рутинной практике, не позволяют в полной мере оценить клиническую картину заболеваний и диктуют необходимость применения дополнительных инвазивных диагностических процедур. Изучение активности, тяжести течения и прогнозирование исходов фиброзных процессов кожи главным образом опирается на субъективные, неколичественные и нестандартизованные методики. В клинической медицине практически отсутствуют надежные маркеры, способные с высокой информативностью определить степень тяжести и стадию заболевания или прогнозировать эффективность планируемой терапии. По мнению экспертов, текущие разработки в данной сфере должны быть сфокусированы на описании биомаркеров, отражающих течение воспалительных, гипоксических и фиброзных процессов в коже и внутренних органах, а также позволяющих прогнозировать дальнейшее течение и исходы патологий, связанных с фиброзом [6, 7].

Для оценки состояния биотканей перспективными являются методы неинвазивной спектрофотомерии — лазерная флюоресцентная спектроскопия (ЛФС) *in vivo* и оптическая тканевая оксиметрия (ОТО), работающие в режиме реального времени. Полученная этими методами количественная информация позволяет судить о состоянии биологических тканей, а также избежать субъективности в трактовке результатов исследований. В работе S.S. Nazeer и соавт. [8] ЛФС использовали для дифференциации различных стадий фиброза печени *in vivo,* при этом оценивали параметры флюоресценции флавинадениндинуклеотида, липопигментов, порфиринов, а также изменение общей концентрации гемоглобина. Кроме того, ЛФС и ОТО оказались перспективными в оценке фиброзных поражений у пациентов с системной склеродермией. Обнаружены различия в флюоресценции коллагена, эластина, L-триптофана и характеристиках местного кровотока в очагах поражения и интактной коже [9].

Пока не выработаны общепринятые оптические параметры, позволяющие проводить количественное описание состояния фиброзированных тканей. Однако преимущества методов ЛФС и ОТО делают актуальной разработку оптических критериев для диагностики и оценки течения фиброза.

Согласно современным представлениям о типовых патологических процессах, фиброз кожи — это сложный феномен, включающий пролиферацию соединительной ткани, гипоксию и воспаление [5]. Эти патогенетические события являются универсальными, поэтому существует вероятность экстраполировать закономерности, полученные при изучении фиброза кожи (как наиболее доступного для динамической оценки органа), на другие ткани. Животные модели в этом случае имеют большое значение для изучения патофизиологии фиброза кожи и могут предоставить новые интересные данные для понимания патологического процесса [10].

Ранее в серии экспериментальных работ *in vivo* на мышах ICR мы получили результаты, позволяющие оценивать преобладающие патологические процессы в пораженной области (гипоксия, воспаление, накопление соединительной ткани), тяжесть течения и прогнозировать исход фибротического процесса. Описаны оптические маркеры, характеризующие патогенез фиброза: интенсивность флюоресценции порфиринов связана с выраженностью воспаления и гипоксии, интенсивность флюоресценции коллагена отражает его накопление в тканях, а индекс потребления кислорода характеризует тканевую метаболическую активность [11, 12].

Цель исследования — патогенетическое обоснование использования ЛФС и ОТО для дифференциальной диагностики различных типов рубцовых поражений.

Материалы и методы

В проспективное пилотное исследование вошли 14 пациентов (7 мужчин и 7 женщин) с послеоперационными рубцовыми поражениями различной локализации. Все подписали добровольное информированное согласие на участие в исследовании. Средний возраст пациентов составил 34±5 лет (от 26 до 46 лет). Всем пациентам произведена первичная хирургическая обработка раневого дефекта и наложены швы. Рубцовые поражения имели различную локализацию в лицевом отделе головы (щечная, скуловая и лобная зоны и область носа) и на шее. Для снижения влияния на результаты измерений техники наложе-

ния шва и шовного материала в исследование вошли пациенты, которым был наложен внутрикожный шов с применением атравматического шовного материала с режущей иглой и нитью Prolen 4/0 (Ethicon US, LLC, регистрационный номер ФСЗ 2010/06040). На 7—10-е сутки нить удаляли. Во всех случаях раны заживлялись первичным натяжением, однако исход заживления раневых дефектов различался. У 8 пациентов заживление раны прошло с формированием нормотрофического рубца, у 6 — с образованием гипертрофических и келоидных рубцов.

Участникам исследования проводили измерения методами ЛФС и ОТО в зоне рубцовых поражений и в интактной коже контралатеральной зоны. Данные методы реализуются в многофункциональном комплексе лазерной диагностики «ЛАКК-М» (ООО НПП «ЛАЗМА»). Режим работы «Флюоресценция» на ЛАКК-М реализует ЛФС. К поверхности кожи при помощи оптоволоконного зонда по осветительному волокну передается маломощное излучение от выбранного источника. Выходная мощность на дистальном конце волоконно-оптического зонда, контактирующего с кожей, составляет менее 10 мВт для каждого источника света. По приемному волокну зонда вторичное излучение доставляется к спектрометру, и зарегистрированный спектр отражается на мониторе в режиме реального времени. Общая схема работы прибора приведена в [12]. Процесс неинвазивного измерения оптических показателей при помощи волоконно-оптического зонда представлен на **рис. 1**.

Для возбуждения флюоресценции в различных частях видимого и ближнего УФ-спектра использованы источники с длиной волны (λ_e) 365 и 535 нм. Длины волн, на которых флюоресценция исследуемых флюорофоров достигает максимальных значений, обозначали λ_f. Для коллагена эффективная длина волны регистрации флюоресценции составила 455 нм, для порфирина — 680—700 нм. Отметим, что вклады коллагена и эластина в общий спектр трудноразделимы, поэтому далее считали, что флюоресценция на длине волны 455 нм отражает наличие обоих флюорофоров. В работе фиксировали интенсивность флюоресценции коллагена и порфиринов при отслеживаемых равных мощностях возбуждающего флюоресценцию излучения.

В режиме «Микроциркуляция» комплекс ЛАКК-М непрерывно измеряет объем фракции гемоглобина (V_b) и сатурацию гемоглобина кислородом (SO_2) в зондируемой зоне исследования. На основании этих показателей, усредненных по времени измерения (20 с), рассчитывали индекс удельного потребления кислорода клетками (U), описывающий потребление кислорода на единицу объема циркулирующей в ткани крови, по формуле

$$U = \frac{(S_pO_2 - S_tO_2)}{V_b},$$

где S_tO_2 — средняя тканевая сатурация оксигемоглобина, V_b — среднее объемное кровенаполнение. В данной формуле сатурация оксигемоглобина (S_pO_2) в артериальной крови принята равной 98%.

Для исключения влияния индивидуального начального биохимического состава тканей помимо динамики величин интенсивностей флюоресценции (I_f) и удельного потребления кислорода (U) анализировали динамику их относительных изменений D по сравнению с интактной кожей контралатеральной стороны.

Статистическая обработка. Соответствие распределения количественных признаков оценивали при помощи критерия Шапиро—Уилка. Попарное сравнение выборок проводили при помощи t-критерия Стьюдента в программе GraphPad Prism v. 7. Различия считали значимыми при $p<0,05$.



Рис. 1. **Процесс измерения оптических показателей.**
Fig. 1. **The process of measuring optical performance.**

Результаты

Для оценки применимости оптических параметров в клинической практике мы сравнивали показатели у пациентов с разными клинико-патологическими вариантами рубцов. Так, у пациентов с нормотрофическими рубцами (рассматривались как благоприятное течение заживления раны) мы отметили значительно меньшую интенсивность флюоресценции коллагена — 0,5834 (95% ДИ 0,3644; 0,8024, p=0,0009) и статистически значимо более низкую интенсивность флюоресценции порфиринов — 0,6404 (95% ДИ 0,4115; 0,8693, p=0,0268), а также более высокое потребление кислорода — 1,347 (95% ДИ 1,071; 1,623, p=0,0132) по сравнению с аналогичными показателями у пациентов с гипертрофическими/келоидными рубцовыми поражениями (рассматривались как неблагоприятное течение заживления ра-

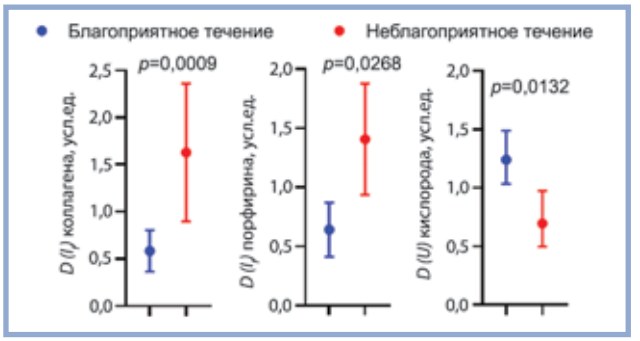

Рис. 2. **Параметры оптической диагностики у пациентов с нормотрофическими и гипертрофическими/келоидными рубцовыми поражениями.**

Fig. 2. **Parameters of optical diagnostics in patients with normotrophic and hypertrophic / keloid cicatricial lesions.**

ны) — 1,628 (95% ДИ 0,8965; 2,360), 1,406 (95% ДИ 0,9349; 1,877), 0,7474 (95% ДИ 0,4973; 0,9975) соответственно **(рис. 2)**.

Примеры спектров флюоресценции, зарегистрированных с рубцовой и интактной ткани, представлены на **рис. 3**.

Приводим клинические примеры, демонстрирующие применимость полученных данных у пациентов с посттравматическими рубцами.

Клинический пример 1. Больная *О.*, 45 лет, наблюдалась с диагнозом: постоперационная рубцовая деформация ската носа и носогубной складки. Пациентке проведена оптическая диагностика методами ЛФС и ОТО в области рубца и на контралатеральном участке интактной кожи на 7-е сутки после операции. $D(I_f)$ коллагена 0,39, $D(I_f)$ порфиринов 0,47 и потребления кислорода $D(U)$ 1,08 свидетельствовали о благоприятном течении процесса фиброзирования с образованием нормотрофического рубца.

По данным патоморфологического исследования с окраской гематоксилином и эозином в биоптате обнаружены коллагеновые волокна, ориентированные параллельно поверхности кожи. Аднексальные структуры отсутствовали, сосуды ориентированы вертикально. Таким образом, гистологическая картина соответствовала нормотрофическому рубцу.

Клинический пример 2. Больная *З.*, 30 лет, диагноз: постоперационная рубцовая деформация передней области шеи. Пациентке проведена оптическая диагностика методами ЛФС и ОТО в области рубца и на контралатеральном участке интактной кожи на 60-е сутки после операции. $D(I_f)$ коллагена 0,91, $D(I_f)$ порфиринов 1,09 и потребления кислорода $D(U)$ 0,73 свидетельствовали о неблагоприятном течении процесса рубцевания и образовании келоидного или гипертрофического рубца.

При биопсии фрагмента рубцовой ткани и последующем патоморфологическом исследовании обнаружены гиалинизированные лентообразные коллагеновые волокна с расположенными между ними

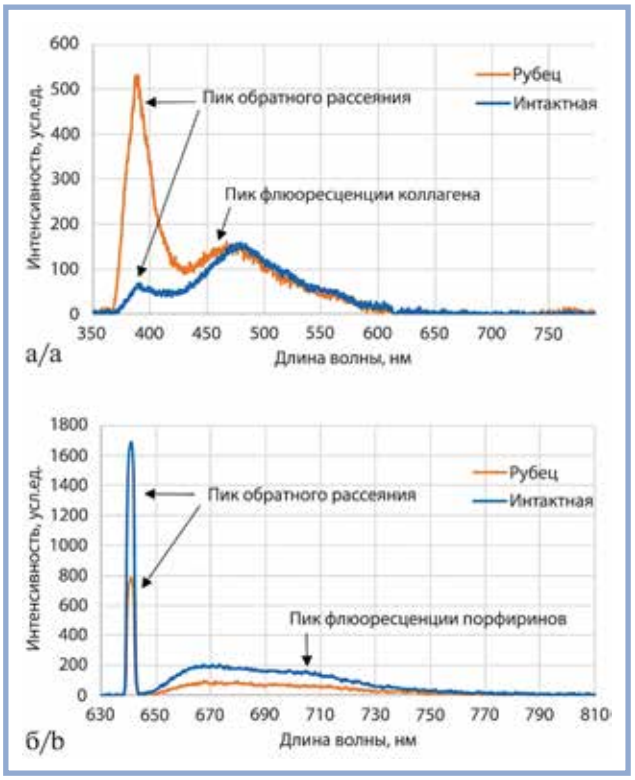

Рис. 3. **Примеры спектров флюоресценции.**
а — λ_e=365 нм, б — λ_e=635 нм.

Fig. 3. **Examples of fluorescence spectra.**
a — λ_f=365 nm, b — λ_f=635 nm.

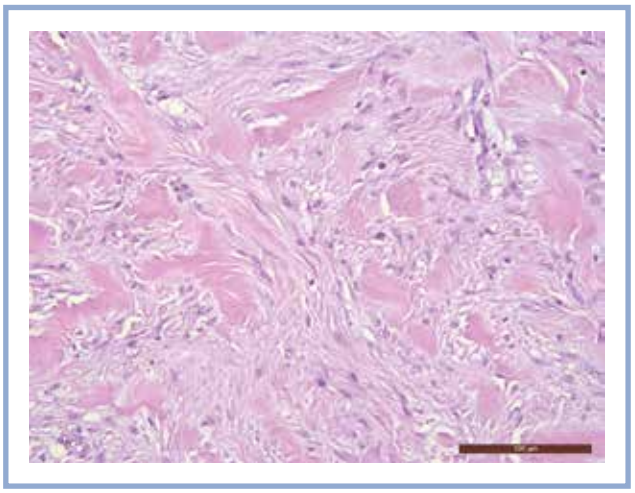

Рис. 4. **Келоидный рубец, 60-е сутки после операции. Световая микроскопия, окраска гематоксилином и эозином, ×200.**

Fig. 4. **Keloid scar, 60th day after surgery. Light microscopy, stained with hematoxylin and eosin, ×200.**

укрупненными фибробластами, диагностирован келоидный рубец **(рис. 4)**.

Клинический пример 3. Больная *Р.*, 37 лет, наблюдалась с диагнозом: постоперационное рубцовое поражение щечной области слева. Проведена оптическая диагностика методами ЛФС и ОТО в области

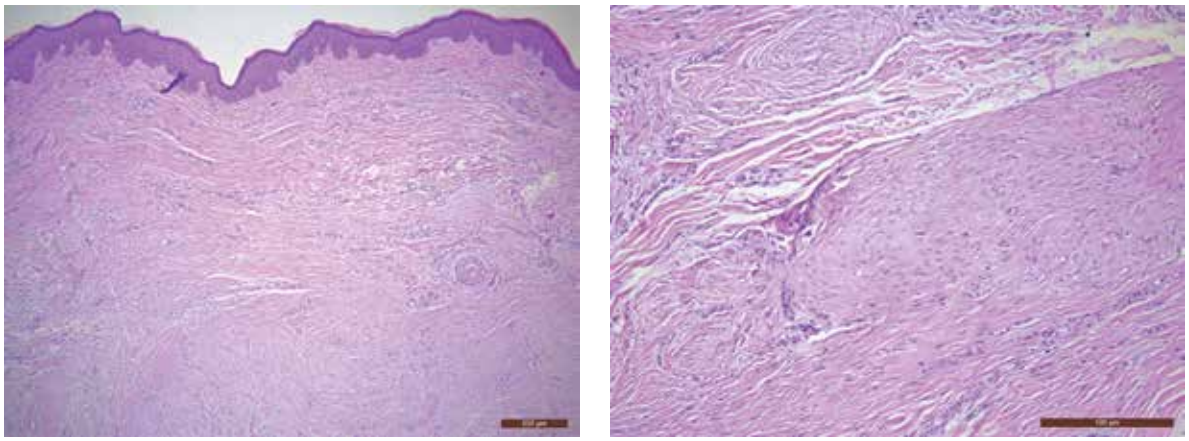

а/a б/b

Рис. 5. **Гипертрофический рубец с участками келоидных структур, 22-е сутки после операции.**
Световая микроскопия, окраска гематоксилином и эозином; а — ×50, б — ×200.

Fig. 5. **Hypertrophic scar with areas of keloid structures, 22nd day after surgery.**
Light microscopy, stained with hematoxylin and eosin; a — ×50, b — ×200.

рубца и на контралатеральном участке интактной кожи на 22-е сутки после операции. $D(I_f)$ коллагена 1,19, $D(I_p)$ порфиринов 1,5 и потребления кислорода $D(U)$ 0,43 свидетельствовали о неблагоприятном течении процесса рубцевания и вероятном образовании келоидного или гипертрофического рубца.

При биопсии фрагмента рубцовой ткани и последующем патоморфологическом исследовании диагностирован гипертрофический рубец с фокусами келоидного коллагена. В препарате выявлены коллагеновые волокна, расположенные параллельно поверхности эпидермиса, характеризующиеся кольцевым и вихревым паттерном распределения с формированием узлов, с более плотной упаковкой коллагена **(рис. 5)**.

Обсуждение

Хотя в настоящее время в клинической практике общепринята четкая классификация рубцовых поражений в зависимости макро- и микроскопических характеристик, некоторые исследователи предполагают, что гипертрофические и келоидные рубцы можно рассматривать как последовательные стадии одного и того же фибропролиферативного заболевания кожи с различной степенью воспаления, связанной с генетической предрасположенностью пациента [4, 13]. Учитывая эти данные, в ходе исследования мы объединяли пациентов с гипертрофическими и келоидными рубцами в одну группу (неблагоприятное течение заживления раны) в силу схожести патогенеза процесса фиброзирования.

В группе пациентов с неблагоприятным течением процесса рубцевания наблюдали диффузные фибротические изменения в дерме и подкожно-жировой клетчатке, которые описаны при помощи патоморфологического исследования и методов неинвазивной спектрофотометрии. По данным оптической диагностики, отмечено увеличение флюоресценции коллагена в зоне келоидных и гипертрофических рубцовых поражений по сравнению с нормотрофическими рубцами. По всей видимости, усиление сигнала флюоресценции коллагена ассоциировано с его избыточным разрастанием и уплотнением коллагеновых волокон в ходе формирования фиброза, что и описано в рамках патоморфологического исследования. В группе с гипертрофическими и келоидными рубцами регистрировали статистически значимо более низкое потребления кислорода рубцовой тканью, что могло быть связано с избыточным ростом гипоцеллюлярной ткани, насыщенной пучками гиалинизированного коллагена и обладающей сниженной метаболической активностью.

Кроме того, при помощи ЛФС зафиксировано достоверное увеличение интенсивности флюоресценции порфиринов в очагах гипертрофических и келоидных рубцов по сравнению с таковым параметром в нормотрофических рубцах. Принимая во внимание тот факт, что порфирины являются маркером не только воспаления, но и гипоксии, мы предполагаем, что усиление сигнала флюоресценции порфиринов на фоне снижения потребления кислорода и увеличения флюоресценции коллагена, свидетельствует об изменении метаболической активности пораженной ткани.

Полученные результаты соотносятся с патофизиологическими механизмами формирования келоидных и гипертрофических рубцов, описанными

в литературе. Известно, что в период избыточного образования рубцовой ткани развивается дисфункция основных регуляторных механизмов репарации, приводящая к персистирующему воспалению, чрезмерному синтезу специфической организации пучков коллагена, а также недостаточной деградации и ремоделированию внеклеточного матрикса [3, 13].

Ограничения работы

Проведенное пилотное исследование продемонстрировало перспективность применения ЛФС и ОТО для диагностики и оценки течения рубцовых поражений в ограниченной выборке пациентов. Для того чтобы транслировать полученные результаты в клиническую практику, необходимо проведение дальнейших исследований, включающих большее количество пациентов разного возраста, разделенных на отдельные группы в зависимости от типа рубца (нормотрофический, гипертрофический, келоидный, а также атрофический). Кроме того, необходимо оптимизировать и стандартизировать протоколы оптических измерений, принимая во внимание локализацию рубца, местные характеристики кожи, наличие признаков фотоповреждения, а также возраст и особенности питания пациентов. Для оценки прогностической ценности полученных данных целесообразно динамическое наблюдение пациентов с ранеными дефекатами с периодической оценкой оптических показателей в зоне развивающегося рубца до и после травматизации тканей.

Следует также отметить ряд технических особенностей проведения данного исследования. Дело в том, что сегодня приборы, реализующие ЛФС *in vivo*, не стандартизованы. Изменение интенсивности лазерного излучения, возбуждающего флюоресценцию, оптические характеристики используемых фильтров и другие факторы влияют на изучаемые показатели. Несмотря на то что в работе оцениваются относительные величины (нормированные на интактную кожу), при использовании аналогичных устройств значения *D* могут различаться, при этом ожидается сохранение полученных ранее общих закономерностей.

Заключение

Полученные обобщенные данные по изучению оптических параметров кожи и приведенные клинические случаи свидетельствуют о том, что методы ЛФС и ОТО обладают диагностической ценностью, являются потенциально применимыми в клинической практике. Результаты исследования продемонстрировали возможность объективно, неинвазивно и количественно описывать изменения соединительной ткани, а также процессы воспаления и гипоксии в рамках развития фиброза кожи. Полученные закономерности можно использовать для оценки течения и дифференциальной диагностики различных вариантов послеоперационных рубцов. Вместе с тем обнаруженные нами ограничения исследования должны быть учтены, и данная работа может быть продолжена для проверки информативности и прогностической ценности полученных критериев, их валидации в более крупных и неоднородных популяциях пациентов.

Участие авторов:
Концепция и дизайн исследования — А.В. Молочков, В.В. Андреева, М.А. Гуреева, Д.А. Куликов, А.В. Куликов, Д.А. Рогаткин
Сбор и обработка материала — В.В. Андреева, М.Б. Макматов-Рысь, А.А. Гержик, М.А. Бобров, А.Н. Хлебникова
Статистическая обработка данных — А.Б. Зулькарнаев, И.А. Разницына
Написание текста — М.Б. Макматов-Рысь, Ю.В. Чурсинова, И.А. Разницына, В.В. Андреева, Д.А. Куликов
Редактирование — А.В. Молочков, М.А. Гуреева, А.В. Куликов, Д.А. Куликов

Авторы заявляют об отсутствии конфликта интересов.

Authors' contributions:
The concept and design of the study —A.V. Molochkov, V.V. Andreeva, M.A. Gureeva, D.A. Kulikov, A.V. Kulikov, D.A. Rogatkin
Collecting and interpreting the data — V.V. Andreeva, M.B. Makmatov-Rys, A.A. Gerzhik, M.A. Bobrov, A.N. Khlebnikova
Statistical analysis — A.B. Zulkarnaev, I.A. Raznitsyna
Drafting the manuscript — M.B. Makmatov-Rys, Yu.V. Chursinova, I.A. Raznitsyna, V.V. Andreeva, D.A. Kulikov
Revising the manuscript — A.V. Molochkov, M.A. Gureeva, A.V. Kulikov, D.A. Kulikov

The authors declare no conflict of interest.

ЛИТЕРАТУРА/REFERENCES

1. Bijlard E, Kouwenberg CA, Timman R, Hovius SE, Busschbach JJ, Mureau MA. Burden of keloid disease: a cross-sectional health-related quality of life assessment. *Acta Dermato-Venereologica*. 2017;97(2):225-229. https://doi.org/10.2340/00015555-2498
2. Wang P, Jiang LZ, Xue B. Recombinant human endostatin reduces hypertrophic scar formation in rabbit ear model through down-regulation of VEGF and TIMP-1. *African Health Sciences*. 2016;16(2):542-553. https://doi.org/10.4314/ahs.v16i2.23

3. Andrews JP, Marttala J, Macarak E, Rosenbloom J, Uitto J. Keloids: The paradigm of skin fibrosis — Pathomechanisms and treatment. *Matrix Biology*. 2016;51:37-46. https://doi.org/10.1016/j.matbio.2016.01.013
4. Huang C, Akaishi S, Hyakusoku H, Ogawa R. Are keloid and hypertrophic scar different forms of the same disorder? A fibroproliferative skin disorder hypothesis based on keloid findings. *International Wound Journal*. 2014;11(5):517-522. https://doi.org/10.1111/j.1742-481X.2012.01118.x
5. Hesselstrand R, Carlestam J, Wildt M, Sandqvist G, Andréasson K. High frequency ultrasound of skin involvement in systemic sclerosis — a follow-up study. *Arthritis Research & Therapy*. 2015;17(1):329. https://doi.org/10.1186/s13075-015-0853-5
6. Manresa MC, Godson C, Taylor CT. Hypoxia-sensitive pathways in inflammation-driven fibrosis. *American Journal of Physiology-Regulatory, Integrative and Comparative Physiology*. 2014;307(12):1369-1380. https://doi.org/10.1152/ajpregu.00349.2014
7. Affandi AJ, Radstake TR, Marut W. Update on biomarkers in systemic sclerosis: tools for diagnosis and treatment. *Seminars in Immunopathology*. 2015; 37(5):475-487. https://doi.org/10.1007/s00281-015-0506-4
8. Nazeer SS, Saraswathy A, Shenoy SJ, Jayasree RS. Fluorescence spectroscopy as an efficient tool for staging the degree of liver fibrosis: an in vivo comparison with MRI. *Scientific Reports*. 2018;8(1):1-11. https://doi.org/10.1038/s41598-018-29370-1
9. Allen J, Di Maria C, Urwin SG, Murray A, Ottewell L, Griffiths B. Novel optical assessments of tissue composition and viability using fluorescence spectroscopy and tissue oxygenation spectrophotometry in patients with systemic sclerosis: a pilot study. *Physiological Measurement*. 2018;39(3). https://doi.org/10.1088/1361-6579/aab1a4
10. De Langhe E, Lories R. Fibrogenesis, novel lessons from animal models. *Seminars in Immunopathology*. 2015;37(5):565-574. https://doi.org/10.1007/s00281-015-0510-8
11. Chursinova Y, Kulikov D, Rogatkin D, Raznitsyna I, Mosalskaya D, Bobrov M. *Optical Technology for Fibrotic Skin Changes Objectification in Experimental Systemic Scleroderma*. BIODEVICES; 2018:194-199. https://doi.org/10.5220/0006633101940199
12. Чурсинова Ю.В., Куликов Д.А., Рогаткин Д.А., Разницына И.А., Мосальская Д.В., Бобров М.А., Петрицкая Е.Н., Молочков А.В. Лазерная флуоресцентная спектроскопия и оптическая тканевая оксиметрия в диагностике фиброза кожи. *Biomedical Photonics*. 2019;8(1):38-45. Chursinova YuV, Kulikov DA, Rogatkin DA, Raznitsyna IA, Mosalskaya DV, Bobrov MA, Petritskaya EN, Molochkov AV. Laser fluorescent spectroscopy and optical tissue oximetry in diagnostics of skin fibrosis *Biomedical Photonics*. 2019;8(1):38-45. (In Russ.) https://doi.org/10.24931/2413-9432-2019-8-1-38-45
13. Gauglitz GG, Korting HC, Pavicic T, Ruzicka T, Jeschke MG. Hypertrophic scarring and keloids: pathomechanisms and current and emerging treatment strategies. *Molecular Medicine*. 2011;17(1-2):113-125. https://doi.org/10.2119/molmed.2009.00153

Поступила 16.03.20
Received 16.03.20
Принята к печати 05.06.20
Accepted 05.06.20