

<https://doi.org/10.17116/klinderma20171644-13>

Актуальные вопросы патогенеза и терапии розацеа

Е.В. СВИРШЕВСКАЯ¹, Е.В. МАТУШЕВСКАЯ², Ю.И. МАТУШЕВСКАЯ³

¹ФГБУН «Институт биоорганической химии им. М.М. Шенякина и Ю.В. Овчинникова» РАН, Москва, Россия, 117997; ²ФГБОУ ДПО «Институт повышения квалификации Федерального медико-биологического агентства России», Москва, Россия, 125371; ³ГБУЗ МО «Люберецкий кожно-венерологический диспансер», Люберцы, Московская область, Россия, 140013

Изучение вопросов патогенеза и лечения розацеа является актуальной проблемой современной дерматологии. Розацеа относится к акнеформным дерматозам, патогенез заболевания неясен. В данном обзоре приведены современные представления о патогенезе заболевания, классификация подтипов розацеа и подходы к терапии.

Ключевые слова: розацеа, патогенез, классификация, терапия, метронидазол, Метрогил гель.

Modern questions in rosacea pathogenesis and therapy

E.V. SVIRSHCHEVSKAYA¹, E.V. MATUSHEVSKAYA², YU.I. MATUSHEVSKAYA³

¹Institute of Bioorganic Chemistry RAS, Moscow, Russia, 117997; ²Institute of Post-diploma Education, Moscow, Russia, 125371; ³Lyubertsy Dermatovenerologic Dispensary, Lyubertsy, Moscow region, Russia, 140013

The study of pathogenesis and treatment of rosacea is a pressing problem of modern dermatology. Rosacea is an acneform dermatosis, the pathogenesis of the disease is unclear. In this review, we present the current understanding of pathogenesis, classification of subtypes of rosacea, and approaches to therapy.

Keywords: rosacea, pathogenesis, classification, therapy, metronidazole, Metrogil gel.

Изучение вопросов патогенеза и лечения розацеа является актуальной проблемой современной дерматологии. Розацеа считают одним из дерматологических заболеваний, включенных в группу акнеформных дерматозов. Термин акнеформные дерматозы объединяет заболевания с характерным поражением сально-фолликулярного аппарата, преимущественно кожи лица, с проявлениями в виде эритемы, папуло-пустулезных высыпаний и различных поствоспалительных дефектов. Розацеа чаще встречается у светлокотых женщин в возрасте 30—50 лет, имеющих определенную генетическую предрасположенность к транзиторному покраснению кожи лица, реже — шеи и так называемой зоны декольте. Эпидемиологические исследования показывают, что заболеваемость розацеа в Северной Америке составляет 5—7%, в странах Европы — 1,5—10%, в РФ — 5—7% [1]. Высокая распространенность заболевания, хроническое рецидивирующее течение, выраженные психоэмоциональные расстройства, резкое снижение качества жизни пациентов ставят перед исследователями задачу дальнейшего изучения патофизиологических особенностей розацеа и совершенствования терапии.

Среди провоцирующих экзогенных факторов отмечают инсоляцию (естественное и искусственное ультрафиолетовое излучение), воздействие на кожу высоких и низких температур окружающей среды, питание и ряд других факторов. Выявлена ассоциация розацеа с патологией пищеварительного тракта, дисфункцией эндокринной системы, изменениями в сально-волосяном аппарате и соединительной ткани дермы, иммунными нарушениями, психовегетативными расстройствами, наличием микроорганизмов на кожном покрове.

Подтипы розацеа

Розацеа имеет несколько клинических форм. В настоящее время в России используется классификация Американского национального комитета по розацеа [2, 3], которая выделяет четыре подтипа и один вариант заболевания: эритемато-телеангиэктатическая (подтип 1); папуло-пустулезная (подтип 2); фиматозная (подтип 3) и офтальмическая розацеа (подтип 4). Выделяют вариант гранулематозной розацеа, которая чаще встречается у людей с темной

¹e-mail: office@ibch.ru

²e-mail: matushevskaya@mail.ru

³e-mail: glav_lkvd@mail.ru

кожей. Ранее считалось, что наблюдается стадийность заболевания с прогрессированием от одного подтипа к другому. В настоящее время врачи склоняются к тому, что различные варианты заболевания могут наблюдаться одновременно; любой из подтипов может сохраняться длительно с утяжелением течения, но без перехода в другой подтип [4]. Вопрос классификации продолжает обсуждаться [5], что показывает сложность с определением, имеют ли разные подтипы заболевания единый или различающийся патогенез. Частота встречаемости подтипа 1 в 4 раза выше, чем подтипа 2 [4, 6, 7]. Однако к дерматологам чаще обращаются больные именно с подтипом 2, поскольку для адекватной терапии требуется проведение дифференциальной диагностики и индивидуальный подбор препаратов. Подтип 3 встречается у 1–4% пациентов с розацеа, чаще у мужчин [6, 7]. Таким образом, основной формой розацеа в практике врача-дерматолога является подтип 2 заболевания.

В настоящее время патогенез розацеа неясен. Выявлены многие факторы, играющие роль в запуске патологического процесса и его поддержании. Розацеа имеет генетическую предрасположенность. A. Chang и соавт. [8] выявили уникальный полиморфизм одного из генов, а также отличия по частоте встречаемости генов ГКГС II класса *HLA-DRB1*03:01*, *HLA-DQB1*02:01* и *HLA-DQA1*05:01*. N. Aldrich и соавт. [9] изучали частоту встречаемости розацеа у близких родственников и показали, что около 50% случаев заболевания связаны с генетической предрасположенностью. Авторы выявили связь с прочими факторами, включая влияние инсоляции, употребление алкоголя и табакокурение, кардиологические заболевания, ожирение и возраст. Выявляется связь розацеа с рядом системных хронических заболеваний: гастроэзофагеальной рефлюксной болезнью, гиперлипидемией, артериальной гипертензией, метаболическими расстройствами, сахарным диабетом, целиакией, ревматоидным артритом и глиомой.

Возможно, что патогенез отдельных форм может отличаться. Первичным и основным признаком розацеа является распространенная эритема в центральной части лица, обычно симметричная. Вероятно, что такая локализация связана с анатомическими особенностями сосудов этой зоны лица, с высокой плотностью сальных желез и физиологией нервных волокон. Выделяется начальная форма — прерозацеа, при которой эритема возникает эпизодически [7]. На этом этапе основным патологическим признаком является дилатация кровеносных сосудов без признаков воспаления и фиброза. Расширение сосудов приводит к увеличению их проницаемости, что проявляется отеком разной степени тяжести. По-видимому, анализ патогенеза розацеа надо начинать с изучения именно прерозацеа и пу-

сковых механизмов, вызывающих дилатацию сосудов.

Причины дилатации сосудов

Регуляция кровоснабжения кожи осуществляется симпатическими адренергическими сосудосуживающими волокнами. При повышении температуры кожи (инсоляция, повышенная температура окружающей среды, горячие напитки, острая пища, продукты с сосудорасширяющим действием, ниацин) сосуды расширяются, что приводит к увеличению объема крови в 3–4 раза. К медиаторам нейрогенной вазодилатации относят АТФ, гистамин, дофамин, серотонин, простагландины, нейротрансмиттер вещество Р и ряд других.

Одним из основных продуцентов вазоактивных веществ в коже являются тучные клетки. Медиаторы тучных клеток регулируют микроциркуляцию крови, проницаемость сосудов, миграцию гранулоцитов, макрофагов, лимфоцитов, тонус гладких мышц сосудов. Индукторами дегрануляции тучных клеток могут являться физические факторы (холод, инсоляция, вибрация, давление), химические вещества (лекарства, аллергены, компоненты комплекса, гормоны, аутоантитела), антимикробные пептиды и другие стрессовые молекулы (алармины), продуцируемые эпителиальными клетками. Известно, что повышенная инсоляция, а также лекарственные препараты, в частности кортикостероидные гормоны, могут быть причиной запуска патологического процесса при розацеа [10, 11]. Поскольку заболевание имеет, по крайней мере, в 50% случаев генетическую предрасположенность, но чаще всего развивается после 30 лет, то можно предположить многократную активацию дегрануляции тучных клеток без последствий в течение длительного времени, после чего запускается необратимый процесс, приводящий к патологии. Одним из возможных механизмов запуска необратимого процесса является генетически опосредованная гиперреактивность врожденной системы иммунитета, к которой относятся не только тучные клетки, но и эпителиоциты. Эпителиальные клетки как слизистых оболочек, так и всех органов синтезируют антимикробные пептиды (дефензины), а также прочие гуморальные факторы (хемокины, цитокины, протеазы и РНКазы), которые являются одной из первых линий защиты организма от патогенов. Часть этих факторов продуцируется конститутивно, что обеспечивает естественную бактерицидность кожи и пота, часть выбрасывается при повреждении барьера, увеличении концентрации патогенов, прочих стрессах кожи. Индуцируемые факторы относятся к группе аларминов. В коже как конститутивные, так и аларминовые факторы могут продуцироваться клетками эпителия, себоцитами, тканевыми макрофагами, эндотелием сосудов, тучными клетками. Из конститу-

тивных факторов лучше всего изучены дефензины. Идентифицированы α -, β - и θ -дефензины, из которых в коже конститутивно секретируются β -дефензины (hBDs) 1–4 [12, 13]. hBDs проявляют широкий спектр цитотоксической активности в отношении бактерий, грибов и вирусов. Все hBDs являются катионными пептидами, встраивающимися в мембраны клеток микроорганизмов, что приводит к нарушению их целостности. Наиболее заряженные дефензины, например hBDs 3, являются наиболее токсичными [14]. При действии факторов стресса появляется продукция hBDs *de novo*, что стимулирует выработку цитокинов/хемокинов, участвующих в патогенезе различных кожных заболеваний [12, 13, 15, 16]. Усиление синтеза hBDs и прочих аларминов стимулирует клеточную пролиферацию, ускоряет ангиогенез, стимулирует приток нейтрофилов и лимфоцитов. Дефензины относятся к группе антимикробных пептидов и белков (AMPs). Кроме дефензинов к AMPs относятся кателицидины, отличающиеся по структуре от дефензинов. У человека идентифицирован только один кателицидин — катионный антибактериальный полипептид с массой 18 кДа, из которого в результате протеолитического гидролиза в нейтрофилах и кератиноцитах получается пептид LL-37, роль которого показана при розацеа [17]. Пептид LL-37 конститутивно секретируется нейтрофилами, тучными клетками и макрофагами [18]. В группу AMPs можно включить также S100 белки, у человека идентифицирован 21 такой белок. Эти белки входят в дифференцировочный комплекс кератиноцитов и в большей мере имеют внутриклеточную функцию, но также обладают антимикробной активностью. Показана роль S100A7 при псориазе, отсюда его название «псориазин» [19]. Еще один класс AMPs представлен также катионными белками РНКазы, из которых РНКазы 7 наиболее активна [20]. РНКазы относятся к конститутивным AMPs, но их синтез также усиливается при действии стрессовых факторов.

Основным назначением конститутивно синтезируемых и секретируемых факторов является защита барьеров организма от внешней среды. При нарушении этих барьеров включается индуцируемая стрессом система продукции аларминов *de novo*, что обеспечивает репарацию барьера. В репарации участвует множество хемокинов, цитокинов, факторов роста эпителия и сосудов [21]. В этом процессе непосредственно участвуют и AMPs hBDs, LL-37, S100A [22].

Роль гиперактивации врожденного тканевого иммунитета в патогенезе кожных заболеваний

То что является необходимым для репарации поврежденного барьера тела, может быть и эндогенной причиной заболевания при гиперэкспрессии AMPs и аларминов. Так, роль врожденного иммуни-

тета показана при псориазе. Антимикробные белки и пептиды hBDs, LL-37, S100A и РНКазы 7 гиперэкспрессированы в кератиноцитах у больных псориазом [23, 24]. В мышинной модели псориаза инактивация гена hBD-2 приводила к нормализации кожи [25]. При атопическом дерматите также имеется гиперактивация врожденной системы иммунитета, однако она связана не с повышенной продукцией AMPs (как при псориазе), а с повышенной продукцией ИЛ-4, -5, -10 и -13 особыми клетками врожденной системы иммунитета, которые относятся к лимфоидному ряду, но представляют собой отдельную тканевую субпопуляцию [26–28]. При этом продукция AMPs у больных атопическим дерматитом приближается к норме, за исключением сниженной продукции белка дермцидина DCD [29]. Белок DCD является предшественником пептидов DCD-1L, DCD-1 и других с антимикробной активностью, секретируемых потовыми железами. Данные пептиды являются исключительно конститутивными и обеспечивают бактерицидность пота. У больных атопическим дерматитом снижена концентрация данных пептидов в поте, что может объяснить увеличение обсемененности кожи условно-патогенными микроорганизмами. Вовлеченность врожденной системы иммунитета показана при акне, заболевании, при котором повышена продукция кожного сала, повышена кератинизация, наблюдается колонизация бактериями *Propionibacterium acnes*. При акне повышена продукция hBD-2, S100A7 и альфа-дефензинов HNP1-3, что ассоциировано с хроническим воспалительным ответом [30]. При акне, так же как при атопическом дерматите, снижена концентрация DCD в поте [31]. Различные отклонения в активности врожденной системы иммунитета наблюдаются и при других кожных заболеваниях, например при системной волчанке и склеродермии [32, 33].

Особенности патогенеза розацеа

Розацеа характеризуется формированием эритемы, эдемы, ощущением жгучей боли, при этом наблюдается инфильтрация кожи фибробластами и тучными клетками. Гистологический анализ показывает наличие расширенных кровеносных сосудов; признаки ангиогенеза наблюдали только при фиматозной форме розацеа [34]. При всех формах заболевания наблюдается накопление тучных клеток и фибробластов в зоне поражения, что показывает синтез хемокинов и ростовых факторов, вызывающих их миграцию. При эритематозной форме повышено число сенсорных нейронов.

Одним из ключевых медиаторов розацеа считается усиленная продукция пептида LL-37 [35]. В мышинной модели введение LL-37 вызывало эритему, дилатацию сосудов, покраснение, телеангиэктазию, что характерно для розацеа [35]. Механизмы

Розацеа – акнеформный дерматоз с неизвестным патогенезом заболевания¹

**Метрогил® гель pH 4,7
(метронидазол 1%):**

- Эффективен в отношении *Demodex folliculorum longus* и *Demodex folliculorum brevis*, *Bacillus oleronius*².
- Обладает высоким профилем безопасности: всасывание минимальное, после наружного применения в сыворотке крови обнаруживается лишь следовые количества препарата³.
- Включен в мировые и Российские⁴ стандарты ведения больных розацеа в качестве наружной терапии первого ряда, а так же в качестве препарата выбора для поддерживающей терапии розацеа⁵.

МЕТРОГИЛ® ГЕЛЬ
Лечение розацеа
по стандарту
и по плану

¹ Смирновская Е.В., Митусовская Е.В. Актуальные вопросы патогенеза и терапии розацеа. Клиническая дерматология и венерология №7, 2017.

² Инструкция по назначению препарата.
³ Там же.

⁴ Федеральные клинические рекомендации по ведению больных розацеа, 2018.

⁵ Consensus Recommendations From the American Acne & Rosacea Society on the Management of Rosacea, 2013, 2014.

Регистрационный номер ПНО11446/02.

Торговое наименование МЕТРОГИЛ®.

МНН: МЕТРОНИДАЗОЛ.

Лекарственный препарат Гель для наружного применения 1%, туба 30 г.

Отпускается без рецепта.



ИМЕЮТСЯ ПРОТИВОПОКАЗАНИЯ, СМОТРИТЕ ИНСТРУКЦИЮ ПО МЕДИЦИНСКОМУ ПРИМЕНЕНИЮ ПРЕПАРАТА

ООО «ЮНИК ФАРМАСЬЮТИКАЛ ЛАБОРАТОРИЗ»

127994, Москва, ул. Тверская, д. 18, корп. 1, кв. 609, тел.: (495) 642-82-34, (495) 642-82-35

повышенной продукции LL-37 не вполне понятны. В работе К. Yamasaki и соавт. [35] показан повышенный синтез фермента трипсиноподобной сериновой протеазы калликреина 5 в коже больных розацеа, что подтверждает и ряд других исследований [36, 37]. Гипотеза о центральной роли LL-37 в патогенезе высказана в 2007 г. [35, 38], однако она до сих пор продолжает обсуждаться, что связано, по видимому, с участием и других медиаторов. Отметим, что основным источником калликреина 5 и LL-37 в коже являются тучные клетки [39].

Еще одним участником патологического процесса при розацеа может являться витамин D. О. Ekiz и соавт. [40] показан повышенный уровень витамина D в крови больных розацеа по сравнению с донорами. Сигнальный путь витамина D напрямую связан с синтезом антимикробных пептидов, включая LL-37, а также экспрессию TLR [41–44]. Интересная концепция патогенеза розацеа предложена В. Melnik [45]. Экспрессия AMPs частично регулируется транскрипционными факторами, ассоциированными с трансдукцией сигнала витамина D. Поскольку розацеа распространена больше в холодных странах Европы, то автор предположил, что противомикробного эффекта витамина D достаточно в летнее солнечное время, но недостаточно зимой при низкой освещенности. Автор предположил наличие у северных народов Европы мутации, приводящей к альтернативной, не зависящей от витамина D активации врожденного иммунитета, обеспечивающей достаточную защиту. Повышение инсоляции приводит к повышенной продукции антимикробных пептидов и срыву толерантности.

Ассоциация розацеа с рядом метаболических и аутоиммунных заболеваний (гастроэзофагеальной рефлюксной болезнью, инфекцией *Helicobacter pylori*, гиперлипидемией, артериальной гипертензией, метаболическими расстройствами, сахарным диабетом, целиакией, ревматоидным артритом и другими) может быть связана с общим генезом всех этих патологий, к которому предрасполагает повышенный синтез антимикробных пептидов не только в коже, но и в других органах [46–48].

Вопрос о роли антимикробных пептидов, не только LL-37, в качестве триггерного компонента розацеа вновь обсуждается в обзоре F. Niyonsaba и соавт. [49].

Роль микроорганизмов в патогенезе розацеа

При розацеа на поверхности кожи повышена концентрация клеща *Demodex fol* и эпидермального стафилококка, принимающих участие в стимуляции воспалительных реакций. В настоящее время клещ *Demodex fol* не признается обязательной причиной возникновения акнеформных дерматозов. Так, клещ *Demodex fol* был обнаружен только в 40% случаев в исследовании с участием 226 больных роза-

цеа [50]. *Demodex fol*, как и *Staphylococcus epidermidis*, являются представителями резидентной микрофлоры микробиома кожи. Тем не менее ряд исследователей указывают, что клещи *Demodex fol* способны к патогенному паразитированию и являются наиболее часто выявляемыми микробными агентами при розацеа, которые могут осложнять клиническую картину и течение заболевания. На сегодняшний день выделены два вида клещей рода *Demodex*: *Demodex folliculorum longus* и *Demodex folliculorum brevis* [51]. Группа исследователей в 2007 г. выделила из клеща рода *Demodex* бактерию *Bacillus oleronius*, которая стимулирует воспалительные реакции у больных с подтипом 2 розацеа [52]. В последних работах российских ученых показано, что у больных розацеа *Demodex fol* способствуют развитию островоспалительных морфологических элементов, увеличивают длительность течения заболевания и верооятность рецидивов [53]. Установлено, что при вульгарной и инфильтративно-продуктивной формах розацеа достоверно чаще обнаруживают *Demodex folliculorum longus*, а у больных с легкой формой заболевания и у здоровых — *Demodex folliculorum brevis*. *Demodex folliculorum longus* способствует развитию тяжелых форм розацеа, и этот процесс не зависит от количества особей, обнаруженных в соскобе. Таким образом, данные о значении клеща *Demodex fol* в развитии розацеа противоречивы; в настоящее время считается, что *Demodex fol* является одним из отягчающих факторов течения розацеа и может служить через стимуляцию врожденного иммунного ответа дополнительным патофизиологическим триггером воспалительных процессов.

Терапия розацеа

В соответствии с клиническими рекомендациями по ведению розацеа с подтипом 2 заболевания, представленным центрофациальной эритемой и воспалительными очагами, комплексный терапевтический подход должен включать правильный уход за кожей и применение противовоспалительных препаратов для уменьшения воспалительных очагов и эритемы.

Всем пациентам, вне зависимости от подтипа заболеваний, для сохранения нормальной функции эпидермального барьера и уменьшения трансэпидермальной потери воды необходимо рекомендовать тщательный уход за кожей. Одним из провоцирующих факторов являются ультрафиолетовые лучи, соответственно фотопротекция также должна входить в уход за кожей. Правильное применение средств по уходу за кожей может усилить терапевтический эффект и уменьшить риск кожных реакций от применения медикаментозной терапии. Наружное лечение является предпочтительным для всех типов заболевания, за исключением гипертрофического.

Медикаментозная терапия различается в зависимости от подтипа розацеа и включает применение системных антибактериальных препаратов, ретиноидов, ангиостабилизирующих средств. Для наружного лечения розацеа подтипа 2 (папуло-пустулезная розацеа) Российским обществом дерматовенерологов и косметологов рекомендован метронидазол, азелаиновая кислота, клиндамицин и другие препараты. Американское общество по акне и розацеа наряду с метронидазолом и азелаиновой кислотой рекомендует ивермектин крем 1% [3, 7, 54]. Для лечения стойкой эритемы применяют альфа-адреномиметики (бримонидин, оксиметазолин), которые вызывают вазоконстрикцию основных расширенных и увеличенных поверхностных кожных сосудов. Препараты альфа-адреномиметики не должны рассматриваться в качестве альтернативы противовоспалительной терапии, разрешенной для применения при розацеа.

Авторы метаанализа 106 рандомизированных клинических исследований, включивших 13 630 больных розацеа подтипов 1 и 2, сравнили эффективность топических препаратов метронидазола (МТЗ), азелаиновой кислоты (АК), ивермектина (ИВМ), бримонидина и других, а также системных антибиотиков или их сочетаний с топическими препаратами (топические ретиноиды). В нескольких исследованиях была показана достоверная эффективность МТЗ и АК по сравнению с плацебо [55]. В двух исследованиях показали достоверную эффективность ИВМ по сравнению с плацебо. Топический клиндамицин в комбинации с третиноином не был эффективен. Из системных препаратов показана эффективность доксициклина (40–100 мг) и миноциклина (45 мг) в терапии розацеа подтипа 2. Сравнение системного тетрациклина и топического МТЗ показало их равную эффективность. Следует отметить, что за исключением вазоконстрикторных препаратов ни один из методов топической или системной терапии не снимает фоновую эритему [7].

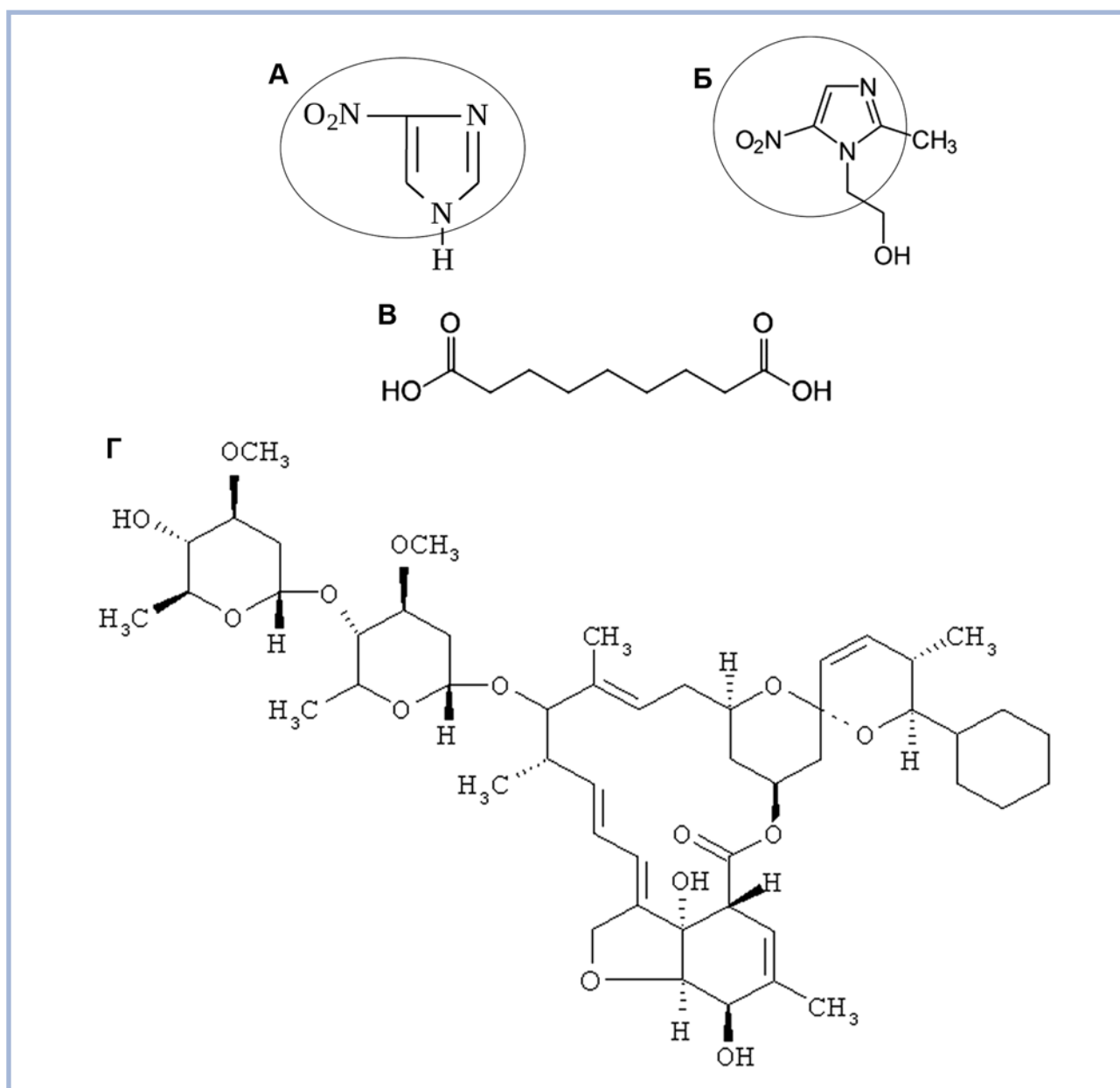
Среди рекомендованных для терапии топических препаратов МТЗ занимает первое место и является базовым для терапии акнеформных дерматозов. МТЗ относится к фармакологической группе противомикробных и противопаразитарных препаратов и представляет собой синтетический аналог природного вещества азомидин, продуцируемого *Streptomyces* spp. (см. рисунок). МТЗ является противомикробным средством широкого спектра действия из группы имидазолов, этот препарат рекомендован при папуло-пустулезной розацеа, ассоциированной с формированием воспалительных очагов, в которых чаще всего локализуются клещи и бактерии, а также инфильтрующие кожу нейтрофилы [56–58]. Кроме противомикробного действия, МТЗ обладает антиоксидантной активностью, что снижает напряжение иммунного процесса в коже

[59–61]. Вполне возможно, что МТЗ влияет не только на продукцию и сбор радикалов кислорода. В мышинной модели было показано, что внутрибрюшинное введение МТЗ снижало число циркулирующих нейтрофилов, пролиферацию лимфоцитов, фагоцитарную активность нейтрофилов и макрофагов, продукцию провоспалительных цитокинов [62]. Аналогичные данные получены для человека. Так, системный МТЗ вызывает транзиторную лейкопению и тромбоцитопению [63]. Данных по влиянию МТЗ на синтез АМРс, пролиферацию и синтез цитокинов и хемокинов лейкоцитами крови пока нет. Еще одним из действий МТЗ может быть регуляция нейтральных волокон [64].

АК относится к классу карбоновых кислот, содержит две карбоксильные группы и имеет отрицательный заряд (см. рисунок). Одним из механизмов действия может быть инактивация АМРс, имеющих положительный заряд. Показано, что АК проявляет бактериостатическую активность в отношении *P. acnes* и *St. epidermidis*, снижает выработку собственных жирных кислот, способствующих возникновению папул, пустул и очаговой/околоочаговой эритемы [54, 55, 65, 66].

ИВМ является производным авермектинов — продуктов жизнедеятельности актиномицетов *Streptomyces avermitilis*. По токсичности для теплокровных животных авермектины и ивермектины относятся к первой группе опасности. По структуре ИВМ значительно отличается от МТЗ и АК (см. рисунок). ИВМ имеет в 5 раз большую молекулярную массу, чем МТЗ и АК, что увеличивает время его выведения из организма. После однократного парентерального введения ИВМ персистирует в организме до 10–14 дней. ИВМ действует на личиночные и половозрелые фазы развития паразитов, усиливает выработку нейромедиатора торможения γ -аминомасляной кислоты (ГАМК), что приводит к нарушению передачи нервных импульсов, параличу и гибели паразита. Механизмы действия ИВМ при розацеа неизвестны, но можно предположить опосредованное участие ГАМК в торможении нервного возбуждения аксонов, наблюдаемое при розацеа. Прямого участия в передаче нервного сигнала у млекопитающих ГАМК не принимает. При пероральном приеме ИВМ могут наблюдаться симптомы, напоминающие реакцию Мазотти [67, 68]. При топическом применении данных по токсичности ИВМ нет, но больным с предрасположенностью к аллергии использовать топические препараты на основе ИВМ следует с осторожностью.

Одним из представителей топической формы МТЗ является *Метрогил гель 1%*. Гелевая форма препарата имеет ряд преимуществ. *Метрогил гель* может применяться при остром и подостром воспалении, не способствует образованию корок, приемлем с косметической точки зрения. Благодаря ги-



Структуры азомицина (А), метронидазола (Б), азелаиновой кислоты (В) и ивермектина (Г). А—Б. Овалом обведен общий центр азомицина и метронидазола.

дрофильности отсутствуют видимые следы применения, хорошо смывается водой и смешивается с кожными секретами. Биодоступность метронидазола в составе геля выше за счет лучшей проницаемости. При повышении биодоступности увеличивается эффективность и снижается частота нежелательных эффектов при применении лекарственного средства.

Группа российских исследователей [69] провела ограниченные клинические исследования по изучению эффективности и безопасности *Метрогил геля 1%* в лечении акнеформных дерматозов. В исследовании участвовали 33 пациента с различными клиническими формами и степенью тяжести акне-

формных дерматозов (розацеа 57%; розацеа и демодекоз 36%; периоральный дерматит 34%; розацеа и акне 9%). Большинство больных считали триггером развития акнеформных дерматозов инсоляцию и питание. Больные получали комплексную терапию, *Метрогил гель 1%* наносили в виде аппликации на очаги поражения 2 раза в сутки. Длительность лечения в каждом конкретном случае зависела от нозологии, клинической формы заболевания, выраженности симптоматики и индивидуальной чувствительности и в среднем составляла 4 нед. Результаты проведенного исследования показали высокий уровень безопасности и переносимости *Метрогил геля*. Врачи и пациенты отметили быстрое купирование

остроты заболевания и начало разрешения элементов у всех больных к 7—14-му дню. Осложнений и побочных явлений не наблюдалось. Пациенты также отмечали хорошие косметические качества *Метрогил геля*, удобство его применения, хорошую сочетаемость с другими средствами.

Заключение

Розацеа относится к акнеформным дерматозам с неизвестным патогенезом заболевания. Имеющиеся данные позволяют предположить участие врожденной системы иммунитета, вызванное генетически детерминированной повышенной продукцией антимикробных пептидов и аларминов, что постепенно с годами приводит к стойкой дилатации сосудов кожи лица, формированию фоновой эритемы, присоединению воспалительной реакции в виде папул. Провоцирующим фактором является локальное повышение температуры кожи, вызванное ультрафиолетом, острой пищей, алкоголем и т.д. Срыв толерантности возникает постепенно, что характеризует со-

стояние прерозацеа, требующее начинать лечение на этой ранней фазе. Для лечения прерозацеа и особенно розацеа рекомендована топическая терапия, которая снижает напряженность иммунных реакций в коже, а при подтипе 2 розацеа значительно уменьшает размеры папул, пустул и очаговой/околоочаговой эритемы. Одним из наиболее эффективных топических препаратов является МТЗ, что подтверждено многочисленными зарубежными и отечественными исследованиями и многолетним опытом применения в практике врачей дерматовенерологов и косметологов. Высокая приверженность лечению, фармакоэкономический показатель позволяют рассматривать МТЗ как оптимальное топическое средство для лечения розацеа.

Матушевская Е.В. — orcid.org/0000-0003-4583-0617

Матушевская Ю.И. — orcid.org/0000-0001-5995-6689

Свищевская Е.В. — orcid.org/0000-0002-5647-9298

Авторы заявляют об отсутствии конфликта интересов.

ЛИТЕРАТУРА/REFERENCES

1. Tan J, Schofer H, Araviiskaia E, Audibert F, Kerrouche N, Berg M. Prevalence of rosacea in the general population of Germany and Russia — the RISE study. *J Eur Acad Dermatol Venereol*. 2016;30:428-434. <https://doi.org/10.1111/jdv.13556>
2. Wilkin J, Dahl M, Detmar M, Drake L, Feinstein A, Odom R, Powell F. Standard classification of rosacea: report of the national rosacea society expert committee on the classification and staging of rosacea. *J Am Acad Dermatol*. 2002 Apr;46(4):584-587.
3. Федеральные клинические рекомендации по ведению больных розацеа. 2015. [Federal clinical recommendations on rosacea. 2015. (In Russ.)]. http://mzdrav.rk.gov.ru/file/Rozacea_05052014_Klinicheskie_rekomendacii.pdf
4. Crawford GH, Pelle MT, James WD. Rosacea I: etiology, pathogenesis, and subtype classification. *J Am Acad Dermatol*. 2004;51:327-341.
5. Tan J, Steinhoff M, Berg M, Del Rosso J, Layton A, Leyden J, Schaubert J, Schaller M, Cribier B, Thiboutot D, Webster G; Rosacea International Study Group. Shortcomings in rosacea diagnosis and classification. *Br J Dermatol*. 2017 Jan;176(1):197-199. <https://doi.org/10.1111/bjd.14819>
6. Spoenclin J, Voegel JJ, Jick SS, Meier CR. A study on the epidemiology of rosacea in the UK. *Br J Dermatol*. 2012;167.
7. James Q, Del Rosso. Розацеа кожи: патогенез, клинические проявления, современные рекомендации по тактике ведения пациентов. *Вестник дерматологии и венерологии* 2016;(2):21-31. [James Q Del Rosso. Rosacea: pathogenesis, clinical manifestations, modern approaches to treatment. *Vestnik dermatologii i venerologii*. 2016;(2):21-31. (In Russ.)].
8. Chang AL, Raber I, Xu J, Li R, Spitale R, Chen J, Kiefer AK, Tian C, Eriksson NK, Hinds DA, Tung JY. Assessment of the genetic basis of rosacea by genome-wide association study. *J Invest Dermatol*. 2015 Jun;135(6):1548-1555. <https://doi.org/10.1038/jid.2015.53>
9. Aldrich N, Gerstenblith M, Fu P, Tuttle MS, Varma P, Gotow E, Cooper KD, Mann M, Popkin DL. Genetic vs environmental factors that correlate with rosacea: a cohort-based survey of twins. *JAMA Dermatol*. 2015 Nov;151(11):1213-1219. <https://doi.org/10.1001/jamadermatol.2015.2230>
10. Felton S, Navid F, Schwarz A, Schwarz T, Gläser R, Rhodes LE. Ultraviolet radiation-induced upregulation of antimicrobial proteins in health and disease. *Photochem Photobiol Sci*. 2013 Jan;12(1):29-36. <https://doi.org/10.1039/c2pp25158b>
11. Bhat YJ, Manzoor S, Qayoom S. Steroid-induced rosacea: a clinical study of 200 patients. *Indian J Dermatol*. 2011 Jan;56(1):30-32. <https://doi.org/10.4103/0019-5154.77547>
12. Niyonsaba F, Nagaoka I, Ogawa H, Okumura K. Multifunctional antimicrobial proteins and peptides: natural activators of immune systems. *Curr Pharm Des*. 2009;15(21):2393-2413.
13. Sørensen OE, Thapa DR, Rosenthal A, Liu L, Roberts AA, Ganz T. Differential regulation of beta-defensin expression in human skin by microbial stimuli. *J Immunol*. 2005 Apr 15;174(8):4870-4879.
14. Schibill DJ, Hunter HN, Aseyev V, Starmer TD, Wienczek JM, McCray PB Jr, Tack BF, Vogel HJ. The solution structures of the human beta-defensins lead to a better understanding of the potent bactericidal activity of HBD3 against *Staphylococcus aureus*. *J Biol Chem*. 2002 Mar 8;277(10):8279-8289.
15. K, Ogawa H. Antimicrobial peptides human beta-defensins stimulate epidermal keratinocyte migration, proliferation and production of proinflammatory cytokines and chemokines. *J Invest Dermatol*. 2007 Mar;127(3):594-604.
16. Smithrithee R, Niyonsaba F, Kiatsurayanon C, Ushio H, Ikeda S, Okumura K, Ogawa H. Human β -defensin-3 increases the expression of interleukin-37 through CCR6 in human keratinocytes. *J Dermatol Sci*. 2015 Jan;77(1):46-53. <https://doi.org/10.1016/j.jdermsci.2014.12.001>
17. Salzer S, Kresse S, Hirai Y, Koglin S, Reinholz M, Ruzicka T, Schaubert J. Cathelicidin peptide LL-37 increases UVB-triggered inflammasome activation: possible implications for rosacea. *J Dermatol Sci*. 2014 Dec;76(3):173-179. <https://doi.org/10.1016/j.jdermsci.2014.09.002>
18. Muto Y, Wang Z, Vanderberghe M, Two A, Gallo RL, Di Nardo A. Mast cells are key mediators of cathelicidin-initiated skin inflammation in rosacea. *J Invest Dermatol*. 2014 Nov;134(11):2728-2736. <https://doi.org/10.1038/jid.2014.222>
19. Mishra S, Ahirwar DK, Ganju RK. Psoriasin (S100A7): a novel mediator of angiogenesis. *Br J Dermatol*. 2016 Dec;175(6):1141-1142. <https://doi.org/10.1111/bjd.15141>
20. Rosenberg HF. RNase A ribonucleases and host defense: an evolving story. *J Leukoc Biol*. 2008 May;83(5):1079-1087. <https://doi.org/10.1189/jlb.1107725>

21. Moali C, Hulmes DJ. Extracellular and cell surface proteases in wound healing: new players are still emerging. *Eur J Dermatol.* 2009 Nov-Dec;19(6):552-564. <https://doi.org/10.1684/ejd.2009.0770>
22. Mangoni ML, McDermott AM, Zasloff M. Antimicrobial peptides and wound healing: biological and therapeutic considerations. *Exp Dermatol.* 2016 Mar;25(3):167-173. <https://doi.org/10.1111/exd.12929>
23. Harder J, Bartels J, Christophers E, Schröder JM. A peptide antibiotic from human skin. *Nature.* 1997 Jun 26;387(6636):861.
24. Bierkarre H, Harder J, Cuthbert R, Emery P, Leuschner I, Mrowietz U, Hedderich J, McGonagle D, Gläser R. Differential expression of antimicrobial peptides in psoriasis and psoriatic arthritis as a novel contributory mechanism for skin and joint disease heterogeneity. *Scand J Rheumatol.* 2016;45(3):188-196. <https://doi.org/10.3109/03009742.2015.1091497>
25. Bracke S, Carretero M, Guerrero-Aspizua S, Desmet E, Illera N, Navarro M, Lambert J, Del Rio M. Targeted silencing of DEFB4 in a bioengineered skin-humanized mouse model for psoriasis: development of siRNA SECo-some-based novel therapies. *Exp Dermatol.* 2014 Mar;23(3):199-201. <https://doi.org/10.1111/exd.12321>
26. Nomura I, Goleva E, Howell MD, Hamid QA, Ong PY, Hall CF, Darst MA, Gao B, Boguniewicz M, Travers JB, Leung DY. Cytokine milieu of atopic dermatitis, as compared to psoriasis, skin prevents induction of innate immune response genes. *J Immunol.* 2003 Sep 15;171(6):3262-3269.
27. Roediger B, Kyle R, Le Gros G, Weninger W. Dermal group 2 innate lymphoid cells in atopic dermatitis and allergy. *Curr Opin Immunol.* 2014 Dec;31:108-114. <https://doi.org/10.1016/j.coi.2014.10.008>
28. Salimi M, Barlow JL, Saunders SP, Xue L, Gutowska-Owsiak D, Wang X, Huang LC, Johnson D, Scanlon ST, McKenzie AN, Fallon PG, Ogg GS. A role for IL-25 and IL-33-driven type-2 innate lymphoid cells in atopic dermatitis. *J Exp Med.* 2013 Dec 16;210(13):2939-2950. <https://doi.org/10.1084/jem.20130351>
29. Rieg S, Steffen H, Seeber S, Humeny A, Kalbacher H, Dietz K, Garbe C, Schittek B. Deficiency of dermcidin-derived antimicrobial peptides in sweat of patients with atopic dermatitis correlates with an impaired innate defense of human skin in vivo. *J Immunol.* 2005 Jun 15;174(12):8003-8010.
30. Harder J, Tsuruta D, Murakami M, Kurokawa I. What is the role of antimicrobial peptides (AMP) in acne vulgaris? *Exp Dermatol.* 2013 Jun;22(6):386-391. <https://doi.org/10.1111/exd.12159>
31. Nakano T, Yoshino T, Fujimura T, Arai S, Mukuno A, Sato N, Katsuoka K. Reduced expression of dermcidin, a peptide active against propionibacterium acnes, in sweat of patients with acne vulgaris. *Acta Derm Venereol.* 2015 Sep;95(7):783-786. <https://doi.org/10.2340/00015555-2068>
32. Lande R, Ganguly D, Facchinetti V, Frasca L, Conrad C, Gregorio J, Meller S, Chamilo G, Sebasigari R, Ricciari V, Bassett R, Amuro H, Fukuhara S, Ito T, Liu YJ, Gilliet M. Neutrophils activate plasmacytoid dendritic cells by releasing self-DNA-peptide complexes in systemic lupus erythematosus. *Sci Transl Med.* 2011 Mar 9;3(73):73ra19. <https://doi.org/10.1126/scitranslmed.3001180>
33. Kreuter A, Hyun J, Skrygan M, Sommer A, Bastian A, Altmeyer P, Gambichler T. Ultraviolet A1-induced downregulation of human beta-defensins and interleukin-6 and interleukin-8 correlates with clinical improvement in localized scleroderma. *Br J Dermatol.* 2006 Sep;155(3):600-607.
34. Schwab VD, Sulk M, Seeliger S, Nowak P, Aubert J, Mess C, Rivier M, Carlván I, Rossio P, Metzger D, Buddenkotte J, Cevikbas F, Voegel JJ, Steinhoff M. Neurovascular and neuroimmune aspects in the pathophysiology of rosacea. *J Invest Dermatol Symp Proc.* 2011 Dec;15(1):53-62. <https://doi.org/10.1038/jidsymp.2011.6>
35. Yamasaki K, Di Nardo A, Bardan A, Murakami M, Ohtake T, Coda A, Dorschner RA, Bonnart C, Descargues P, Hovnanian A, Morhenn VB, Gallo RL. Increased serine protease activity and cathelicidin promotes skin inflammation in rosacea. *Nat Med.* 2007 Aug;13(8):975-980.
36. Two AM, Del Rosso JQ. Kallikrein 5-mediated inflammation in rosacea: clinically relevant correlations with acute and chronic manifestations in rosacea and how individual treatments may provide therapeutic benefit. *J Clin Aesthet Dermatol.* 2014 Jan;7(1):20-25.
37. Coda AB, Hata T, Miller J, Audish D, Kotol P, Two A, Shafiq F, Yamasaki K, Harper JC, Del Rosso JQ, Gallo RL. Cathelicidin, kallikrein 5, and serine protease activity is inhibited during treatment of rosacea with azelaic acid 15% gel. *J Am Acad Dermatol.* 2013 Oct;69(4):570-577. <https://doi.org/10.1016/j.jaad.2013.05.019>
38. Bevins CL, Liu FT. Rosacea: Skin innate immunity gone awry? *Nat Med.* 2007; 13:904-906. <https://doi.org/10.1038/nm0807-904>
39. Muto Y, Wang Z, Vanderberghe M, Two A, Gallo RL, Di Nardo A. Mast cells are key mediators of cathelicidin-initiated skin inflammation in rosacea. *J Invest Dermatol.* 2014 Nov;134(11):2728-2736. <https://doi.org/10.1038/jid.2014.222>
40. Ekiz O, Balta I, Sen BB, Dikilitaş MC, Ozuğuz P, Rifaioğlu EN. Vitamin D status in patients with rosacea. *Cutan Ocul Toxicol.* 2014 Mar;33(1):60-62. <https://doi.org/10.3109/15569527.2013.797907>
41. Gombart A, Borregaard N, Koefler H. Human cathelicidin antimicrobial peptide (CAMP) gene is a direct target of the vitamin D receptor and is strongly up-regulated in myeloid cells by 1,25-dihydroxy vitamin D3. *FASEB J.* 2005;19(9):1067-1077. PubMed PMID: <https://doi.org/10.1096/fj.04-3284com>
42. Liu P, Stenger S, Li H, Wenzel L, Tan B, Krutzik S, et al. Toll-like receptor triggering of a vitamin D-mediated human antimicrobial response. *Science.* 2006;311(5768):1770-1773. <https://doi.org/10.1126/science.1123933>
43. Wang T, Nestel F, Bourdeau V, Nagai Y, Wang Q, Liao J, et al. Cutting edge: 1,25-dihydroxy vitamin D3 is a direct inducer of antimicrobial peptide gene expression. *J Immunol.* 2004;73(5):2909-2912.
44. Wang TT, Dabbas B, Laperriere D, Bitton AJ, Soualline H, Tavera-Mendoza LE, et al. Direct and indirect induction by 1,25-dihydroxy vitamin D3 of the NOD2/CARD15-defensin beta2 innate immune pathway defective in Crohn disease. *J Biol Chem.* 2010;285(4):2227-2231. <https://doi.org/10.1074/jbc.C109.071225>
45. Melnik BC. Rosacea: The blessing of the celts — an approach to pathogenesis through translational research. *Acta Derm Venereol.* 2016 Feb;96(2):147-156. <https://doi.org/10.2340/00015555-2220>
46. Egeberg A, Weinstock LB, Thyssen EP, Gislason GH, Thyssen JP. Rosacea and gastrointestinal disorders: a population-based cohort study. *Br J Dermatol.* 2017 Jan;176(1):100-106. <https://doi.org/10.1111/bjd.14930>
47. Egeberg A, Hansen PR, Gislason GH, Thyssen JP. Clustering of autoimmune diseases in patients with rosacea. *J Am Acad Dermatol.* 2016 Apr;74(4):667-672.e1. <https://doi.org/10.1016/j.jaad.2015.11.004>
48. Spoendlin J, Karatas G, Furlano RI, Jick SS, Meier CR. Rosacea in patients with ulcerative colitis and crohn's disease: a population-based case-control study. *Inflamm Bowel Dis.* 2016 Mar;22(3):680-687. <https://doi.org/10.1097/MIB.0000000000000644>
49. Niynsaba F, Kiatsurayanon C, Chieosilatham P, Ogawa H. Friends or Foes? Host defense (antimicrobial) peptides and proteins in human skin diseases. *Exp Dermatol.* 2017 Feb 13. <https://doi.org/10.1111/exd.13314>
50. Lee WJ, Jung JM, Lee YJ, Won CH, Chang SE, Choi JH, Moon KC, Lee MW. Histopathological analysis of 226 patients with rosacea according to rosacea subtype and severity. *Am J Dermatopathol.* 2016 May;38(5):347-352. <https://doi.org/10.1097/DAD.0000000000000454>
51. Акбулатова Л.Х. *Морфология двух форм клеща Demodex folliculorum hominis и его роль в заболеваниях кожи человека:* Дис. ... канд. мед. наук. Ташкент. 1968. [Akbulatova LKh. *Morphology of two Demodex folliculorum hominis forms and its role in skin diseases.* Authorferat of Ph.D. thesis. Tashkent. 1968. (In Russ.)].
52. Lacey N, Delaney S, Kavanagh K, et al. Mite related bacterial antigens stimulate inflammatory cells in rosacea. *Br J Dermatol.* 2007;157:474-481.
53. Кубанов А.А., Галлямова Ю.А., Гревцева А.В. Роль клещей Demodex в развитии папуло-пустулезных дерматитов. *Экспериментальная и клиническая дерматокосметология.* 2014;2:43-46. [Kubanov AA, Gallyamova YuA, Grevtseva AV. The role of Demodex mites in the development of papulo-pustular dermatitis. *Experimentalnaya i klinicheskaya dermatokosmetologiya.* 2014;2:43-46. (In Russ.)].
54. Del Rosso JQ, Thiboutot D, Gallo R, et al. Consensus recommendations from the American Acne & Rosacea Society on the management of rosacea, part 2: a status report on topical agents. *Cutis.* 2013;92:277-284.
55. van Zuuren EJ, Fedorowicz Z, Carter B, van der Linden MM, Charland L. Interventions for rosacea. *Cochrane Database Syst Rev.* 2015 Apr 28;(4):CD003262. <https://doi.org/10.1002/14651858.CD003262.pub5>
56. Millikan L. The proposed inflammatory pathophysiology of rosacea: implications for treatment. *Skinmed.* 2003 Jan-Feb;2(1):43-47.
57. McMahon F, Banville N, Bergin DA, Smedman C, Paulie S, Reeves E, Kavanagh K. Activation of neutrophils via IP3 pathway following exposure to demodex-associated bacterial proteins. *Inflammation.* 2016 Feb;39(1):425-433. <https://doi.org/10.1007/s10753-015-0264-4>
58. O'Reilly N, Bergin D, Reeves EP, McElvaney NG, Kavanagh K. Demodex-associated bacterial proteins induce neutrophil activation. *Br J Dermatol.* 2012 Apr;166(4):753-760. <https://doi.org/10.1111/j.1365-2133.2011.10746.x>
59. Narayanan S, Hünerbein A, Getie M, Jäckel A, Neubert RH. Scavenging properties of metronidazole on free oxygen radicals in a skin lipid model system. *J Pharm Pharmacol.* 2007 Aug;59(8):1125-1130.
60. Jones D. Reactive oxygen species and rosacea. *Cutis.* 2004 Sep;74(3Suppl):17-20, 32-34.

-
61. Miyachi Y. Potential antioxidant mechanism of action for metronidazole: implications for rosacea management. *Adv Ther.* 2001 Nov-Dec;18(6): 237-243.
62. Fararjeh M, Mohammad MK, Bustanji Y, Alkhatib H, Abdalla S. Evaluation of immunosuppression induced by metronidazole in Balb/c mice and human peripheral blood lymphocytes. *Int Immunopharmacol.* 2008 Feb; 8(2):341-350. <https://doi.org/10.1016/j.intimp.2007.10.018>
63. Gutiérrez García M, López Lunar E, Fernández Arenas O, Hidalgo Correas FJ, García Díaz B. [Neutropenia induced by therapeutic doses of intravenous metronidazole]. *Farm Hosp.* 2009 Jul-Aug;33(4):231-233.
64. Park KI, Chung JM, Kim JY. Metronidazole neurotoxicity: sequential neuroaxis involvement. *Neurol India.* 2011 Jan-Feb;59(1):104-107. <https://doi.org/10.4103/0028-3886.76882>
65. Del Rosso JQ. Azelaic Acid Topical Formulations: Differentiation of 15% Gel and 15% Foam. *J Clin Aesthet Dermatol.* 2017 Mar;10(3):37-40.
66. Schulte BC, Wu W, Rosen T. Azelaic acid: evidence-based update on mechanism of action and clinical application. *J Drugs Dermatol.* 2015 Sep;14(9): 964-968.
67. Ito T. Mazzotti reaction with eosinophilia after undergoing oral ivermectin for scabies. *J Dermatol.* 2013 Sep;40(9):776-777. <https://doi.org/10.1111/1346-8138.12243>
68. Olson BG, Domachowske JB. Mazzotti reaction after presumptive treatment for schistosomiasis and strongyloidiasis in a Liberian refugee. *Pediatr Infect Dis J.* 2006 May;25(5):466-468.
69. Катханова О.А., Катханов А.М., Стенин А.В. Комплексная терапия акнеформных дерматозов. *Экспериментальная клиническая дерматокосметология.* 2014;2:1-6. [Katkhanova OA, Katkhanov AM, Stenin AV. Complex therapy of acneform dermatoses. *Experiment clin dermatocosmetol.* 2014;:2:1-6. (In Russ.)].