doi: 10.17116/klinderma201615259-71

Ошибки в тактике лечения больных атопическим дерматитом, ассоциированным с условно-патогенной дрожжевой микрофлорой (случаи из практики)

Т.В. СОКОЛОВА[1], Л.А. САФОНОВА[1], Н.А. КЛИВИТСКАЯ[2]

[1]ФГБОУ ВПО «Московский государственный университет пищевых производств», Медицинский институт усовершенствования врачей, Москва, Россия, 125080; [2]ФГБОУ ВПО «Российский университет дружбы народов», Москва, Россия, 117197

В патогенезе атопического дерматита значимы инфекционные триггеры. Среди них особое место занимают дрожжеподобные грибы рода *Candida* spp. и липофильные дрожжи рода *Malassezia* spp. Первые у лиц с заболеваниями атопического генеза за счет гиперэргической реакции замедленного типа поддерживают тяжелое течение кожного процесса, вторые способны индуцировать выработку специфических IgE-антител. В связи с этим включение в комплексную терапию препаратов, обладающих разнонаправленным действием (антимикотическое, антибактериальное, противовоспалительное), позволяет быстрее достичь терапевтического эффекта и удлинить межрецидивный период.

Цель настоящего исследования — анализ ошибок дерматологов в выборе тактики лечения больных атопическим дерматитом в связи с недооценкой роли в патогенезе заболевания дрожжеподобных грибов рода *Candida* spp. и липофильных дрожжей рода *Malassezia* spp.

Материал и методы. Работа выполнена на кафедре кожных и венерических заболеваний с курсом косметологии Медицинского института усовершенствования врачей. На примере 3 больных в возрасте 18, 9 и 6 лет дан детальный анализ особенностей течения атопического дерматита, ассоциированного с инфицированием дрожжевой микрофлорой, и причин неэффективности традиционных методов терапии.

Основные результаты. Использование клинических, иммунологических, бактериологических методов позволило выявить сопутствующую микологическую инфекцию, поддерживающую хроническое течение атопического дерматита и влияющую на эффективность лечения.

Заключение. Причиной неэффективности традиционных методов терапии нередко является гиперколонизация кожи и/или слизистых оболочек дрожжевой микрофлорой. Использование топического антимикотика сертаконазола (*Залаин*) и универсального антисептика повидон-йода (*Бетадин*) дает возможность добиться выраженного клинического эффекта и удлинить межрецидивный период.

Ключевые слова: *атопический дерматит, дрожжевая флора, тактика лечения, сертаконазол (Залаин), повидон-йод (Бетадин).*

Medical mistakes in tactics of management of patients with atopic dermatitis associated with opportunistic yeast microflora infection

T.V. SOKOLOVA, L.A. SAFONOVA, N.A. KLIVITSKAYA

Moscow State University of Food Production, Extension Course Institute for Medical Practitioners, Moscow, Russia, 125080; Russian Peoples' Friendship University, Moscow, Russia, 117197

Infectious triggers play significant role in the pathogenesis of atopic dermatitis. *Candida* spp. yeasts and *Malassezia* spp. lipophilic yeasts hold a special place among these trigger factors. The former contribute to the severity of skin process in patients with atopic diseases due to the delayed hyperergic reaction, the latter can induce the production of specific IgE-antibodies. For this reason, the complex therapy including multifunctional drugs (antimycotic, antibacterial, and anti-inflammatory) provides faster therapeutic effect and longer interrecurrent period.

Objective. The objective of this study was to analyze the mistakes of dermatologists in selection of treatment of patients with atopic dermatitis due to the underestimated role of *Candida* spp. yeasts and *Malassezia* spp. lipophilic yeasts in the pathogenesis of the disease.

Material and methods. The investigation was carried out at the department of skin and venereal diseases with cosmetology course at the Extension Course Institute for Medical Practitioners. The detailed analysis of the characteristic features of atopic dermatitis associated with yeast microflora infection and the reasons for ineffectiveness of conventional therapies was provided and exemplified by three clinical cases of patients aged 18, 9 and 6 years.

Results. The use of clinical, immunological, and bacteriological methods enabled us to detect concomitant mycological infection, which supports chronicity of atopic dermatitis and affects the effectiveness of treatment.

Conclusion. The ineffectiveness of conventional therapies is often due to hypercolonization of skin and/or mucous membranes with yeast microflora. The use of topical antimycotics agent sertaconazole *(Zalain)* and universal antiseptic agent povidone-iodine (Betadine) results in significant clinical effect and longer interrecurrent period.

Keywords: *atopic dermatitis, yeast flora, treatment strategy, sertaconazole (Zalain), povidone-iodine (Betadine).*

[1]e-mail: stv_morf2005@mail.ru
[2]e-mail: nina-klivitskaya@mail.ru

© Коллектив авторов, 2016

Атопический дерматит (АтД) является значимой междисциплинарной проблемой медицины. Им занимаются врачи различных специальностей [1—3]. Мировой интенсивный показатель заболеваемости АтД составляет 15‰ [4]. АтД страдают 10—30% детского населения [5]. В европейских странах заболеваемость детей АтД за последние 30 лет возросла в 6,6 раза [6], а в РФ за 5 лет — в 1,9 раза [7]. По данным ВОЗ, АтД занимает четвертое место среди социально значимых заболеваний. Многоцентровыми исследованиями установлено, что почти 30% детей экономически развитых стран страдают АтД, который персистирует более чем у $^1/_3$ из них и во взрослом возрасте [8—10]. Многочисленные исследования последних лет показали, что АтД, впервые выявленным в детстве, страдают 45—60% больных во взрослом возрасте. Эти данные значительно превосходят известные ранее и подтверждают, что АтД становится значительной проблемой здравоохранения, особенно для поколения, родившегося после 80-х годов прошедшего столетия [2, 3]. На долю АтД приходится от 5 до 30% всех пациентов, обращающихся к дерматологам, и около 30% — к врачам общего профиля [11]. Заболеваемость АтД варьирует в различных странах в зависимости от уровня урбанизации и состояния экологии окружающей человека среды [1, 3].

Этиопатогенез АтД реализуется при сложном взаимодействии различных эндо- и экзогенных факторов. Это аллергическое полиэтиологическое заболевание с наследственной предрасположенностью полигенного характера, реализуемое в сложном взаимодействии иммунных, вегетососудистых, нейроэндокринных нарушений с многочисленными факторами окружающей среды и преимущественным поражением кожи [8, 10, 12]. В патогенезе АтД большое значение придается различным инфекционным агентам, запускающим и поддерживающим иммунопатологический процесс в коже. Существенное значение имеют дрожжеподобные грибы рода *Candida* spp. [13—16] и липофильные дрожжи рода *Malassezia* spp. [15, 17, 18]. Патологические состояния, вызванные воздействием на организм человека дрожжеподобных грибов рода *Candida* spp., относятся к разряду оппортунистических микозов [19—21]. Актуальность проблемы кандидоза кожи (КК) и/или слизистых оболочек (СО) обусловлена ростом заболеваемости населения данным микозом [16, 22—24]. Дрожжеподобные грибы широко распространены среди практически здоровых лиц и при соответствующих условиях становятся патогенными [22, 24, 25]. Происходит обмен генетической информацией между различными видами грибов [25, 26]. В патогенезе многих заболеваний преобладает микстинфекция, в частности грибково-бактериальная [16]. В условиях микстинфекции происходит усиление активности обоих возбудителей [20, 21, 27—29]. Сенсибилизируя организм, они отягощают течение аллергодерматозов. В сочетании с золотистым стафилококком патогенность обоих возбудителей резко усиливается [14, 30, 31]. Доказано снижение эффективности специфического лечения или полное ее отсутствие при применении обычных доз антибактериальных препаратов за счет наличия грибов *C. albicans* [21, 25]. КК и/или СО нередко трактуется как инфекционные осложнения медикаментозной терапии при использовании антибиотиков, кортикостероидов, цитостатиков, гормональных контрацептивов [24]. Зарегистрировано развитие резистентности дрожжей рода *Candida* spp. к ряду антимикотиков, в том числе современных [32—37]. *C. albicans* являются причинно-значимыми аллергенами у 57% больных АтД [13]. Колонизация кожных покровов *C. albicans* у детей с тяжелыми формами АтД отмечена в 43,8% случаев [38]. При внедрении в ткани дрожжевые клетки *C. albicans* трансформируются в мицелиальную форму, что является ключевым звеном патогенеза кандидоза. Однако даже наличие только дрожжевых клеток является предпосылкой возможной сенсибилизации человека к данному патогену [28, 39]. На развитие микогенной сенсибилизации к *Candida* оказывают влияние многие факторы: наследственная предрасположенность к аллергии, состояние иммунной системы, доза аллергена и длительность контакта с ним, способ аллергизации и др. [40]. Наследственный фактор является определяющим в развитии аллергии. По крайней мере, этот факт четко установлен для I типа аллергической реакции. Гиперчувствительность замедленного типа (ГЗТ) к аллергену *Candida* у больных с атопической наследственностью выявляется в 45,5—62,7% случаев от числа обследованных [41]. Методом RAST выявлено наличие IgE к *C. albicans* у 20% лиц, страдающих АтД с установленным носительством дрожжеподобных грибов в кишечнике [42]. Доказано также наличие извращения реакций гиперчувствительности немедленного типа (ГНТ) и замедленного типа (ГЗТ) на *C. aldicans* при АтД. Обнаружено, что они не зависят от количества дрожжеподобных грибов рода *Candida* spp., присутствующих в организме. При исследовании кала на дисбактериоз даже при небольшом увеличении выше нормы числа колониеобразующих единиц субстрата *C. albicans* они изменяются так же, как и при значительном росте колоний [43]. В то же время дрожжеподобные грибы рода *Candida* spp. у лиц с заболеваниями атопического генеза за счет ГНТ поддерживают тяжелое течение заболевания [38].

Липофильные дрожжи рода *Malassezia* spp. — единственный представитель микрофлоры человека, для жизнедеятельности которого необходимы жиры, так как они являются облигатными липофилами [44, 45]. Практически у каждого человека кожа

верхней части тела колонизирована *Malassezia* [44, 46, 47]. Дефект барьерной функции кожи может облегчить контакт этого гриба с иммунной системой человека [48]. У липофильных дрожжей рода *Malassezia* spp. выделено около 100 антигенов (белков, гликопротеинов, полисахаридов) [49]. Существенно, что 41 из них взаимодействует с сывороткой крови более 50% пациентов с АтД и способен индуцировать выработку специфических IgE [44, 49, 50, 62, 63], что нетипично для аллергического ринита и астмы [50, 51]. У больных АтД с преимущественным поражением кожи головы, лица и шеи наиболее выражена сенсибилизация к антигенам *Malassezia* [52—55].

Маннаны клеточной стенки и многие белки цитозоля *Malassezia* spp. имеют перекрестно-реагирующие эпитопы с аналогичными компонентами прочих дрожжевых и мицелиальных грибов [51, 56]. Выявлена перекрестная сенсибилизация между антигенами липофильных дрожжей рода *Malassezia* spp. и другими дрожжеподобными грибами (*C. albicans, Rhodotorula rubra, Cryptococcus albidus u Saccharomyces* spp.). Она обусловлена гомологией антигенных детерминант высокомолекулярных маннопротеинов [51]. Считают, что первичную сенсибилизацию вызывают дрожжи рода *Malassezia* spp. Исследование при АтД особенностей иммунного ответа на РНК липофильных дрожжей *M. furfur,* являющихся частым аллергенным стимулом, и *C. albicans* показало, что в сыворотке крови пациентов IgE к аллергенам обоих дрожжевых грибов были повышены и коррелировали с концентрацией общего IgE. Аллергены дрожжей в обоих случаях индуцировали продукцию IL-2, IL-4, IL-5 и IFN-γ. Однако синтез IL-4 был более выражен при стимуляции антигеном *M. furfur*, а IFN-γ — *C. albicans*. Соотношение IL4/IFN-γ, вызванное *M. furfur*, было выше, чем при стимуляции антигенами *C. albicans*. Полученные данные свидетельствуют, что *M. furfur* обладает большей аллергенностью, чем *C. albicans* [57].

Таким образом, тактика ведения больных АтД, ассоциированным с сенсибилизацией к дрожжеподобным грибам рода *Candida* spp. и липофильным дрожжам рода *Malassezia* spp., должна строиться с учетом необходимости подавления их повышенной пролиферации. Дискуссионным остается вопрос, какая антимикотическая терапия является приоритетной — системная или топическая [58, 59]. Решение этого вопроса напрямую связано с определением вида кандидоза — инвазивный или неинвазивный. Включение в комплексную терапию больных АтД антимикотических препаратов, в частности орунгала, дифлюкана, тербинафина, давало положительный эффект [29, 52, 60]. Однако данные антимикотики обладают широким спектром антимикотической активности и эффект терапии может быть обусловлен их воздействием не только на липофильные дрожжи рода *Malassezia* spp., но и на многочисленных представителей микотической микрофлоры. Наличие у больных АтД поверхностных микозов различной этиологии определило одно из направлений совершенствования комплексной терапии данного аллергодерматоза — оценку эффективности топических антимикотиков (ТА), в том числе сертаконазола (*Залаина*).

Ранее нами убедительно показана роль дрожжеподобных грибов рода *Candida* spp. и липофильных дрожжей рода *Malassezia* spp. в патогенезе АтД [15, 61, 62]. Последние возбудители высевались с кожи больных АтД в 100% случаев. Их численность на пораженной коже была значительно выше (10^4—10^8 КОЕ/см^2), чем на непораженной (10^3—10^5 КОЕ/см^2) и у здоровых лиц (10^1—10^3 КОЕ/см^2). Видовой состав дрожжей был представлен тремя видами: *M. sympodialis, M. globosa, M. furfur.* При сравнении со здоровыми лицами в 1,3 раза преобладали *M. sympodialis. M. furfur* высеян только у больных АтД (20%). *Candida* spp. лабораторно верифицированы у 60% больных АтД, практически все они имели клинические проявления поверхностного КК и/или СО (94,4%). IgE-опосредованный АтД выявлен у 81,7% больных, в том числе с очень высоким уровнем (более 1000 МЕ/мл) у каждого восьмого пациента. Специфические IgE к *Malassezia* spp. обнаружены у $^2/_3$ больных при среднем значении 6,5±1,5 kuA/l. Специфические IgM к *C. albicans* верифицировались у 43% больных, преимущественно с клиническими проявлениями поверхностного КК и/или СО. Антиген-маннан отсутствовал практически у всех больных АтД. Это свидетельствует о наличии неинвазивного поверхностного кандидоза, что обосновывает целесообразность назначения внутрь топического антимикотика натамицина для подавления популяции *C. albicans* в кишечнике.

АтД, ассоциированный с сенсибилизацией к липофильным дрожжам рода *Malassezia* spp., протекал значительно тяжелее, чем при ее отсутствии. Межрецидивный период был короче (в 1,6 раза), степень тяжести по шкале SCORAD выше (в 1,6 раза). Чаще регистрировались поверхностный КК и/или СО (в 1,5 раза) и другие атопические заболевания — бронхиальная астма и аллергический ринит (в 2,3 раза). Чаще наблюдались связь обострений кожного процесса с респираторными инфекциями (в 2 раза) и отсутствие эффекта при лечении традиционными методами (в 1,3 раза). Только в этой группе прием антибиотиков способствовал обострению АтД (23,1%).

Результаты иммунологического и аллергологического обследования больных АтД показали более выраженные нарушения у больных при наличии сенсибилизации к липофильным дрожжам рода *Malassezia* spp. Уровень общих IgE был значительно выше (в 2,4 раза), специфических IgM к *C. albicans* —

в 1,8 раза. При постанове внутрикожных аллергических проб с аллергеном *C. albicans* положительная ГНТ наблюдалась чаще (в 1,6 раза), размер волдыря был достоверно больше (в 1,3 раза), только в этой группе регистрировалась резко положительная ГНТ (15,4%). Оценка результатов ГЗТ свидетельствовала о явном угнетении клеточной инфильтрации — отрицательный результат регистрировали значительно чаще (в 4,7 раза), средний размер папулы был меньше (в 3,4 раза), а полное отсутствие клеточной инфильтрации (52,9%) отмечали только в этой группе. Полученные данные подтверждают наличие перекрестной сенсибилизации между *Malassezia* spp. и *Candida* spp.

При отсутствии возможности бактериологического исследования очагов микотической инфекции на предмет выявления условно-патогенной дрожжевой микрофлоры у больных АтД врачи могут руководствоваться наличием тех или иных клинических маркеров повышенной пролиферации *Malassezia* spp. *и Candida* spp.: для *Malassezia* spp. — это себорейный дерматит, сухая себорея (перхоть), малассезия-фолликулит и очаги депигментации с отрубевидным шелушением, напоминающие простой белый лишай; для *Candida* spp. — кандидозный глоссит (соотношение гранулематозной и атрофической форм 2:1), хейлит и заеды, кандидоз мелких складок (заушные, межъягодичная, пупочная), кандидозный дерматит ладоней, симулирующий дисгидротическую экзему, кандидозный вульвовагинит у девочек [64].

В эксперименте методом последовательных бактериологических посевов чешуек кожи *in vivo* у больных АтД доказана высокая специфическая активность ТА сертаконазола (*Залаина*) в виде крема на липофильные дрожжи рода *Malassezia* spp. [61]. Препарат обладает способностью через 1 нед снижать численность *Malassezia* spp. на 2—4 порядка и поддерживать ее в таком состоянии на протяжении всего срока использования препарата. Доказана необходимость обработки препаратом не только пораженных участков кожного покрова, но и мест с повышенной концентрацией сальных желез (себорейные участки). Включение в комплексную терапию АтД, ассоциированного с сенсибилизацией к дрожжевой микрофлоре, ТА позволили достичь через 2 мес выраженный терапевтический эффект у 90% больных и сохранить полученные результаты на протяжении 6 мес (86,6%) и 1 года (80%). Мы использовали сертаконазол (*Залаин*) для обработки кожного покрова, натамицин — для подавления популяции *C. albicans* в кишечнике, антисептик повидон-йод — для обработки СО, колонизированных *C. albicans*. Важную роль играло соблюдение режима питания, ограничивающего поступление в организм продуктов с бродильным эффектом и содержащих избыточное количество углеводов.

Цель настоящего исследования — анализ ошибок дерматологов в выборе тактики лечения больных АтД при отсутствии эффекта при использовании традиционных схем лечения, в связи с недооценкой роли в патогенезе заболевания дрожжеподобных грибов рода *Candida* spp. и липофильных дрожжей рода *Malassezia* spp.

Материал и методы

Материал подобран на консультативном приеме больных на кафедре кожных и венерических болезней с курсом косметологии Медицинского института усовершенствования врачей (МИУВ). Для обследования больных направляли в аллергологический центр им. проф. А.Д. Адо. Оценку степени тяжести АтД осуществляли по международной шкале SCORAD (Scoring atopic dermatitis). Диагноз поверхностного кандидоза ставили в соответствии с классификацией А.М. Ариевича, З.Г. Степанищевой (1965), а СО — А.Ю. Сергеева, Ю.В. Сергеева (2001). Оценку эффективности терапии АтД проводили с использованием следующих клинических критериев: выздоровление, значительное улучшение, улучшение, без эффекта. Под выздоровлением понимали полное разрешение очагов АтД. Значительным улучшением считали стойкую положительную динамику процесса, что характеризовалось уменьшением SCORAD в 4 раза. Под улучшением понимали медленную положительную динамику процесса с уменьшением SCORAD в 2 раза. При хроническом течении АтД учитывали трансформацию непрерывного течения заболевания в рецидивирующее, а также удлинение межрецидивного периода.

Определение специфических IgM и IgG к *C. albicans* проводили методом твердофазного непрямого иммуноферментного анализа (ИФА) на спектрофотометре Multiskan Ascent («Thermo Electron»); использованы иммуноферментные тест-системы производства ЗАО «Вектор-Бест» (Новосибирск). Определение общего IgE в сыворотке крови проводили методом ИФА с использованием тест-систем Диа-плюс НПО «Биотехнология» на анализаторе UniCap-100 («Phadia», Швеция), результат выражали в МЕ/мл. Определение специфических IgE к липофильным дрожжам рода *Malassezia* spp. осуществляли на приборе UniCap-100 («Phadia», Швеция) с использованием прилагаемых стандартных реактивов. Определение антигена-маннана клеточной стенки дрожжеподобных грибов *Candida* spp. проводили методом ИФА с использованием стандартных наборов Candida-Ag («Bio-Rad», Франция).

Бактериологический метод использован для выделения и идентификации условно-патогенной микотической микрофлоры. Для посева материала на *Malassezia* spp. чешуйки рогового слоя эпидермиса

соскабливали с участка площадью 1 см^2. Материал собирали ватным тампоном, смоченным стерильным оливковым маслом. Производили пересев материала трижды на элективную среду Notman-агар (LNA). Чашки с посевом инкубировали в термостате при температуре 32 °С в течение 2 нед. Видовую идентификацию представителей рода *Malassezia* spp. проводили по морфологическим (морфология колоний, размер и форма клеток), физиологическим (рост при 37 и 40 °С) и хемотаксономическим (каталазная реакция, утилизация Tween 20, Tween 40, Tween 60, Tween 80) признакам. Результаты оценивали в числе КОЕ/см^2. Определение *Candida* spp. с кожи и СО осуществляли путем посева материала на сахарный бульон.

Результаты

В данном сообщении приведены три наглядных примера, иллюстрирующих ошибки врачей в выборе тактики лечения больных АтД, ассоциированным с гиперколонизацией кожи или СО условно-патогенной дрожжевой микрофлорой.

Больной *Б.*, 18 лет (призывник), обратился самостоятельно 12.05.14 на кафедру кожных и венерических болезней с курсом косметологии МИУВ. До этого лечился у дерматолога по месту жительства. Эффекта от терапии не было. Дерматологом районного военкомата дано направление на стационарное лечение. Юноша жалуется на наличие высыпаний по всему кожному покрову, прогрессирование заболевания, мучительный зуд, сухость кожи, раздражительность, плохой сон.

Данные анамнеза. Болен с детства: первые высыпания появились в возрасте 6 мес на лице, в области локтевых и подколенных сгибов. Лечился у педиатра по месту жительства с диагнозом АтД. Первопричиной манифестации дерматоза считали введение прикорма. После введения адаптированных молочных смесей наступило улучшение. Позднее обострение заболевания стало возникать от пищевых аллергенов (молоко, яйца, шоколад, цитрусовые, клубника). Эти продукты по мере возможности родители исключали из питания. В начальной школе заболевание стало обостряться после физических перегрузок и нервных стрессов. Течение процесса носило рецидивирующий характер, а длительность ремиссий после проведенной терапии составляла не более 2—4 мес. Обострения чаще возникали в осенне-зимний период. В старших классах стал часто болеть простудными заболеваниями (3—4 раза в год). Неоднократно лечился по поводу тонзиллита, бронхита, отита. Получал антибиотики различных фармацевтических групп. Степень тяжести АтД по шкале SCORAD (данные амбулаторной карты) нарастала из года в год — от 34 баллов (4 года) до 54 (12 лет) и до 72 (18 лет).

Из анамнеза стало известно, что у матери больного был аллергический ринит, а у бабушки по отцовской линии — бронхиальная астма. Непереносимость лекарственных препаратов ранее не была зарегистрирована. Обследован у аллерголога. Уровень общего IgE в динамике повышен — 890—1110 МЕ/мл. При постановке внутрикожных проб с аллергенами выявлена сенсибилизация к шоколаду, яйцам, орехам, коровьему молоку.

Целенаправленный сбор анамнеза позволил установить ряд факторов, способствующих гиперколонизации организма дрожжевой микрофлорой. Так, в пищевом рационе преобладали продукты с высоким содержанием легкоусвояемых углеводов (сладости, бананы, фруктовые соки, сладкие газированные напитки) и обладающие бродильным эффектом (сдоба, дрожжевое тесто, виноград, пиво), а также больной часто принимал антибиотики (2—3 раза в год) по поводу сопутствующих воспалительных заболеваний верхних дыхательных путей. В последние 2 года отсутствовал эффект от традиционной терапии, включающей антигистаминные препараты, однокомпонентные топические кортикостероиды, эмоленты, а межрецидивный период постепенно укорачивался и в последний год наблюдалась тенденция к формированию непрерывного течения процесса. Важно отметить, что перед консультацией на кафедре больному сделали две инъекции дипроспана, но эффект от лечения отсутствовал.

Status localis. Кожа сухая, шелушится. Дермографизм стойкий, белый. Процесс на коже имеет генерализованный характер: высыпания локализуются на лице, шее, плечевом поясе, спине, груди, на верхних и нижних конечностях, преобладая в области локтевых сгибов и подколенных ямок, на кистях **(рис. 1)**. Высыпания на лице представлены симметричными крупными эритемато-сквамозными очагами с мелкими папулами и расчесами **(см. рис. 1, а)**. Выражены линии Дени, хейлит, заеды. На задней поверхности шеи с переходом на волосистую часть головы — эритемато-сквамозные очаги **(см. рис. 1, б)**. При поскабливании предметным стеклом отмечен симптом скрытого шелушения. В области темени — обильная перхоть, на кистях — эритема с инфильтрацией, лихенификация, расчесы **(см. рис. 1, в)**. В области локтевых, подколенных сгибов и на внутренней стороне запястий выявлена выраженная лихенификация с расчесами и кровянистыми корочками; на передней поверхности грудной клетки — слабая эритема с шелушением **(см. рис. 1, г)**; на спине — множественные очаги эритемы и депигментации (по типу простого белого лишая) **(см. рис. 1, д)**. Язык слегка гиперемирован, в центральной части отсутствуют сосочки на площади 5 см^2. Ногти на кистях отполированы.



Рис. 1. **Больной *Б.*, 18 лет.**

а — эритемато-сквамозные высыпания на лице, линии Дени, хейлит; б — эритемато-сквамозные высыпания на задней поверхности шеи и волосистой части головы, напоминающие себорейный дерматит; в — эритема с инфильтрацией, лихенификацией, расчесами на кистях, напоминающая очаги хронической экземы; г — эритематозные высыпания на передней поверхности грудной клетки (при поскабливании — симптом скрытого шелушения); д — очаги эритемы и депигментации (по типу простого белого лишая).

Основные ошибки, допущенные врачом при ведении данного больного

1. Не учтена возможность хронизации АтД в связи с гиперколонизацией кожи и СО дрожжеподобными грибами *C. albicans* и липофильными дрожжами рода *Malassezia* spp. Причин этому было достаточно много — употребление в пищу продуктов, создающих благоприятные условия для их жизнедеятельности и размножения, частое использование антибиотиков, назначение однокомпонентных топических кортикостероидов и даже введение дипроспана. Не случайно рецидивирующее течение АтД трансформировалось в непрерывный персистирующий процесс.

2. Недостаточное знание клинических маркеров, указывающих на повышенную колонизацию организма больного дрожжевой микрофлорой при его объективном обследовании.

3. Не учтена возможность усиления сенсибилизации бактериальной и микотической микрофлорой при наличии микстинфекции и наличия перекрестной сенсибилизации между антигенами липофильных дрожжей рода *Malassezia* spp. и дрожжеподобных грибов *C. albicans* в связи с гомологией антигенных детерминант высокомолекулярных маннопротеинов.

4. Игнорирование возможности терапии топическими антимикотиками при ведении данного больного.

Результаты дополнительного обследования больного. Общий IgE — 990 МЕ/мл, специфические IgE к *Malassezia* spp. — 11,5 kuA/l, что соответствует критерию диагностики «четкое наличие антител». Специфические IgM к *C. albicans* отсутствовали при наличии специфических IgG. Антиген-маннан (основной белок клеточной стенки грибов *C. albicans*) в сыворотке крови отсутствовал, что подтвердило факт неинвазивного кандидоза.

При посеве чешуек с пораженной кожи лица выросли *M. sympodialis* 10^8 КОЕ/см^2, с кожи спины — *M. sympodialis* 10^6 КОЕ/см^2 и *M. furfur* 10^6 КОЕ/см^2, с непораженных участков на плечах — *M. sympodialis* 10^5 КОЕ/см^2. В отделяемом зева и носа обнаружены нити псевдомицелия, при посеве материала с обеих локализаций выросли *C. albicans* и *Staphylococcus aureus.*

Диагноз: атопический дерматит. Эритродермия Хилла. SCORAD 94 балла. Поражено 80% кожного

покрова. Гиперколонизация кожи липофильными дрожжами рода *Malassezia* spp. Поверхностный кандидоз слизистых оболочек (хейлит, заеды, атрофический глоссит).

Лечение. Проведена коррекция терапии с учетом результатов проведенного обследования больного. Отрегулирован режим питания (см. выводы). Внутрь назначены топический кишечный антимикотик натамицин (пимафуцин) по 100 мг 3 раза в день после еды курсом 7 дней; левоцетиризина дегидрохлорид (супрастинекс) по 1 таблетке во время ужина курсом 14 дней; мезим-форте по 1 таблетке 3 раза в день во время еды курсом 3 нед; фитотерапия с настоем кукурузных рыльцев по $^1/_4$ — $^1/_3$ стакана 2—3 раза в день за 30 мин до еды курсом до 2 мес; фолиевая кислота по 2 мг/сут курсом до 1 мес; рибофлавин 8 мг/сут курсом до 1 мес; глицин по 1—2 таблетки 3 раза в день курсом до 1 мес.

Рекомендованы полоскание рта, горла и промывание СО носовых ходов утром и вечером раствором повидон-йода (*Бетадина*) из расчета 30 капель на $^1/_3$ стакана теплой воды. В очаги поражения, локализующиеся на себорейных участках, больной втирал в вечернее время 2% крем сертаконазола (*Залаин*). Учитывая повышенную колонизацию *Malassezia* spp. непораженных участков, обязательным условием была обработка *Залаином* кожного покрова по типу «курточки с короткими рукавами» ежедневно на ночь в течение 14 дней, затем через 1 день еще в течение 2 нед. Остальные участки кожного покрова обрабатывали кремом атодерм РО цинк. Волосистую часть головы рекомендовали мыть шампунем кето-плюс через день в течение 14 дней со временем экспозиции 5 мин. Крем метилпреднизолона ацепонат и мочевины (комфодерм М2) наносили утром на участки с выраженным воспалением, захватывая не более 60% кожного покрова.

Оценка эффективности терапии. Через 1 нед отмечено значительное уменьшение зуда, интенсивности эритемы и лихенификации. Свежих высыпаний и расчесов не выявлено. Больной стал спокойнее, нормализовался сон. Через 2 нед площадь очагов поражения уменьшилась в 2,7 раза. Через 2 мес слабовыраженные высыпания регистрировали в области локтевых, подколенных ямок и на кистях. Спустя 6 мес все высыпания разрешились. Рецидивов заболевания не было в течение 1 года.

Больному даны рекомендации придерживаться режима питания (см. выводы). Кожу лица обрабатывать крем-гелем сенсибио ДS+ 1 раз в день утром после умывания. Для мытья кожи себорейных участков и волос на голове использовать шампунь-крем НОДЭ ДS+ (1—2 раза в неделю). Указанные средства лечебной косметики содержат компоненты, подавляющие размножение *Malassezia* spp.

Больная *А.*, 9 лет, приведена на консультативный прием родителями 24.12.14. Ребенка беспокоят высыпания на коже лица, шеи, в области локтевых сгибов и подколенных ямок, сопровождающиеся сильным зудом, сухость кожных покровов, выделения из влагалища. Девочка плохо спит и раздражительна.

Болеет с 1 года. Первые высыпания появились на лице и конечностях после перенесенного простудного заболевания, по поводу которого 7 дней больная получала ампициллин. Детский дерматолог расценила кожные проявления как медикаментозную токсикодермию. После назначения фенкарола и водной взбалтываемой смеси процесс разрешился. Второй эпизод заболевания возник после вакцинации АКДС: высыпания возникли в области локтевых и подколенных сгибов. Тогда же впервые был диагностирован АтД. Уровень общего IgE достигал 560 МЕ/мл. Мать пациентки отметила обострение заболевания после употребления в пищу сладостей (конфеты, пирожные, сдоба, бананы, сладкие соки). Сделаны кожные аллергические пробы, сенсибилизация к пищевым, пыльцевым и эпидермальным антигенам не выявлена. Девочка лечилась амбулаторно, стационарно и в детском кожном санатории им. Семашко в Сочи. Внутрь получала антигистаминные препараты: хифенадин (фенкарол), цетиризин (зиртек), дезлоратадин (эриус), кромоглициевую кислоту (интал), ферментативные препараты (креон, фестал). Наружно наносили циндол, крем скин-кап, однокомпонентные топические кортикостероиды (ТКС), крема радевит и локобейз-рипеа. Эффект от лечения был временным, длительность ремиссий не превышала 2—3 мес. Полное разрешение высыпаний в последние 2 года не было достигнуто. Обострение заболевания чаще возникает зимой и весной. Девочка часто болеет простудными заболеваниям, по поводу которых 3—4 раза в год получает антибиотики различных фармацевтических групп без антимикотического прикрытия. Шесть месяцев назад мать заметила пятна на трусиках ребенка. При наружном осмотре гениталий обратила внимание на их отечность и гиперемию половых губ. Обратились к детскому гинекологу. Бактериоскопически выявлены нити псевдомицелия. Поставлен диагноз: кандидозный вульвовагинит. Рекомендовано подмывание слабым раствором $KMnO_4$ и нанесение крема натамицин (пимафуцин). Острота процесса уменьшилась, но он полностью не разрешился.

Наследственность по аллергическим заболеваниям не отягощена. Непереносимость антибиотиков пенициллинового ряда. Из перенесенных заболеваний отмечает ветряную оспу, тонзиллит, бронхит, дискенезию желчевыводящих путей, вегетососудистую дистонию.

Status localis. Процесс на коже диссеминированный. SCORAD составляет 58 баллов. Основные высыпания локализуются на лице, шее и в области

локтевых сгибов и подколенных ямок. На туловище, бедрах небольшое число эритематозных пятен. Кожа бледная, сухая, шелушится, выявлены следы многочисленных экскориаций. Дермографизм стойкий, белый. Высыпания на лице представлены эритемато-сквамозными очагами с шелушением. Выражено «атопическое лицо» — бледность носогубного треугольника, линии Дени, складки Моргана, симптом псевдо-Хертоге, хейлит, заеды, «усталый взгляд». В области локтевых и коленных сгибов — лихенификация, на фоне которой имеются кровянистые корочки и линейные расчесы, а вокруг — множество плоских папул розового цвета диаметром до 3 мм **(рис. 2, а)**. Язык обложен белым налетом, в центральной части очаг овальной формы с отсутствием сосочков **(см. рис. 2, б)**. В области промежности — эритема. Большие половые губы гиперемированы, отечны. В области преддверия влагалища и девственной плевы — белесоватый налет **(см. рис. 2, в)**. Ногти на кистях отполированы.

Результаты дополнительного обследования больной. Общий IgE — 540 МЕ/мл. Специфические IgE к *Malassezia* spp. отсутствуют. Выявлены специфические IgM и IgG к *C. albicans*. Антиген-маннан в сыворотке крови не выявлен. В отделяемом зева, носа и преддверия влагалища обнаружены нити псевдомицелия. При посеве материала из зева выросли *C. albicans*, а из преддверия влагалища — *C. albicans* и *St. aureus*. При бактериологическом исследовании кала выявлено снижение содержания бифидумбактерий (10^6 КОЕ/г), повышение — *St. aureus* (10^7 КОЕ/г) и *C. albicans* (10^5 КОЕ/г).

Диагноз: атопический дерматит, детская фаза, эритемато-сквамозная форма с выраженной лихенификацией, стадия обострения. Поверхностный кандидозный глоссит и вульвовагинит. Дисбиоз кишечника с повышенной пролиферацией *St. aureus* и *C. albicans*.

Лечение. Отрегулирован режим питания (см. выводы). Внутрь назначены топический кишечный антимикотик натамицин (пимафуцин) по 100 мг 3 раза в день после еды курсом 7 дней; цетиризина гидрохлорид (парлазин) по 1 таблетке на ночь курсом 10 дней; энзистал по 1 таблетке 3 раза в день во время еды курсом 3 нед; фитотерапия с настоем кукурузных рыльцев по $^1/_4$—$^1/_3$ стакана 2—3 раза в день за 30 мин до еды курсом до 2 мес; фолиевая кислота по 2 мг/сут курсом до 1 мес; рибофлавин 4 мг/сут куром до 1 мес; афобазол по 1 таблетке 2 раза в день курсом до 3 нед.

Наружная терапия включала полоскание ротоглотки и промывание носовых ходов утром и вечером раствором повидон-йода (*Бетадин*) курсом 14 дней. Углы рта и красную кайму губ обрабатывали перед сном кремом сертаконазол (*Залаин*) курсом 7 дней. Очаги поражения в области лица, локтевых сгибов и подколенных ямок на ночь смазывали кремом сертаконазол (*Залаин*), учитывая его противовоспалительный и антибактериальный эффекты, утром — кремом метилпреднизолона ацепоната и мочевины (комфодерм М2). Остальные участки кожного покрова обрабатывали кремом атодерм РО цинк. Преддверие влагалища, большие половые губы и промежность 2 раза в день протирали тампоном, смоченным раствором повидон-йода (по 30 капель на $^1/_3$ стакана теплой воды), а потом все очаги тщательно высушивали бумажной салфеткой и наносили крем сертаконазол (*Залаин*).

Оценка эффективности терапии. Через 1 нед разрешились очаги поражения на лице, туловище и бедрах. В области локтевых и коленных сгибов уменьшились эритема и лихенификация. Свежие высыпания и расчесы на коже отсутствовали. Выделения из влагалища прекратились. Воспалительная реакция в области половых органов и промежности стала минимальной. Через 2 нед тяжесть АтД по шкале SCORAD снизилась и составила 25 баллов. Через 2 мес практически все высыпания исчезли, только в области локтевых подколенных ямок осталась небольшая эритема. Рецидивы заболевания не развивались в течение 7 мес.

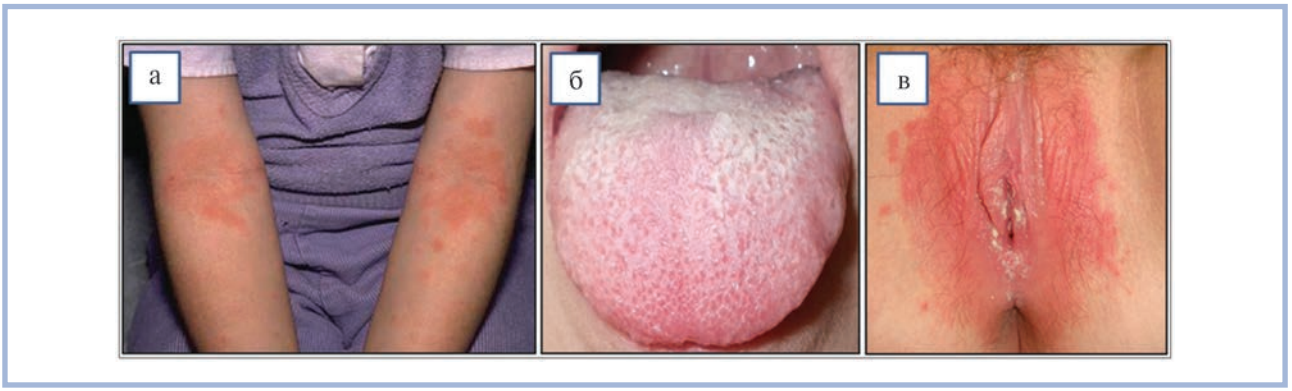

***Рис. 2.* Больная *А.*, 9 лет.**

а — эритемато-сквамозная форма атопического дерматита с выраженной лихенификацией, стадия обострения; б — поверхностный кандидозный глоссит; в — вульвовагинит.

Больной было рекомендовано придерживаться скорректированного режима питания, для мытья использовать гель атодерм, перед сном использовать эмоленты (атодерм, эмолиум, дардиа и др.), соблюдать тактику противорецидивной терапии. При необходимости антибиотикотерапии по тем или иным показаниям рекомендовано обязательно использовать натамицин внутрь по 100 мг 3 раза в день 5—7 дней, полоскать горло и промывать нос *Бетадином*. Перед и после застолья, связанного с употреблением избыточного количества продуктов с бродильным эффектом, принимать внутрь по одной таблетке натамицина. При возникновении острой вирусной инфекции или обострении очагов бактериальной инфекции в носоглотке, ротовой полости использовать *Бетадин* по описанной выше методике.

Больная *О.*, 6 лет, проконсультирована 15.06.15. Со слов матери причина обращения — уточнение диагноза в связи с отсутствием эффекта от проводимой терапии при наличии зудящих высыпаний вокруг глаз.

Данные анамнеза. Заболела 2 мес назад. Причиной появления высыпаний якобы послужила детская туалетная вода «Маленькая фея», которую ребенку подарили на день рождения. Обратились к дерматологу по месту жительства. Назначено лечение по поводу контактного аллергического дерматита: дезлоратадин (эриус) 2,5 мл сиропа 1 раз в сутки курсом 7 дней; кожу вокруг глаз смазывали гидрокортизоновой глазной мазью, однако эффект от лечения был незначительный.

Ребенок от первой беременности, которая протекала с небольшим токсикозом (повышение артериального давления) во II половине. Накануне родов мать ребенка перенесла вирусную инфекцию, осложнившуюся бронхитом. Получала джозамицин (вильпрафен) по 500 мг 2 раза в сутки 5 дней. Девочка родилась в срок через естественные родовые пути, доношенной, без признаков асфиксии, закричала сразу. Ребенок находился на грудном вскармливании до 8 мес, далее применяли адаптированные детские смеси. Наследственность по аллергическим заболеваниям не отягощена. У матери в анамнезе частые эпизоды кандидозного вульвовагинита: перед родами в мазках из влагалища были выявлены единичные нити псевдомицелия, но лечения не получала. Непереносимость лекарственных препаратов у матери и ребенка не зарегистрирована.

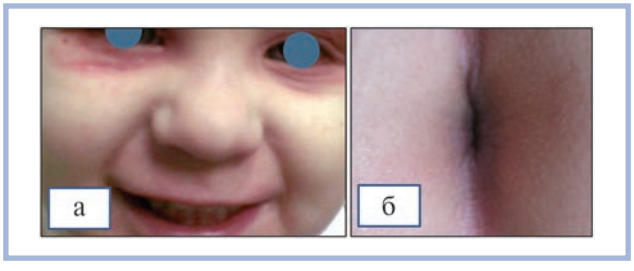

Рис. 3. **Больная *О.*, 6 лет.**

а — хейлит; б — поражение мелких складок перианальной области.

Status localis. Процесс на коже локализованный. SCORAD 48 баллов. Высыпания на лице локализуются вокруг глаз и представлены очагами эритемы с шелушением **(рис. 3, а)**. Выражено «атопическое лицо» — бледность носогубного треугольника, линии Дени, складки Моргана, хейлит. Кожа туловища и конечностей слегка сухая, расчесы единичные. В области локтевых и коленных сгибов очаги в виде эритемы слабо розового цвета с нечеткими границами. На спине отмечены единичные очаги в виде эритемы диаметром 1—2 см. Кожа вокруг ануса умеренно отечна, гиперемирована, выражены складки. Дермографизм смешанный.

Результаты дополнительного обследования больной. Общий IgE достигает 680 МЕ/мл, специфический IgE к *Malassezia* spp. — 4,8 kuA/l, что соответствует критерию «четкое наличие антител». Выявлены специфические IgM и IgG к *C. albicans*. Антиген-маннан в сыворотке крови не выявлен.

При посеве чешуек с пораженной кожи вокруг глаз выросли *M. sympodialis* 10^6 КОЕ/см^2, с кожи спины — *M. sympodialis* 10^5 КОЕ/см^2. В отделяемом зева, носа и с области складок вокруг ануса обнаружены нити псевдомицелия. При посеве материала из зева вырос *St. aureus,* а из отделяемого в области складок вокруг ануса — *C. albicans* и *St. aureus.* При бактериологическом исследовании кала выявлено снижение бифидумбактерий (10^4 КОЕ/г), повышенное содержание *St. aureus* (10^5 КОЕ/г) и *C. albicans* (10^4 КОЕ/г).

Диагноз: атопический дерматит. Эритематосквамозная форма. Детская фаза. Стадия обострения. Гиперколонизация кожи липофильными дрожжами рода *Malassezia* spp. Поверхностный кандидоз мелких складок (перианальная область) и слизистых оболочек (хейлит).

Лечение. Проведена коррекция режима питания. Внутрь назначены топический кишечный антимикотик натамицин (пимафуцин) по $^1/_2$ таблетки 3 раза в день после еды курсом 7 дней; левоцетиризина дегидрохлорид (супрастинекс) по 0,25 мг/сут (или по 5 капель 2 раза в день) натощак или во время еды курсом 10 дней; креон 10 000 ЕД 1 раз в день во время основного приема пищи курсом 3 нед; бификол 2 дозы развести в двух чайных ложках кипяченой воды, принимать один раз в сутки за 30 мин до еды курсом 3 нед; рибофлавин 2 мг/сут курсом до 1 мес.

Наружная терапия состояла в обработке СО полости рта раствором повидон-йода (*Бетадин*) курсом 14 дней. Очаги на коже лица, в области локтевых сгибов и подколенных ямок смазывали перед сном кремом *Залаин*, а утром — кремом метилпреднизолона ацепоната и мочевины (комфодерм М2). На очаги поражения в области спины наносили

крем сертаконазол (*Залаин*) 1 раз в день вечером курсом 10 дней. Область ануса тщательно высушивали бумажной салфеткой и обрабатывали этим же кремом утром и вечером курсом 2 нед. В остальные участки кожного покрова массажными движениями втирали крем атодерм РО цинк.

Оценка эффективности терапии. Через 1 нед очаги поражения вокруг глаз побледнели, исчез зуд. В области спины высыпания разрешились, в области локтевых и коленных сгибов сохранялись небольшая эритема с шелушением, в области ануса исчезли инфильтрация складок и налет. Кожа стала менее сухой. Через 2 нед тяжесть АтД по шкале SCORAD составила 16 баллов. Через 1 мес практически все высыпания исчезли, рецидивов заболевания не было в течение года.

Больной *О.* даны рекомендации, аналогичные таковым для больной *А.*

Выводы

При выборе тактики лечение АтД, не поддающегося терапии традиционными методами, следует учитывать возможность хронизации процесса за счет действия патогенетически значимых триггерных факторов. В приведенных примерах ими были липофильные дрожжи рода *Malassezia* spp. и/или дрожжеподобные грибы *C. albicans*. Комплексный подход к лечению АтД должен включать медикаментозные средства, механизм действия которых направлен на подавление аллергической реакции, гиперпролиферации дрожжевой микрофлоры, повышение влажности кожных покровов. Значимую роль играет регулирование режима питания.

Для исключения полипрагмазии в описанных клинических случаях использованы однокомпонентные наружные препараты, обладающие разнонаправленным действием и невысокой ценой. Этим требованиям отвечает ТА сертаконазол (*Залаин*). Препарат обладает выраженным антибактериальным, антимикотическим и противовоспалительным действием. Он вызывает гибель дерматофитов, дрожжеподобных грибов рода *Candida* spp., липофильных дрожжей рода *Malassezia* spp., условно-патогенных плесневых грибов *(Aspergillus*, *Fuzarium*, *Scopularopsis*, *Altermania*, *Acremonium*), грамположительных бактерий (стрептококки и стафилококки). Средство ингибирует диморфную трансформацию *C. albicans*, нарушая процесс превращения клеток-почек в псевдомицелиальную форму, что служит ключевым механизмом в патогенезе кандидоза. Комплексное воздействие снижает риск резистентности микроорганизмов и число рецидивов. Препарат не обладает системным действием. Высокая липофильность сертаконазола (*Залаина*) способствует накоплению его в глубоких слоях кожи, что позволяет сохранить терапевтическую концентрацию в течение 48 ч после аппликации. На ночь наносят 2% крем на все пораженные участки кожного покрова (ежедневно не менее 2 нед). Вопрос о более длительном использовании препарата (до 1 мес) врач решает индивидуально. *Залаин* устраняет действие суперантигена золотистого стафилококка, колонизирующего кожу больного АтД. Крем разрешен для применения у детей без возрастных ограничений.

Установленный факт повышенной пролиферации *Malassezia* spp. при АтД на внешне неизменных участках кожного покрова свидетельствует о целесообразности их обработки ТА через день 5—6 раз. Опыт такого использования сертаконазола (*Залаина*) позволил перевести непрерывный процесс в рецидивирующее течение, а также значительно удлинить продолжительность ремиссий (от 6 мес до 1 года).

Для лечения кандидоза СО полости рта и носа актуально использовать повидон-йод (*Бетадина*) — антисептик с широким спектром действия. Необходимо 30 капель раствора добавить в $^1/_3$ стакана теплой воды, прополоскать рот и пипеткой промыть носовые ходы. Больному следует объяснить, что после использования препарата не рекомендуется пить и принимать пищу в течение 3—4 ч. Высвобождаясь из комплекса с поливинил-пирролидоном при контакте с кожей и слизистыми, йод образует с белками клетки бактерий йодамины, коагулирует их и вызывает гибель грамположительных и грамотрицательных бактерий, дрожжеподобных грибов рода *Candida* spp., вирусов. Резистентность к препарату не зарегистрирована. Выпускается в форме 10% водного раствора для наружного применения.

Одним из значимых компонентов базисной терапии АтД являются ТКС. Комбинированные ТКС (пимафукорт, тридерм, кандидерм и др.) нельзя использовать, если площадь очагов поражения превышает 20%. В этом случае однокомпонентные ТКС следует чередовать с ТА сертаконазолом (*Залаином*) (утром и вечером соответственно). Только метилпреднизолона ацепонат можно наносить на очаги поражения, составляющие до 60% от поверхности кожи. Препарат не содержит галогенов, обладает высоким терапевтическим индексом (2). Продолжительность курса у детей и взрослых составляет 4 и 12 нед соответственно. Учитывая биоритм продукции кортизола в организме, для усиления противовоспалительного эффекта его следует применять в утренние часы. Вторым компонентом базисной терапии АтД являются эмоленты, поскольку АтД сопровождается выраженной сухостью кожных покровов. Комбинированный препарат комфодерм М2, содержащий ТКС (метилпреднизолона ацепонат) и мочевину, позволяет одновременно устранять воспаление и увлажнять кожу. Изменение pH в сторону ее подкисления создает неблагоприятные ус-


ЗАЛАИН®
Грибок как ветром сдует!
ЗАЛАИН® крем
Лечение поверхностных микозов кожи

EGIS
МАТЕРИАЛ ПРЕДНАЗНАЧЕН ТОЛЬКО ДЛЯ МЕДИЦИНСКИХ И ФАРМАЦЕВТИЧЕСКИХ РАБОТНИКОВ

ловия для размножения условно-патогенной дрожжевой микрофлоры.

Учитывая, что дрожжевая микрофлора является составным компонентом микробиоценоза кожи и СО здорового человека, исключить ее наличие в организме больного АтД даже при использовании эффективных антимикотиков не представляется возможным. В связи с этим врач обязан дать больному рекомендации, цель которых — объяснить необходимость применения средств ухода за кожей, подавляющих чрезмерное размножение указанных возбудителей. Мы с успехом применяли крем-гель сенсибио ДS+ (нанесение на кожу лица 1 раз в день утром после умывания), шампунь-крем НОДЭ ДS+ (для мытья кожи и волос на голове 1—2 раза в неделю). Эти средства обладают антисеборейным эффектом и подавляют размножение *Malassezia* spp.

Обязательное условие ведения больных как при лечении обострения АтД, так и в период ремиссий, — соблюдение определенного режима питания. Из рациона больного исключают продукты, обладающие бродильным эффектом, но дополняют нутриентами, ограничивающими возможность размножения дрожжевой микрофлоры. В соответствии с рекомендациями диетологов, больным предлагалось исключить из рациона следующие продукты: алкогольные и сладкие газированные напитки, пиво, квас, фабричные соки, продукты, богатые углеводами (конфеты, рафинированный сахар, варенье, мороженое), продукты с бродильным эффектом (дрожжевое тесто, коммерческая выпечка, бобовые, свежая капуста, кукуруза, баклажаны, щавель, помидоры, виноград, бананы, дыни, крыжовник), приправы (майонез, уксус, соусы для салатов, горчица, кетчуп), маринованные овощи и фрукты, копченое мясо, колбасу и рыбу, грибы, сыры с плесенью, мясо (свинина, курица).

Больным рекомендовали использовать в пищу следующие продукты: компоты домашнего приготовления, чай (зеленый, каркаде), минеральную воду, свежевыжатые соки, фруктозу, сахарозаменитель, молочнокислые продукты с лакто- и бифидумбактериями, хлебобулочные изделия (лаваш, лепешки, сушки, сухари, хлебцы), фрукты (яблоки, груши, киви), овощи (чеснок, огурцы, морковь, свекла, укроп, петрушка), мясо (кролик, говядина, индейка) в отварном виде. Строгую диету рекомендовали соблюдать до наступления стойкой ремиссии АтД, а затем под контролем врача рацион питания постепенно расширяли.

Для предотвращения рецидивов и удлинения межрецидивного периода отработана тактика противорецидивной терапии, основанная на создании условий, предотвращающих повышенную пролиферацию липофильных дрожжей рода *Malassezia* spp. и дрожжеподобных грибов рода *Candida* spp. Больным рекомендовали при назначении антибиотиков по тем или иным показаниям обязательно использовать натамицин (пимафуцин) внутрь по 100 мг 3 раза в день в течение 5—7 дней, полоскать горло и промывать нос повидон-йодом (*Бетадином*). Перед застольем и после него, связанным с употреблением избыточного количества продуктов с бродильным эффектом, принимать внутрь по 1 таблетке натамицина (пимафуцина). При возникновении острой вирусной инфекции или обострении очагов бактериальной инфекции в носоглотке, ротовой полости использовать повидон-йод (*Бетадин*), подавляющий размножение вирусов, бактерий и дрожжеподобных грибов.

ЛИТЕРАТУРА/REFERENCES

1. Кунгуров Н.В., Герасимова Н.М., Кохан М.М. *Атопический дерматит (типы течения, принципы терапии)*. Екатеринбург: Изд-во Уральского ун-та. 2000.
2. Феденко Е.С., Строилов И.С., Ярилина Л.Г. Эпидемиология атопического дерматита. *Materia Medica*. 2000;1(25):19-25.
3. Schultz-Larsen F, Hanifin JM. Epidemiology of atopic dermatitis. *Immunol Allergy Clin North Am*. 2002;(22):1-24.
4. Скрипкин Ю.К., Машкиллейсон А.Л., Шарапова Г.Я. *Кожные и венерические болезни*. М.: Медицина. 1995;187-194.
5. Leung D, Bieber T. Atopic dermatitis. *Lancet*. 2003;(361):151-60.
6. Allen BR. Review of atopic dermatitis literature. *Atopy Reports: Atopic Dermatitis and Related Disorders*. 2001;(1):1:7-9.
7. Смирнова Г.И. *Современная концепция лечения атопического дерматита у детей*. М.: ММА им. И.А. Сеченова. 2006.
8. Кочергин Н.Г. Атопический дерматит: современные аспекты патогенеза и терапии. *Русский медицинский журнал*. 2004;(12):18:1076-1081.
9. *Современная стратегия терапии атопического дерматита: Программа действия педиатра*. Согласительный документ: Ассоциации детских аллергологов и иммунологов России. М. 2006.
10. Волкова Е.Н. Атопический дерматит. *Лечащий врач*. 2006;9:23-29.
11. Herd RM, Tidman MJ, Prescott RJ, Hunter J. Prevalence of atopic eczema in the communitu: The Lothian atopic dermatitis study. *Brit J of Dermatol*. 1996;(135):1:18-19.
12. Хаитов Р.М., Кубанова А.А. *Атопический дерматит: рекомендации для практических врачей*. М. 2002;5-99.
13. Самуйлова Т.Л., Мокроносова М.А., Краснопрошина М.И., Сходова М.И., Сергеева С.А. Сенсибилизация к *Candida albicans* у больных атопической бронхиальной астмой и атопическим дерматитом. *Терапевтический архив*. 1997;11:41-44.
14. Мокроносова М.А. *Влияние Staphylococcus aureus и дрожжеподобных грибов на течение атопического дерматита*: Дис. ... д-ра мед. наук. М. 1999.
15. Соколова Т.В., Мокроносова М.А., Кливитская Н.А. Особенности иммунного ответа больных атопическим дерматитом при сенсибилизации липофильными дрожжами *Malassezia* spp. и дрожжеподобными грибами *Candida* spp. *Иммунопатология, аллергология, инфектология*. 2009;2:99-100.
16. Seebacher C, Abeck D, Brasch J. Candidiasis of the skin. *J Dtsch Dermatol Ges*. 2006;(4):7:591-596.
17. Елинов Н.П. Микоаллергены. В кн.: *Аллергология. Общая аллергология*. Т.1 Под ред. Федосеева Г.Б. СПб. 2001;98-113.
18. Мокроносова М.А., Глушакова А.М., Смольникова Е.В., Чернов И.Ю. Гиперчувствительность к грибам рода *Malassezia* у больных атопическим дерматитом. *Российский аллергологический журнал*. 2008;2:28-31.
19. Хмельницкий О.К., Аравийский Р.А., Экземпляров О.Г. *Кандидоз*. Л.: Медицина. 1984.

20. Шевяков М.А., Мирзабалаева А.К. Диагностика и лечение кандидоза слизистых оболочек пищеварительного и урогенитального трактов. *Антибиотики и химиотерапия*. 2002;(47):4:24-28.
21. Gonzalez-Pedraza AA, Luis Hernandez R, Luna Avila J. Urinary tract infection by Candida species. *Aten Primaria*. 2006;(38):3:147-153.
22. Сергеев А.Ю., Сергеев Ю.В. *Кандидоз (природа инфекции, механизмы агрессии и защиты, лабораторная диагностика, клиника и лечение)*. М.: Триада-Х. 2002.
23. Сергеев А.Ю., Сергеев Ю.В. *Грибковые инфекции. Руководство для врачей*. М.: БИНОМ-Пресс. 2003.
24. Шевяков М.А. Стандартные подходы к диагностике и лечению кандидоза слизистых оболочек пищеварительного тракта. *Проблемы медицинской микологии*. 2000;(2):2:53.
25. Реброва Р.Н. *Грибы рода Candida при заболеваниях негрибковой этиологии*. М.: Медицина. 1989.
26. Agatensi L, Franchi F, Mondello F, et al. Vaginopathic and proteolytic Candida species in outpatients attending a gynecology clinic. *J Clin Pathol*. 1991;(44):10:826-830.
27. Кузнецова Е.К. *Микробиоценоз репродуктивной системы мужчин и роль в течении гонококковой инфекции*: Дис. ... канд. мед.наук. Оренбург. 2006.
28. Перунова Н.Б. *Адгезивные и антигенные характеристики штаммов Candida albicans при поверхностных кандидозах*. Материалы IV Всероссийского конгресса по медицинской микологии. М. 2006;13-14.
29. Bahukova TA, Dobrodeeva LK. Role of fungi belonging to the genus *Candida* in the etiology of nonspecific pulmonary diseases. *Antibiot Khimioter*. 1996;(41):8:644-648.
30. Соколова Т.В., Мокроносова М.А. Особенности течения и ведения больных микробной экземой, ассоциированной с кандидозом кожи и слизистых оболочек. *Российский аллергологический журнал*. 2007;56:63-73.
31. Wheatley LM, Platts-Mills TAE. The role of inhalant allergens in atopic dermatitis. In: *Allergic skin diseases: causes and treatment*. Eds. Leung DYM, Greaves M. New York: Marsel Dekker. 2000;423-434.
32. Pappas P.G. Invasive candidiasis. *Infect Dis Clin North Am*. 2006;(20):3:485-506.
33. Шевяков М.А. *Кандидоз органов пищеварения: клиника, диагностика и лечение:* Автореф. дис. ...д-ра мед. наук. СПб. 2000.
34. *Рациональная фармакотерапия заболеваний кожи и ИППП*. Руководство для практикующих врачей. Под ред. Кубановой А.А. и Кисиной В.И. М.: Литера. 2005; 8: 882.
35. Tumbarello M, Caldarolla G, Tacconelli F et al.Analysis of the risk factors associated with the emergence of azole resistant oral candidosis in the course of HIV Infection. *J. Antimicrob. Chemother.* 1996; (38),4: 691- 699.
36. Baily GG, Moore CB, Essayag SM et al. Candida inconspicuous, a fluconazole-resistant pathogen in patients infected with human immunodeficiency virus. *Clin Infect Dis*. 1997;(25):1:161-163.
37. Cartiedge JD, Midgely J, Gazzard BG. Itraconazole cyclodextrim solution the role of in vitro susceptibility testing in predicting successful treatment of HIV — related fluconazole — resistant and fluconazole — susceptible oral candidosis. *J Clin Pathol*. 1997;(50):6:477-480.
38. Маланичева Т.Г., Саломыков Д.В., Глушко Н.И. Диагностика и лечение атопического дерматита у детей, осложненного микотической инфекцией. *Российский аллергологический журнал*. 2004;2:90-93.
39. Кубась В.Г., Чайка Н.А. *Кандидоз*. СПб. 1994.
40. Караев З.О., Лебедева Т.Н. *Патогенез кандидоза и аллергии к грибам рода Candida*. Баку: Тэбиб. 2007.
41. Гукасян Д.А. *Роль грибковой инфекции при атопическом дерматите*: Дис. ... канд. мед. наук. М. 1992;16.
42. Самуйлова Т.Л. *Клинико-иммунологическая характеристика больных атопическим дерматитом с сенсибилизацией к Candida albicans*: Дис. ... канд. мед. наук. М. 1998.
43. Мокроносова М.А., Глушакова А.М., Смольникова Е.В., Чернов И.Ю. Гиперчувствительность к грибам рода *Malassezia* у больных атопическим дерматитом. *Российский аллергологический журнал*. 2008;2:28-31.
44. Benham RW. The cultural characteristics of Pityrosporum ovale — a lipophilic fungus. *J Investig Dermatol*. 1939;2:187-203.
45. Leeming JP, Notman FH, Holland KT. The distribution and ecology of Malassezia furfur and cutaneous bacteria on human skin. *J Appl Bacter*. 1989;67:47-52.
46. Kim TY, Yang YG, Park YM, et al. Head and neck dermatitis: the role of Malassezia furfur, topical steroid use and environmental factors in its causation. *Exp*. 1999;24:226-231.
47. Романюк Ф.П. *Микозы у детей, вызываемые условно-патогенными грибами*: Дис. ...д-ра мед. наук. Л. 1998.
48. Faergemann J. *The role of infections and colonization with microorganisms in atopic dermatitis.* In: Treatment of atopic dermatitis (second workshop). Eds. Waersted A, Beerman B, Roksvag PO, Strandberg K. *The Norwegian Medicines Control Authority and The Swedish Medical Products Agency*. Oslo (Norway). 1999;98-110.
49. Ashbee HR Evans E. Immunology of diseases associated with Malassezia species. *Clinical microbiology reviews*.2002;(15):1:21-57.
50. Zargari A, Midgley G, Back O, et al. IgE-reactivity to seven Malassezia species. *Allergy*. 2003;(58):4:306-311.
51. Huang X, Johansson SGO, Zargani A, Nordvall SL. Allergen cross reactivity between Pityrosporium orbiculare and Candida albicans. *Allergy*. 1995;50:648-656.
52. Давидова М.Э. *Оптимизация терапии атопического дерматита*: Дис. ... канд. мед. наук. М. 2008.
53. Мокроносова М.А., Глушакова А.М., Желтикова Т.М., и др. К вопросу о топической стероидной и фунгицидной терапии у больных атопическим дерматитом. *Российский аллергологический журнал*. 2008;6:28-30.
54. Broberg A, Faergemann J. Topical antimycotic treatment of atopic dermatitis in the head/neck area. *Acta Dermatol. Venerol*. 1995;75:46-49.
55. Lindgren L, Wahlgren CF, Johansson SGO. Occurence and clinical features of sensitization to Pityrosporum orbiculare and other allergens in children with atopic dermatitis. *Acta Dermato-Venereol*. 1995;5:300-304.
56. Nermes M, Savolainen J, Kalimo K, et al. Determination of IgE antibodies to Candida albicans mannan with nitrocellulose-RAST in patients with atopic diseases. *Clin Exp Allergy*. 1994;24:318-323.
57. Savolainen J, Lintu P, Kosonen Jб et al. Pityrosporum and Candida specific and non-specific humoral, cellular and cytokine responses in atopic dermatitis patients. *Clin Exp Allergy*. 2001;31:125-134.
58. Clemmensen OJ, Hjorth N.Treatment of atopic dermatitis of the head and neck with ketoconazole in patients with type I sensitivity to Pityrosporum orbiculare. *Semin Dermatol*. 1983;2:26-29.
59. Back O, Schagneus A, Johansson SG. Ketoconazole in atopic dermatitis: therapeutic response is correlated with decrease in serum IgE. *Arch Dermatol Reserch*. 1995;(287):5:448-451.
60. Maejima H, et al. Analysis of facial lesions on adult type atopic dermatitis with anti-fungus drug (terbinafine hydrochloride) analysis of serum anti-Malassezia IgE antibody titers and histamine release test. *Jap J Allergol*. 2004;(53):5:515-521.
61. Соколова Т.В., Мокроносова М.А., Кливитская Н.А., Глушакова А.М. Экспериментальное обоснование специфической активности сертоконазола на *Malassezia* spp. при атопическом дерматите. *Иммунопатология, аллергология, инфектология*. 2009;2:98-99.
62. Кливитская Н.А. *Особенности течения атопического дерматита, ассоциированного с сенсибилизацией к дрожжевой флоре:* Дис. ... канд. мед. наук. М. 2009.
63. Соколова Т.В., Кливитская Н.А. Атопический дерматит и сенсибилизация к липофильным дрожжам рода *Malassezia*. *Проблемы медицинской микологии*. 2009;(11):2:80.
64. *Атопический дерматит. Современное состояние проблемы*. Учебное пособие для слушателей циклов усовершенствования врачей, дерматовенерологов системы МО РФ, ординаторов, адъюнктов, аспирантов. Под ред. Соколовой Т.В., Айзикович Л.А. М. 2008.