# Язвенно-некротический ангиит на фоне ДВС-синдрома

В.И. ПРОХОРЕНКОВ[1,2], Ю.В. КАРАЧЕВА[1,2], Т.Н. ГУЗЕЙ[1,2], Т.Е. ГИМОДЕЕВА[1,2]

[1]ГБОУ ВПО «Красноярский государственный медицинский университет им. проф. В.Ф. Войно-Ясенецкого» Минздрава Российской Федерации; [2]КГБУЗ «Красноярский краевой кожно-венерологический диспансер №1»

## Ulceronecrotic angiitis in the presence of disseminated intravascular coagulation

V.I. PROKHORENKOV, YU.V. KARACHEVA, T.N. GUZEI, T.E. GIMODEEVA

Professor V.F. Voino-Yasenetsky Krasnoyarsk State Medical University, Ministry of Health and Social Development of the Russian Federation; Krasnoyarsk Territorial Dermatovenereological Dispensary One

**Представлен редкий случай язвенно-некротического ангиита, развившегося на фоне ДВС-синдрома у больной с наркотической зависимостью и двусторонней аспирационной пневмонией.**

*Ключевые слова: язвенно-некротический ангиит, ДВС-синдром, аспирационная пневмония, наркотическая зависимость.*

**The paper describes a rare case of ulceronecrotic angiitis developing in the presence of disseminated intravascular coagulation in a female patient with drug addiction and bilateral pneumonia.**

*Key words: ulceronecrotic angiitis, disseminated intravascular coagulation, aspiration pneumonia, drug addiction.*

Ангииты (васкулиты) кожи (АК) относятся к острым или хроническим дерматозам, занимающим значительное место в структуре заболеваний кожных покровов. В качестве самостоятельной группы АК были выделены около 30 лет назад [1]. Их частота, по разным данным [2—5], составляет до 10% всех кожных заболеваний. Этим термином обозначают группу нозологий, объединенных общим иммунопатологическим механизмом развития с обязательным воспалительным поражением сосудов [6, 7]. В настоящее время насчитывают до 50 нозологических форм, относящихся к группе АК. Значительная часть этих нозологий имеет большое клиническое и патоморфологическое сходство, нередко граничащее с идентичностью, что следует учитывать при постановке диагноза [8]. В многочисленных научных работах [7, 9—11] авторы соглашаются с многогранностью патогенетических механизмов АК. Одним из звеньев многофакторного патогенеза выделяют функциональные изменения микрососудов кожи и связанные с ними нарушения гемореологических свойств и системы гемостаза. Отдельные авторы рассматривают в качестве одного из ведущих патогенетических механизмов развития заболевания активацию внутрисосудистого микросвертывания, возникающую в результате нарушений функций системы гемостаза, с одновременным нарушением реологических свойств крови [12—14]. Параллельно с изменениями внутрисосудистого звена микроциркуляции при АК отмечаются функциональные нарушения кровотока, проявляющиеся вазоспазмом, приводящим к увеличению внутрисосудистого давления и замедлению тока крови, и снижением проницаемости «кровь—ткань» [1].

АК могут развиваться в ответ на широкий круг разных патогенных воздействий, среди которых наиболее частыми являются инфекционные агенты, прежде всего пиококки: 70% — стрептококк, 15—20% — стафилококк [15]. Вирусная этиология АК подтверждается в ряде работ. Почти у $^1/_3$ больных при обследовании выявляют HBS-антиген [15]. Следующая большая группа этиологических факторов включает в себя лекарственные препараты. Циркулирующие в крови иммунные комплексы при благоприятных условиях, исключающих или тормозящих естественную элиминацию антигенов, осаждаются субэндотелиально в сосудистых стенках и вызывают воспаление. Роль антигена в зависимости от причины васкулита, вероятно, выполняет тот или иной микробный агент, лекарственное вещество, собственный измененный белок, а антителом является соответствующий иммуноглобулин. К благоприятным для отложения иммунных комплексов моментам относят их усиленное образование, длительную циркуляцию в кровеносном русле, повышение внутрисосудистого давления, замедление тока крови, нарушения в системе иммунного гомеостаза [8].

АК могут быть синдромом системных заболеваний, например диффузных болезней соединительной ткани, в первую очередь системной красной

© Коллектив авторов, 2013

[1,2]e-mail: kras_derma@mail.ru

волчанки и ревматоидного артрита. Необходимо акцентировать внимание на нередком развитии АК кожи в качестве паранеопластических реакций, а также при лимфомах кожи [1].

Другой важной стороной патогенеза ангиитов являются изменения в системе гемостаза. Поражение сосудистой стенки сопровождается нарушением микроциркуляции, изменением реологических свойств крови. Гематологические и иммунологические изменения взаимосвязаны, в частности уровень циркулирующих иммунных комплексов коррелирует с увеличением активности агрегационных свойств крови.

Установлено участие интимы сосудистой стенки в регуляции внутрисосудистого микросвертывания крови (ВМСК). Процессы ВМСК протекают в физиологических условиях постоянно, но без тромбообразования, за счет перманентных процессов фибринолиза. В патологических ситуациях активация ВМСК не сопровождается адекватной компенсаторной активацией системы фибринолиза, что ведет к микротромбированию сосудов [1].

Таким образом, АК являются актуальной проблемой, и поэтому описание клинических случаев представляет практический интерес для дерматологов.

Приводим наше наблюдение.

Больная *Ч.*, 29 лет, 17.02.08 поступила во второе инфекционное отделение Городской клинической больницы №6 с жалобами на слабость, сухой кашель, одышку, лихорадку. Диагноз при поступлении: острая инфекция верхних дыхательных путей, ларинготрахеит.

Заболевание началось за 4 сут с недомогания, болей в горле, насморка, повышения температуры тела до 38,5 °С. Контакты с инфекционными больными отрицает. Состояние больной расценено как средней тяжести. Сознание ясное, кожные покровы лица гиперемированы, дыхание затруднено, одышка при минимальной физической нагрузке. Слизистая оболочка ротоглотки ярко гиперемирована. Зернистость задней стенки глотки. Миндалины не увеличены, налетов нет. Голос хриплый, дыхание шумное, выслушиваются единичные сухие хрипы в верхних отделах. Границы сердца и легких в физиологических нормах, печень и селезенка не увеличены. Мочеиспускание свободное.

Через 1,5 ч пребывания в стационаре состояние больной резко ухудшилось, появились и нарастали одышка в покое, боли за грудиной, усилился кашель; дыхание жесткое, по всем полям легких — сухие хрипы. Тяжесть состояния обусловлена эндотоксикозом на фоне длительной (в течение 10 лет) наркотической героиновой зависимости. Последнее введение наркотиков (героина в дозе 3,5 г), со слов больной, за 6 ч до поступления в стационар.

*Анализ крови*: лейкоциты — 8,0·10 г/л, гемоглобин — 126 г/л, ЦП — 1,0, палочкоядерные — 37, сегментоядерные — 56, лимфоциты — 6, моноциты — 7, скорость оседания эритроцитов (СОЭ) — 26, токсическая зернистость нейтрофилов. *Общий анализ мочи*: количество — 190,0, удельный вес — 1005, эпителий плоский 12—15 в поле зрения, лейкоциты — 2—5, эритроциты — 0—1, бактерии.

Через 2 ч после поступления больная в тяжелом состоянии была переведена в реанимационное отделение инфекционного корпуса Городской клинической больницы №6, где была назначена интенсивная терапия.

На следующие сутки (18.02.08) состояние больной оставалось крайне тяжелым. Сознание сохранено, но на вопросы отвечала с трудом. Выраженная одышка, в легких — масса сухих хрипов, тахикардия, пульс — 120 в минуту, артериальное давление — 110/70 мм рт.ст. Печень выступала из-под края реберной дуги на 2 см. Уточнен диагноз: острая инфекция верхних дыхательных путей, ларинготрахеоспазм. Острая дыхательная недостаточность. Токсическая энцефалопатия. Наркотическая зависимость, абстинентный синдром.

В течение 18.02.08 состояние ухудшалось, нарастала одышка и больная была переведена на искусственную вентиляцию легких. В этот же день при фибробронхоскопии выявлены аспирационный синдром, диффузный двусторонний эрозивный эндобронхит, эрозивный эндотрахеит, синдром Мендельсона (аспирация желудочного содержимого).

Крайне тяжелое состояние больной наблюдалось в течение длительного времени. 19.02.08 при рентгенографии выявлена двусторонняя полисегментарная септическая пневмония. По всем полям легких выслушивались сухие и влажные хрипы. 21.02.08 на задней поверхности тела больной (спина, поясница, ягодицы) появилась гиперемия кожных покровов с обильными геморрагическими высыпаниями. При осмотре дерматовенерологом 21.02.08 на коже обнаружены пузыри диаметром 0,2—0,5 см с геморрагическим содержимым, которые были квалифицированы консультантом как контактный дерматит. Рекомендована десенсибилизирующая терапия и крем Элоком. Консультация иммунолога от 22.02.08: вторичный Т-иммунодефицит тяжелой степени с дефектом макрофагально-фагоцитарного звена иммунной системы. Назначена корригирующая терапия с последующей повторной консультацией. Рекомендованы Sol. Glutoximi 1% — 1 мл внутримышечно 1 раз в сутки, Sol. Pyracetami 20% — 15 мл внутривенно капельно на физиологическом растворе, Immunoglobulin — 25 мл, Polyoxidonum — 8 мг внутримышечно капельно, Sol. Dexamethasoni — 8 мг внутривенно капельно.

22.02.08 исследована система гемостаза: протромбиновый индекс — 55% (норма 80—170%), фибриноген — 4,0 г/л (норма 2,0—4,0 г/л), протромбиновое время — 20,6 с (норма 14—16 с), АЧТВ 33,6 с

(норма 31—37с), антитромбин — 84% (норма 80—130%), растворимый фибрин-мономерный комплекс — 22,0·10² г/л (норма менее 5,5·10² г/л), D-димер — 3000 мг/л (норма менее 500 мг/л); количество тромбоцитов — 254·10⁹/л (норма 170—350·10⁹/л), продукты деградации фибриногена – 20 мкг/мл (норма менее 5 мкг/мл). *Заключение*: синдром диссеминированного внутрисосудистого свертывания (ДВС-синдром). Дефицит факторов протромбинового комплекса, нарушение конечного этапа свертывания, резкая тромбинемия, образование продуктов ПДФ, резкая активация внутрисосудистого свертывания.

Несмотря на лечение, 23.02.08 появились участки десквамации, в дальнейшем слившиеся в эрозивную кровоточащую поверхность, отчасти покрытую геморрагическими корками. При повторной консультации дерматовенеролога от 26.02.08 на пораженной поверхности кожи выявлены обширные эрозии, язвы с эритемой по периферии. Диагностирован контактный дерматит, осложненный язвенной пиодермией. Наружно назначены аэрозоль пантенола, раствор деринат, раствор аргосульфата серебра. Общее состояние больной оставалось крайне тяжелым. Положительной динамики развития заболевания практически не было, за исключением рентгенологических данных о слабоположительной пневматизации легочной ткани. Попытка перевода на естественное дыхание не удавалась, и больная после санации полости рта и трахеи вновь была интубирована. При повторной фибробронхоскопии от 03.03.08 определен двусторонний гнойный эндотрахеит с кровоточащими эрозиями слизистых оболочек.

04.03.08 диагностирован язвенно-некротический ангиит, развившийся на фоне ДВС-синдрома. Рекомендовано продолжить терапию, добавить местно анилиновые красители (3% раствор метиленового синего) и мазь солкосерил **(рис. 1, 2)**. Для верификации диагноза выполнена биопсия. *Гистологическая картина*: периваскулярные лейкоцитарные инфильтраты в сетчатом слое дермы; деструктивные изменения стенок сосудов с инфильтрацией их клетками инфильтрата **(рис. 3, 4)**.

К общей терапии с 04.03.08 добавлен рифампицин (0,45 г 1 раз в сутки внутривенно). К 05.03.08 при общем тяжелом состоянии наметилась тенденция к улучшению самочувствия и состояния больной. При аускультации по всем полям легких выслушивались единичные сухие хрипы, восстановилась проводимость дыхания, нормализовалась температура тела. Тяжесть состояния обусловливалась дыхательной и сердечно-сосудистой недостаточностью. 07.03.08 больная переведена на естественное дыхание. На кожных покровах спины, поясницы, ягодиц — обширная мацерированная поверхность с некротическим поражением поверхностных



***Рис. 1.*** **Больная Ч. Диагноз: синдром Мендельсона (аспирационный синдром). Двусторонняя (внебольничная) аспирационная пневмония, тяжелое течение, двусторонний гнойный эндобронхит. Гнойный эндотрахеит. Токсическая энцефалопатия. Дыхательная недостаточность III. Хронический вирусный гепатит С, латентное течение. Вторичный Т-иммунодефицит тяжелой степени; дефект макрофагально-фагоцитарного звена иммунной системы. Железодефицитная анемия. Язвенно-некротический дермальный ангиит области спины, поясницы, ягодиц (до 20% кожной поверхности). ДВС-синдром. Синдром зависимости от наркотиков (опиаты) тяжелой степени.**



***Рис. 2.*** **Та же больная. Эрозивно-язвенные поражения в области ягодиц.**

и глубоких слоев. Наблюдавшаяся у больной двусторонняя пневмония компенсирована.

*Общий анализ крови* (14.03.08): лейкоциты — 6,5·10 г/л, гемоглобин — 91 г/л, ЦП — 0,95, эритроциты — 2,87·10⁹ г/л, эозинофилы — 2, палочкоядерные — 6, сегментоядерные — 52, лимфоциты — 32, моноциты — 6, СОЭ — 54, анизоцитоз+, пойкилоцитоз+, нормоциты — 1/100, токсическая зернистость нейтрофилов +. *Общий анализ мочи*: количество — 100,0, удельный вес — 1005, белок — 55, эпителий — плоский

0—1—0 в поле зрения, лейкоциты — 2—2—2, эритроциты — 5—4—5, бактерии ++. Система гемостаза (13.03.08): международное нормированное отношение — 1,74 (норма 0,8—1,2), активность протромбинового комплекса — 48%, фибриноген — 5,6 г/л, протромбиновое время — 18,7 с, АЧТВ — 59,3 с, антитромбин — 98%, растворимый фибрин-мономерный комплекс $2{,}4 \cdot 10^2$ г/л, количество тромбоцитов — $451 \cdot 10^9$/л, продукты деградации фибриногена — менее 5 мкг/мл. *Заключение*: бинокоагуляция за счет дефицита факторов протромбинового комплекса, нарушение конечного этапа свертывания; резкая тромбинемия; умеренное внутрисосудистое фибринообразование, тромбоцитоз.

При совместном осмотре с хирургами поставлен вопрос о переводе пациентки в ожоговое отделение Краевой клинической больницы №1 вследствие обширного и глубокого поражения кожных покровов (до 20%). 19.03.08 больная переведена в ожоговое отделение Краевой клинической больницы №1 для дальнейшего лечения с клиническим диагнозом: «синдром Мендельсона (аспирационный синдром). Двусторонняя (внебольничная) аспирационная пневмония, тяжелое течение; двусторонний гнойный эндобронхит. Гнойный эндотрахеит. Токсическая энцефалопатия. Дыхательная недостаточность III. Хронический вирусный гепатит С, латентное течение. Вторичный Т-иммунодефицит тяжелой степени; дефект макрофагально-фагоцитарного звена иммунной системы. Железодефицитная анемия. Язвенно-некротический дермальный ангиит области спины, поясницы, ягодиц (до 20% кожной поверхности). ДВС-синдром. Синдром зависимости от наркотиков (опиаты) тяжелой степени».

В ожоговом отделении выполнена пластика кожным лоскутом. С улучшением пациентка выписана на амбулаторное лечение.

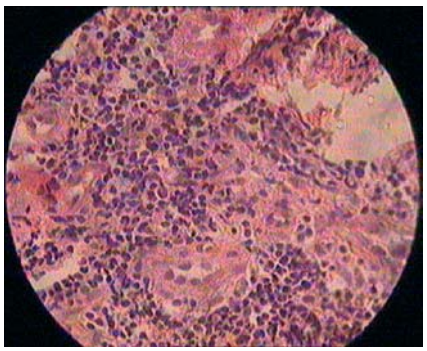

***Рис. 3.*** **Периваскулярные лейкоцитарные инфильтраты в сетчатом слое дермы.**

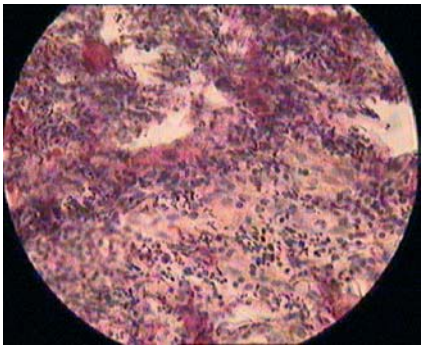

***Рис. 4.*** **Деструктивные изменения стенок сосудов с инфильтрацией их клетками инфильтрата.**

Таким образом, особенностями данного клинического случая является распространенный характер язвенно-некротического ангиита у больной с наркотической зависимостью, развившийся на фоне ДВС-синдрома и тяжелой аспирационной пневмонии.

## ЛИТЕРАТУРА


1. Кожные и венерические болезни: справочник. Под ред. О.Л. Иванова. М: Медицина 2007; 336.
2. *Gibson L.E.* Cutaneous vasculitis. Approach to diagnosis and systemic associations. Mayo Clin Proc 1990; 65: 221—229.
3. *Mehregan D.R., Hall M.J., Gibson L.E.* Urticarial vasculitis: A histopathologic and clinical review of 72 cases. J Am Acad Dermatol 1992; 26: 441—448.
4. *Dillon M.J., Ansell B.M.* Vasculitis in children and adolescents. Rheum Dis Clin North Am 1995; 21: 1115—1136.
5. *Jessop S.J.* Cutaneous leukocytoclastic vasculitis: A clinical and aetiological study. Br J Reumatol 1995; 34: 942—945.
6. *Jennette J.C., Falk R.P., Andrassy K. et al.* Nomenclature of systemic vasculitides. Proposal of an international consensus conference. Arthr Rheumatol 1994; 37: 2: 187—192.
7. *Ball G.V., Bridges S.L.* Pathogenesis of Vasculitis. In: Vasculitis. Eds. G.V. Ball, S.L. Bridges. Oxford University Press 2002; 34—52.
8. *Адаскевич В.П., Козин В.М.* Кожные и венерические болезни. М: Медицинская литература 2006; 355.
9. *Jennette J.C., Milling D.M., Falk R.J.* Vasculitis affecting the skin. Arch Dermatol 1994; 130: 899—906.
10. *D'Crus D., Hughes G.* Antiendothelial cell antibodies, an-tiphospholipid antibodies and vascular disease. The vasculitides. Eds. B. Ansell, P. Bacon, J. Lie, H. Yazici. London 1996; 65—82.
11. *Sams H.H., Sams W.M.* Cutaneous Leukocytoclastic Vasculitis. In: Vasculitis. Eds. G. Ball, S. Bridges. Oxford University Press 2002; 467—475.
12. *Introna M., Colotta F., Sozzani S., Dejana E., Mantovani A.* Pro- and antiinflammatory cytokines: interactions with vascular endothelium. Clin Exp Rheumatol 1994; 12: Suppl 10: S19—S23.
13. *Silver R.K., Adier L., Hageman J.R., Hickman A.R.* Anticar-diolipin antibody positive serum anhances endothelial cell platelet-activating factor production. Am J Obstet Gynecol 1991; 165: 1748—1752.
14. *Насонов Е.Л., Баранов А.А., Шилкина Н.П.* Васкулиты и васкулопатии. Ярославль: Верхняя Волга 1999; 616.
15. Клиническая дерматовенерология. В 2 т. Под ред. Ю.К. Скрипкина, Ю.С. Бутова. М: ГЭОТАР-Медиа 2009; 2: 928.