Неинвазивные методы исследования в оценке эффективности солнцезащитных средств

И.Л. ШЛИВКО[1]

ГБОУ ВПО «Нижегородская государственная медицинская академия» Минздрава России

Noninvasive studies in the evaluation of the efficacy of sunscreens

I.L. SHLIVKO

Nizhny Novgorod State Medical Academy, Ministry of Health of Russia

Представлены данные о структурных и функциональных параметрах кожи под воздействием ультрафиолетового излучения и эффективности солнцезащитного средства. Проведено комплексное морфофункциональное исследование кожи предплечья 16 здоровых добровольцев в возрасте 20—25 лет с использованием оптического когерентного томографа и многофункционального комбайна. В качестве фотозащитного средства использовался крем *Фотодерм MAX SPF 50+*. Установлено, что комплексное исследование способно регистрировать признаки структурных и функциональных нарушений в результате воздействия ультрафиолетового облучения: увеличение толщины эпидермиса, снижение контраста и глубины полезного сигнала, увеличение пигментации, эритемы, трансэпидермальной потери воды, снижение влажности и эластичности. Использование фотозащитного средства уменьшает выраженность структурных изменений, повышает влажность и эластичность изучаемого участка.

Ключевые слова: фотозащита, ультрафиолетовое облучение, структурные и функциональные параметры, кожа, оптический когерентный томограф, многофункциональный комбайн.

The paper provides data on the structural and functional parameters of the skin exposed to ultraviolet radiation and on the efficacy of a sunscreen product. A comprehensive morphofunctional study of the forearm skin was conducted in 16 healthy volunteers aged 20—25 years, by using an optical coherence tomography scanner and a multifaceted combine. *Photoderm MAX SPF 50+* cream was used as a photoprotective cream. It was found that the comprehensive study could record the signs of structural and functional impairments from ultraviolet radiation exposure: increased epidermal thickness; decreased contrast and depth of the desired signal; increased pigmentation, erythema; transepidermal water loss; reduced moisture and elasticity. The application of the photoprotective agent reduces the magnitude of structural changes and increases the moisture and elasticity of the area under study.

Key words: photoprotection, ultraviolet radiation, structural and functional parameters, skin, optical coherence tomography scanner, multifaceted combine.

Изменения, происходящие в коже человека под влиянием ультрафиолетового облучения (УФО), вызывают повышенный интерес дерматологов, косметологов, производителей фотозащитных средств. Известно, что на UVB лучи (290—320 нм) кожа отвечает возникновением эритемы, отека, усилением пигментации, утолщением эпидермиса, изменением структуры дермы, возникновением фотодерматозов, синтезом витамина D [1]. Хронические эффекты UVB излучения включают фотостарение [2], иммунодефицит и фотоканцерогенез [3—5]. UVA-лучи (1-340—400; 2-320—340) обладают более выраженным иммунодепрессивным действием, вызывают повреждение ДНК, увеличивают синтез меланина и обусловливают отсроченное дубление кожи [6]. Уменьшить повреждающее воздействие ультрафиолетовых (УФ) лучей на кожу возможно путем исключения пребывания на солнце, особенно в часы его пиковой активности [7], использования одежды с солнцезащитным индексом [8, 9] и солнцезащитных средств [10—12]. Эффективность и безопасность современных фотозащитных средств тестируется на животных [13, 14], *in vitro* [15, 16] или с помощью инвазивных методов исследования, позволяющих оценивать структурные изменения и клеточные мутации [2, 17].

Цель работы — оценить изменения структурных и функциональных параметров кожи под воздей-

© И.Л. Шливко, 2013

[1]e-mail: irshlivko@gmail.com

ствием УФ-излучения и эффективность солнцезащитного средства с использованием неинвазивных методов диагностики.

Материал и методы

В исследовании приняли участие 16 здоровых добровольцев в возрасте 20—25 лет. Наблюдение за структурными и функциональными изменениями кожи под воздействием УФО осуществлялось на коже предплечья. Исследуемый участок был поделен на две равные части. Идентичность точек исследования обеспечивалась нанесением метки анилиновым красителем. Первая половина подвергалась УФ-излучению без использования фотозащитного средства. На вторую половину за 30 мин до процедуры наносили крем *Фотодерм MAX SPF 50+*. Наряду с УФ-фильтрами основа крема содержит комплекс эктоина и маннитола, запатентованный как Клеточная Биозащита, экстракт ламинарии Золотистой водоросли, токоферола ацетат, рамнозу и другие ингредиенты.

Проведено 14 процедур УФО продолжительностью от 45 с до 2 мин. Облучение проводилось ежедневно, за исключением выходных дней. Параметры фиксировались до первой процедуры, а также на 2, 8, 15-е сутки и после окончания процедур.

Для определения структурных параметров кожи использовали оптический когерентный томограф, оснащенный съемным, гибким зондом с микросканером (регистрационное удостоверение №022а2035/2213-05), сконструированный и изготовленный в ИПФ РАН (Нижний Новгород) с продольным и поперечным разрешением 20 мкм. Для описания изображений оптической когерентной томографии (ОКТ) использовали следующие параметры: высота оптического слоя (соответствует толщине слоя с учетом коэффициента преломления × 1,42), контраст, глубина полезного сигнала [18].

Для исследования функциональных характеристик кожи, таких как влажность, эластичность, пигментация, эритема, трансэпидермальная потеря воды (ТЭПВ), был использован многофункциональный комбайн Multi Skin Test Center MC 750. Все измерения проводили при комнатной температуре (20—22 °С) и 40—60% влажности, согласно инструкции (http://nicosmetics.ru/).

Результаты

На ОКТ-изображениях незащищенной и подвергнутой облучению коже выявлено статистически значимое (p=0,028) увеличение толщины рогового слоя **(рис. 1)**. Толщина клеточных слоев эпидермиса также статистически значимо увеличилась (p=0,030), с максимальным значением на 15-е сутки исследования (Me=112 мкм) **(рис. 2)**.

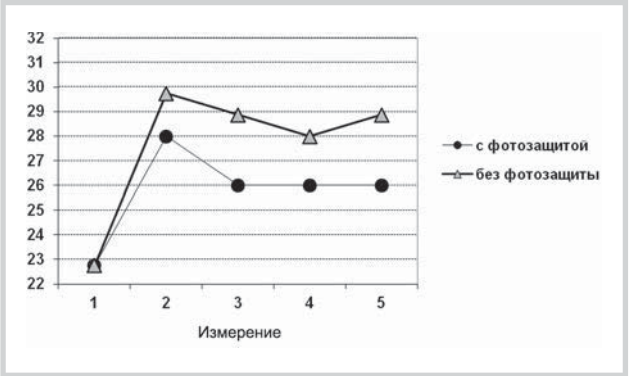

Рис. 1. **Динамика толщины рогового слоя в процессе УФО.**

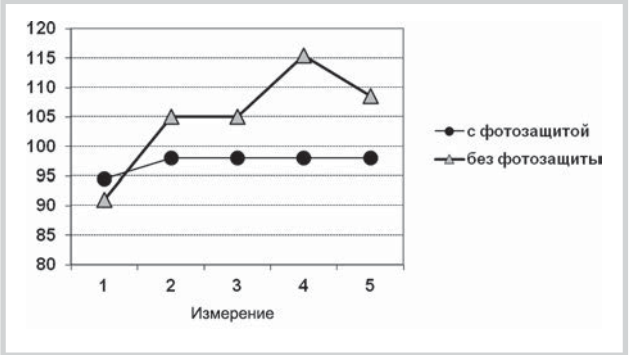

Рис. 2. **Динамика толщины клеточных слоев эпидермиса в процессе УФО.**

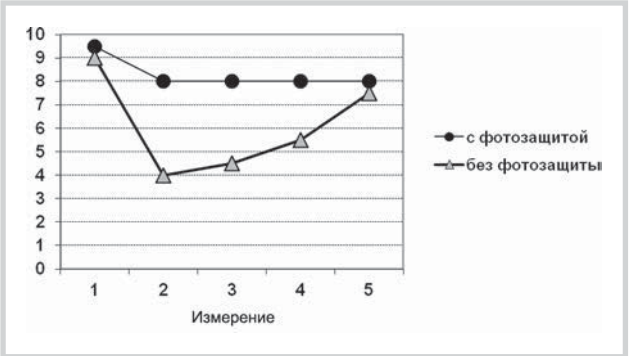

Рис. 3. **Динамика контраста между 2-м и 3-м оптическими слоями в процессе УФО.**

Контраст между 2-м и 3-м оптическими слоями уменьшился (p=0,012), максимальное уменьшение контраста произошло на 1-е сутки после процедуры, затем отмечалось увеличение контраста и к окончанию исследования показатель приблизился к первоначальному значению **(рис. 3)**. Глубина полезного сигнала статистически значимо уменьшалась на протяжении всего исследования **(рис. 4)**.

Анализ структурных параметров на участке кожи, подвергнутом облучению после нанесения фотозащитного средства, продемонстрировал другие закономерности. Так, среднее значение (Me) тол-

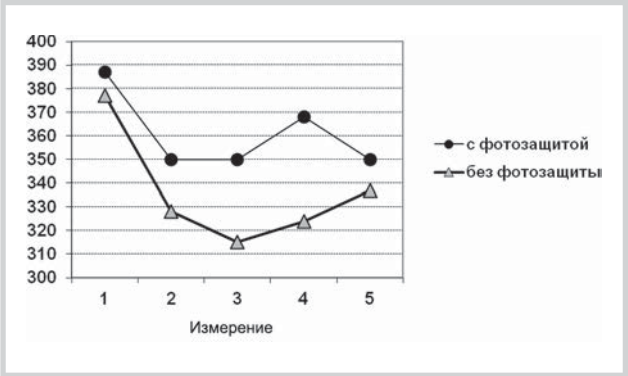

Рис. 4. **Динамика глубины полезного сигнала ОКТ-изображения в процессе УФО.**

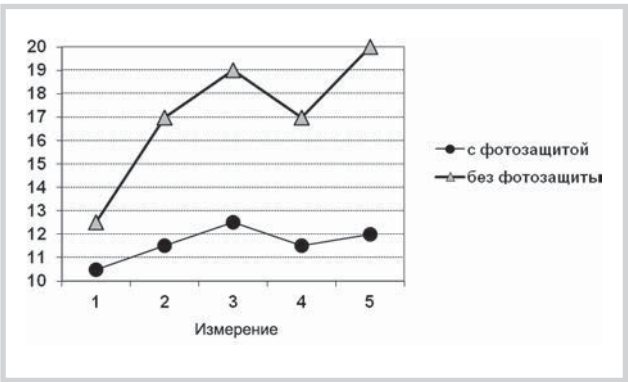

Рис. 5. **Динамика показателя пигментации в процессе УФО.**

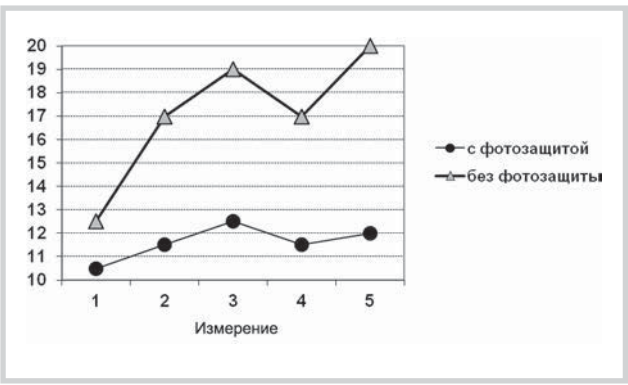

Рис. 6. **Динамика показателя эритемы в процессе УФО.**

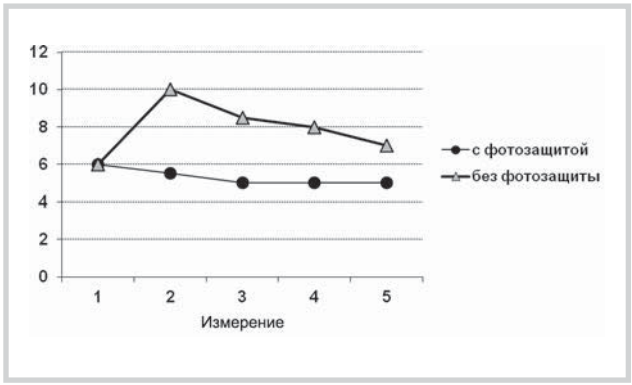

Рис. 7. **Динамика показателя ТЭПВ в процессе УФО.**

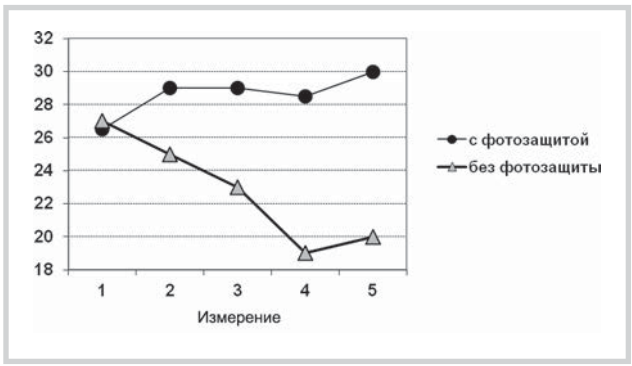

Рис. 8. **Динамика показателя влажности в процессе УФО.**

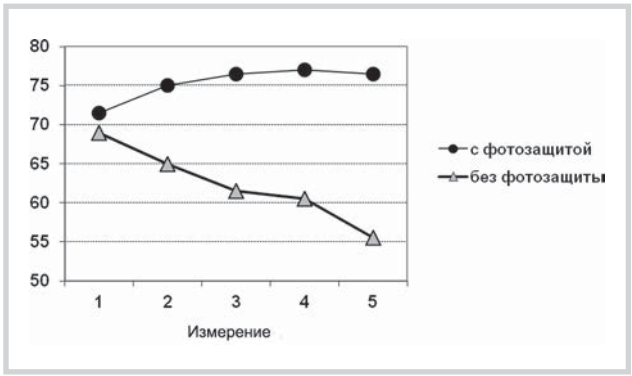

Рис. 9. **Динамика показателя эластичности в процессе УФО.**

щины рогового слоя увеличилось с 21 до 28 мкм в первые сутки (p=0,028), что повторяет изменения на незащищенном участке, в то же время дальнейшего увеличения значения показателя не происходило (p=0,07) **(см. рис. 1)**. Статистически значимого увеличения толщины клеточных слоев эпидермиса не зафиксировано. На 1-е сутки была отмечена тенденция к росту (p=0,05) и значение Me увеличилось с 84 до 112 мкм **(см. рис. 2)**.

Контраст на изучаемых ОКТ-изображениях не претерпел значительных изменений, на 1-м и 2-м измерении отмечалась тенденция к его снижению (p=0,08) **(см. рис. 3)**. Глубина полезного сигнала статистически значимо уменьшилась, максимальное уменьшение зарегистрировано в 1-е сутки исследования **(см. рис. 4)**.

Измерение функциональных параметров на незащищенной и подвергнутой облучению коже позволило выявить выраженные изменения. Уровень пигментации статистически значимо (p=0,036) увеличивался на протяжении всего периода исследования (Me1=12, Me5=20) **(рис. 5)**. Максимально высо-



Рис. 10. **Простой контактный дерматит от воздействия УФ-лучей на участке предплечья без фотозащитного средства.**

кое значение показателя эритемы (Me=26) зарегистрировано на 2-е сутки, затем зафиксировано его снижение, и на 19-е сутки величина эритемы имела только тенденцию к увеличению (p=0,08) **(рис. 6)**. Показатель ТЭПВ в 1-е сутки увеличился, а в дальнейшем вернулся к первоначальному значению **(рис. 7)**. Значение показателя влажности на изучаемом участке статистически значимо уменьшалось (p=0,018) на протяжении всего исследования (Me1=27, Me5=20) **(рис. 8)**. Аналогичная закономерность наблюдалась и с показателем эластичности, который статистически значимо уменьшался (p=0,012), и к последнему дню исследования достиг минимального значения (Me1=73, Me5=57) **(рис. 9)**.

Статистически значимых изменений функциональных параметров кожи, подвергнутой облучению после нанесения фотозащитного средства, не установлено. Исключение составил показатель эластичности, который статистически значимо увеличился ко 2-м суткам исследования и продолжал свой рост до окончания периода наблюдения **(см. рис. 9)**.

У одного из добровольцев во время 1-й процедуры УФО на участке кожи, не защищенном *Фотодер-*



а

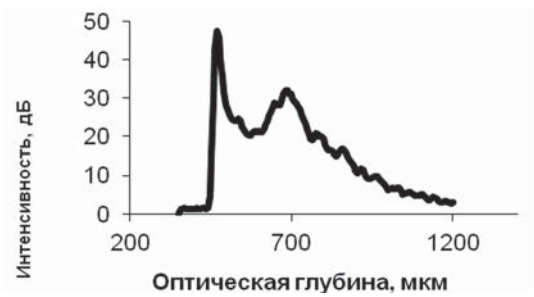

б

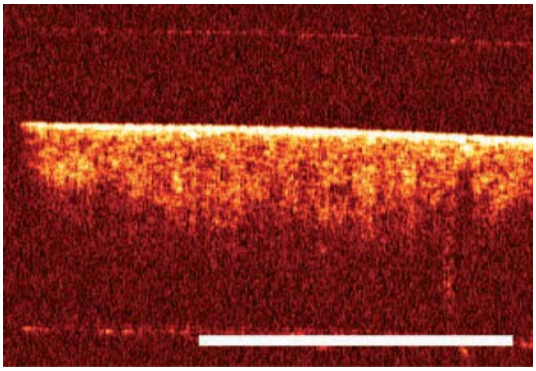

в

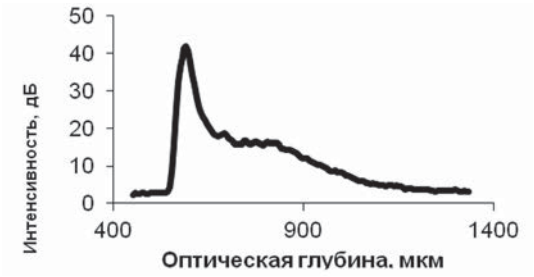

г

Рис. 11. **ОКТ-изображения и А-сканы кожи предплечья: а, б — до исследования; в, г — на 2-е сутки после возникновения контактного дерматита.**



а

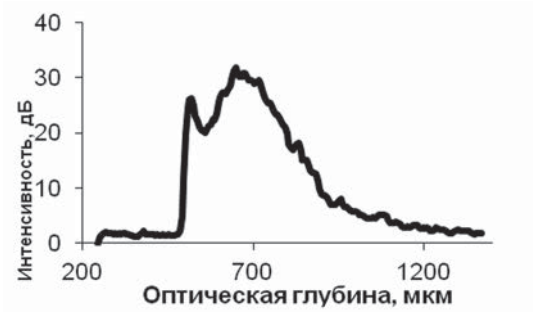

б



в

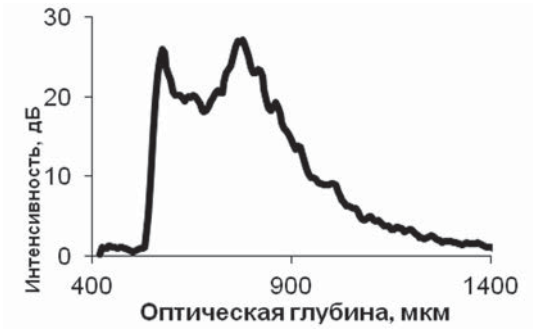

г

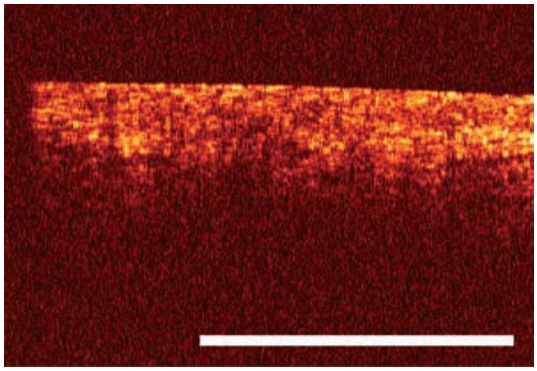

д

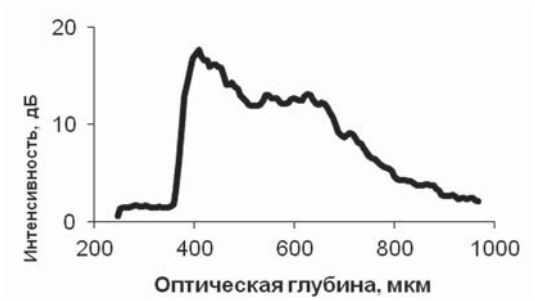

е



ж

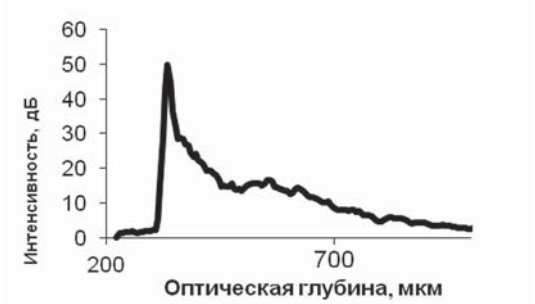

з

Рис. 12. **ОКТ-изображения и А-сканы незащищенной кожи предплечья: а, б — до начала исследования; в, г — 2-е сутки; д, е — 8-е сутки; ж, з — 15-е сутки.**



и

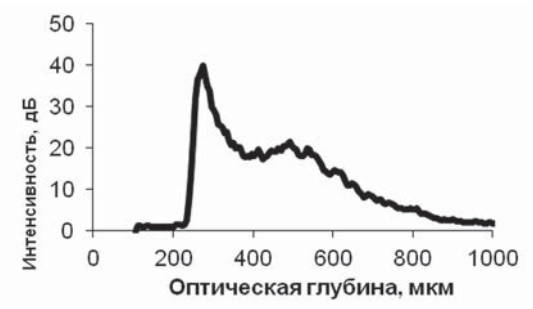

к

Рис. 12 (продолжение). **ОКТ-изображения и А-сканы незащищенной кожи предплечья: и, к — после последней процедуры УФО.**

мом, появилась выраженная эритема с четкими границами, субъективно сопровождающаяся жжением (эритематозная стадия простого контактного дерматита) **(рис. 10)**. На ОКТ-изображении зарегистрировано резкое уменьшение глубины полезного сигнала и контраста между слоями **(рис. 11)**.

Обсуждение

В настоящее время солнцезащитные наружные средства являются наиболее приемлемым и эффективным способом предотвращения фотоповреждения кожи. Основным требованием к солнцезащитным средствам является длительная защита от УФ-лучей широкого спектра действия.

Широкое внедрение неинвазивных методов исследования в дерматологию открывает новые возможности в динамическом наблюдении за процессами, происходящими в коже под влиянием УФО, и установлении эффективности солнцезащитных средств.

Нами проведено динамическое наблюдение за участками кожи, защищенными и незащищенными фотопротектором, подвергнутыми воздействию УФ-лучей.

Выраженные структурные и функциональные изменения выявлены на участке кожи без фотозащиты. Увеличение толщины рогового и клеточных слоев, уменьшение контраста между 2-м и 3-м оптическим слоем, а также уменьшение глубины полезного сигнала свидетельствуют о подостром воспалении с признаками отека в эпидермисе и воспалительного инфильтрата в дерме **(рис. 12)**. Выраженное воспаление подтверждается и функциональными параметрами. Эритема как наиболее яркий признак воспаления, вызванного УФ- лучами диапазона UVB, в динамике прекращает увеличиваться, в то время как толщина эпидермиса продолжает нарастать до последнего дня исследования. Возможно, такая закономерность позволяет выявить не только воспалительные изменения в эпидермисе, но и пролиферативные нарушения, спровоцированные UVA-лучами. В то же время комплексное обследование позволило установить признаки, соответствующие нарушению барьерных функций кожи, что проявилось в увеличении толщины рогового слоя, уменьшении влажности и повышении показателя ТЭПВ.

Использование фотозащитного средства, в частности *Фотодерм MAX SPF 50+*, принципиально изменяет динамику структурных и функциональных параметров кожи в процессе УФО. Отсутствие достоверно значимых изменений толщины эпидермиса, глубины полезного сигнала и контраста свидетельствует об эффективности фильтров, входящих в состав фотозащитных средств. Увеличение влажности, уменьшение ТЭПВ и статистически значимое увеличение эластичности кожи свидетельствуют о высококачественной основе препарата, позволяющей положительно влиять на барьерные свойства эпидермиса.

ЛИТЕРАТУРА

1. *Хлебникова А.Н.* Современные подходы к наружной терапии фотозависимых дерматозов. Вестн дерматол и венерол 2011; 4: 88—95.
2. *Lavker R., Gerberick G., Veres D., Irwin C., Kaidbey K.* Cumulative effects from repeated exposures to suberythemal doses of UVB and UVA in human skin. J Am Acad Dermatol 1995; 32: 53—62.
3. *Gil E.M., Kim T.H.* UV-induced immune suppression and sunscreen. Photodermatol Photoimmunol Photomed 2000; 16: 3: 101—110.
4. *Dessinioti C., Antoniou C., Katsambas A., Stratigos A.J.* Basal cell carcinoma: what's new under the sun. Photochem Photobiol 2010; 86: 3: 481—491.

5. *Акимов В.* Биологические эффекты ультрафиолетового облучения кожи. Вестн дерматол и венерол 2008; 3: 81—84.
6. *Pearse A., Gaskel L.S., Marks R.* Epidermal changes in human skin following irradiation with either UVB or UVA. J Invest Dermatol 1987; 88: 1: 83—87.
7. *DeBuys H.V., Levy S.B., Murray J.C., Madey D.L., Pinnell S.R.* Modern approaches to photoprotection. Dermatol Clin 2000; 18: 4: 577—590.
8. *Gambichler T., Laperre J., Hoffmann K.* The European standard for sun-protective clothing: EN 13758. J Eur Acad Dermatol Venereol 2006; 20: 2: 125—130.
9. *Gambichler T., Altmeyer P., Hoffmann K.* Role of clothes in sun protection. Recent Res Cancer Res 2002; 160: 15—25.
10. *Baron E.D., Kirkland E.B., Domingo D.S.* Advances in photoprotection. Dermatol Nurs 2008; 20: 4: 265—272.
11. *Rigel D.S.* Photoprotection: a 21st century perspective. Br J Dermatol 2002; 146: 61: 34—37.
12. *Олисова О.Ю.* Роль фотозащитных средств в дерматологической практике. Клин дерматол и венерол 2003; 1: 37—40.
13. *Bissett D.L., McBride J.F., Hannon D.P., Patrick L.F.* Time-dependent decrease in sunscreen protection against chronic photodamage in UVB-irradiated hairless mouse skin. J Photochem Photobiol 1991; 9: 3—4: 323—334.
14. *Kitazawa M., Ishitsuka Y., Kobayashi M., Nakano T., Iwasaki K., Sakamoto K. et al.* Protective effects of an antioxidant derived from serine and vitamin B6 on skin photoaging in hairless mice. Photochem Photobiol 2005; 81: 4: 970—974.
15. *Marionnet C., Grether-Beck S., Seite S., Marini A., Jaenicke T., Lejeune F. et al.* A broad-spectrum sunscreen prevents UVA radiation-induced gene expression in reconstructed skin in vitro and in human skin in vivo. Exp Dermatol 2011; 20: 6: 477—482.
16. *Bernerd F., Marionnet C., Duval C.* Solar ultraviolet radiation induces biological alterations in human skin in vitro: relevance of a well-balanced UVA/UVB protection. Indian J Dermatol Venereol Leprol 2012; 78: 1: 15—23.
17. *de Winter S., Vink A.A., Roza L., Pavel S.* Solar-simulated skin adaptation and its effect on subsequent UV-induced epidermal DNA damage. J Invest Dermatol 2001; 117: 3: 678—682.
18. *Shlivko I.L., Petrova G.A., Zor'kina M.V., Tchekalkina O.E., Firsova M.S., Ellinsky D.O. et al.* Complex assessment of age-specific morphofunctional features of skin of different anatomic localizations. Skin Res Technol 2013; 19: 1: 85—92.