Метод местного обезболивания при фотодинамической терапии базально-клеточного рака кожи с аппликационным нанесением фотосенсибилизатора

М.С. КОЛБИНА[1], Т.В. СОКОЛОВА[1], В.Н. ВОЛГИН[2]

[1]Государственный институт усовершенствования врачей МО РФ, Москва; [2]Главный военный клинический госпиталь им. акад. Н.Н. Бурденко

Local anesthesia during photodynamic therapy with photosensitizer application for basal-cell carcinoma

M.S. KOLBINA, T.V. SOKOLOVA, V.N. VOLGIN

State Institute for Postgraduate Training of Physicians, Ministry of Defense of the Russian Federation, Moscow; Acad. N.N. Burdenko Main Military Clinical Hospital

Описано использование местного анестетика, содержащего лидокаин и прилокаин, при фотодинамической терапии с аппликационным нанесением фотосенсибилизатора фотодитазина у больных базально-клеточным раком кожи. Данное обезболивание позволяет резко снизить болевой синдром и проводить одномоментный сеанс лазерного облучения. Дана оценка эффективности местного анестетика в двух лекарственных формах (пластырь и 5% крем) с использованием визуально-аналоговой шкалы. Установлено, что более сильным обезболивающим эффектом обладает пластырь.

Ключевые слова: базально-клеточный рак кожи, фотодинамическая терапия, местное обезболивание, фотодитазин, аппликационное нанесение фотосенсибилизатора.

The paper describes the use of the topical anesthetic during photodynamic therapy applying the photosensitizer photoditazine in patients with basal-cell carcinoma. This analgesia makes it possible to dramatically relieve pain syndrome and to perform a single-stage laser radiation session. The efficacy of the topical anesthetic in two dosage forms (plaster and 5% cream) has been evaluated using the visual analogue scale. The plaster has been found to have a more potent anesthetic effect.

Key words: basal-cell carcinoma, photodynamic therapy, local anesthesia, photoditazine, photosensitizer application.

Фотодинамическая терапия (ФДТ) с аппликационным нанесением фотосенсибилизатора (ФС) нередко сопровождается выраженным болевым синдромом. В связи с этим актуально решение вопроса о применении местного обезболивания [1—5].

В настоящее время в косметологической практике широко используется аппликационный анестетик ЭМЛА (Eutectic Mixture of Local Anesthetics), представляющий собой эутектическую смесь местных анестетиков в виде водно-масляной эмульсии на основе двух препаратов — лидокаина и прилокаина. Анестетик выпускается в двух лекарственных формах — 5% крема в тюбиках (5 и 30 г) и пластыря, содержащего 1 г препарата (25 мг лидокаина, 25 мг прилокаина). Обязательный компонент для обеих форм — окклюзионная повязка Tegaderm, предупреждающая испарение воды, которая обеспечивает высокую степень увлажнения кожи и облегчает абсорбцию [6].

Нами изучена эффективность обеих форм местного анестетика в виде пластыря и крема как анестезирующего препарата при ФДТ с аппликационным нанесением ФС фотодитазина у больных базально-клеточным раком кожи (БКРК).

Материал и методы

Под наблюдением находились 45 больных БКРК в возрасте 56—82 лет (средний возраст 71,3±11,9 года). Мужчин было в 2,6 раза больше, чем женщин (70 и 30% соответственно). Поверхностная форма преобладала над опухолевидной (66,7 и 33,3% соответственно).

© Коллектив авторов, 2012

Klin Dermatol Venerol 2012;4:90

[1]e-mail: kolbinamary@mail.ru
[2]e-mail: GVKG.300m@mail.ru

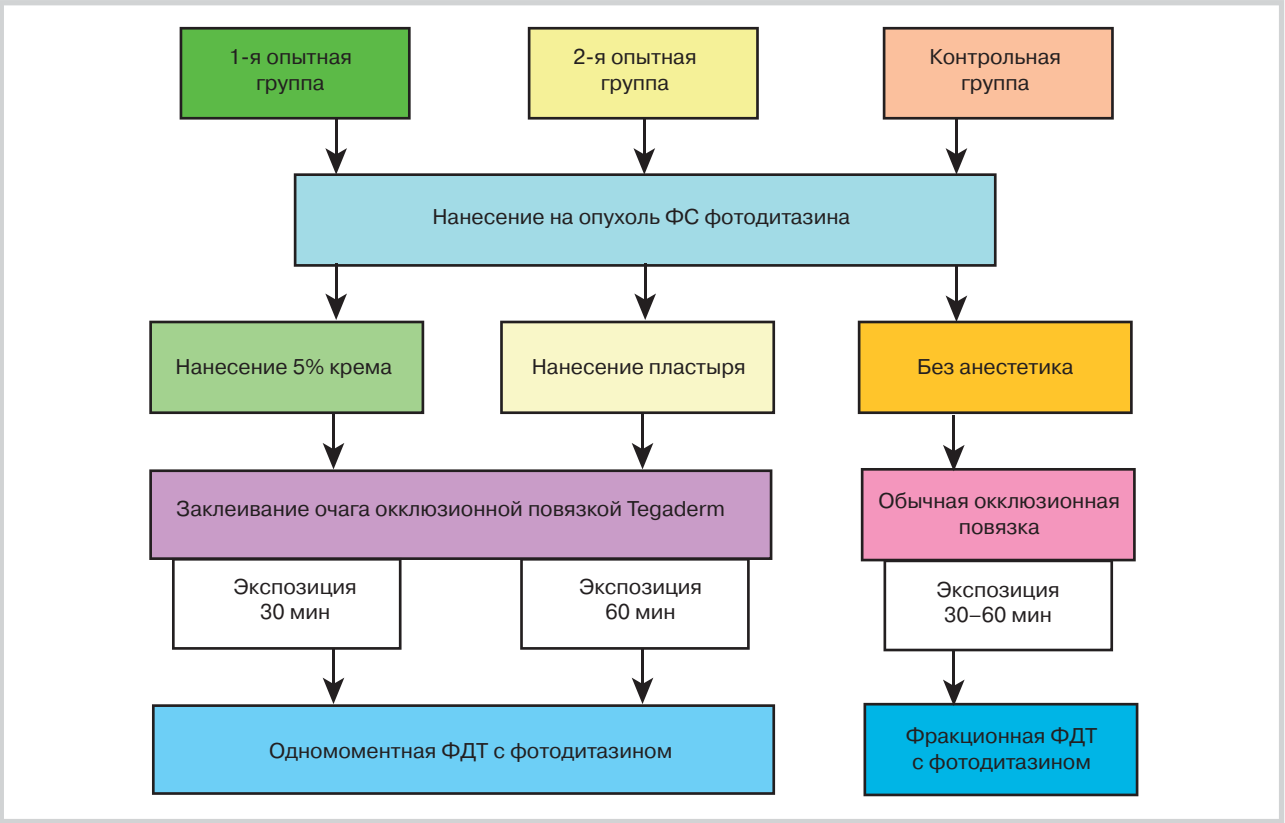

Рис. 1. **Дизайн исследования по изучению эффективности двух лекарственных форм местного анестетика (5% крем и пластырь) при лечении БКРК методом ФДТ с аппликационным нанесением фотодитазина.**



Рис. 2. **ВАШ для оценки интенсивности боли.**

Все больные были разделены на три репрезентативные по полу, возрасту и клинической форме БКРК группы, по 15 человек в каждой **(рис. 1)**.

Больным 1-й опытной группы проводилось обезболивание 5% кремом местного анестетика. Его наносили на опухоль, предварительно обработанную фотодитазином, из расчета 2 мкг/см^2, после чего на 30 мин накладывали окклюзионную повязку Tegaderm. Затем проводили сеанс одномоментной ФДТ.

Во 2-й опытной группе обезболивание опухолевого очага проводили с помощью пластыря местного анестетика после нанесения фотодитазина из расчета 2 мкг/см^2. Затем на 60 мин накладывали окклюзионную повязку Tegaderm, после чего проводили сеанс одномоментной ФДТ.

Больным контрольной группы обезболивание не проводили. После нанесения фотодитазина на опухоль ее заклеивали обычной окклюзионной повязкой. Сеанс ФДТ в связи с болезненностью проводили фракционно.

Динамику болевого синдрома на фоне терапии оценивали с помощью визуально-аналоговой шкалы (ВАШ). Принцип ее работы основан на оценке больным интенсивности боли (отсутствует, слабая, умеренная, сильная, невыносимая) на горизонтальной линии, поделенной на 10 сегментов **(рис. 2)**.

Больные указывали степень выраженности болевого синдрома. Измерения проводились 3 раза: в начале сеанса ФДТ, по мере его проведения и через 10—20 мин после завершения. Для удобства использования ВАШ нами введена цветовая гамма, указывающая на разную степень интенсивности боли: белый цвет — боль отсутствует, розовый — боль слабая, красный — умеренная, бордовый — сильная, черный — невыносимая.

Результаты

Результаты исследования представлены на **рис. 3**. Отчетливо видно, что наиболее выраженная

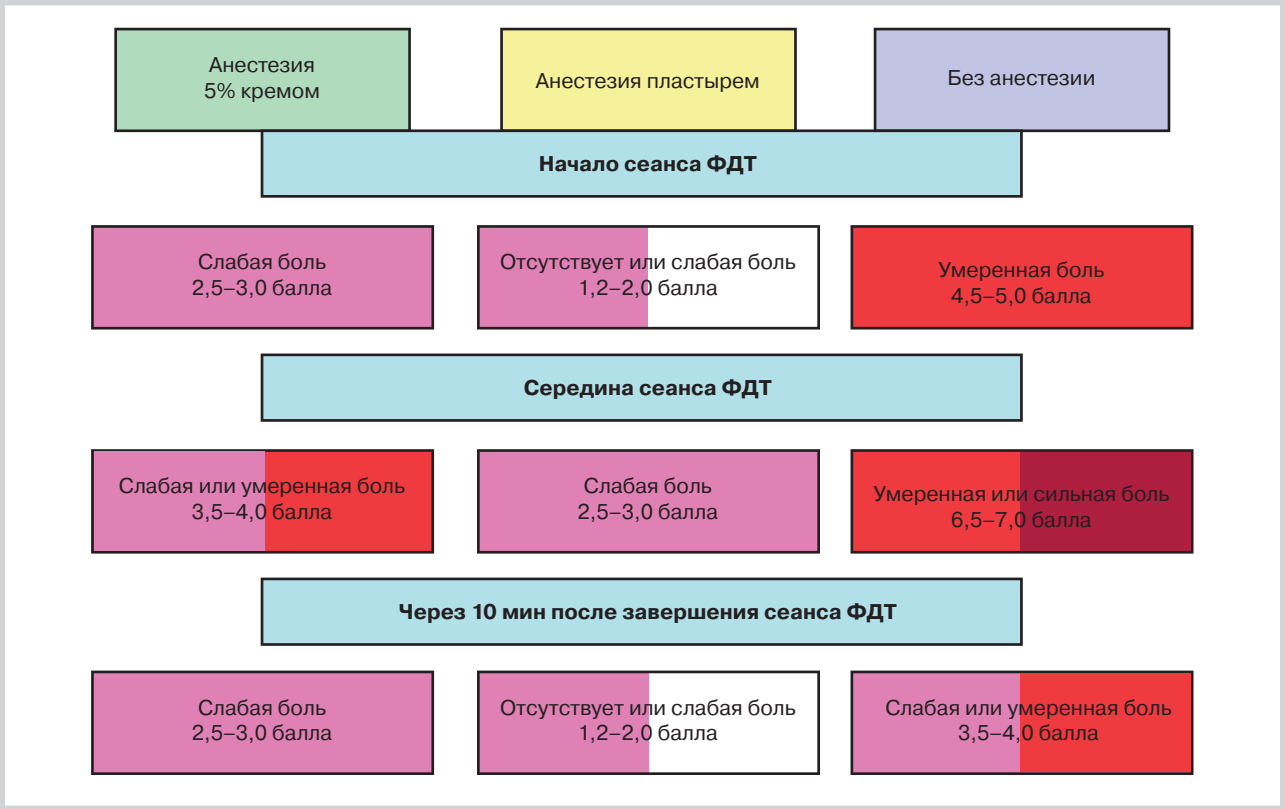

Рис. 3. **Оценка болевого синдрома по ВАШ при использовании анестетика в виде 5% крема и пластыря при проведении ФДТ.**

анестезия достигалась при применении пластыря. В начале сеанса ФДТ с использованием фотодитазина боль отсутствовала или была выражена слабо (1,5—2,0 балла). При использовании крема субъективные ощущения боли были более выражены и соответствовали слабой степени (2,5—3,0 балла). Без анестезии интенсивность боли соответствовала умеренной степени (4,5—5,0 балла).

В середине сеанса ФДТ сохранялась та же закономерность. Наименьшая степень боли по ВАШ сохранялась при использовании пластыря (слабая боль 2,5—3,0 балла), наивысшая — без анестезии (умеренная или сильная боль 6,5—7,0 балла). Промежуточное положение занимала анестезия с использованием крема (слабая или умеренная боль 3,5—4,0 балла).

Через 10 мин после завершения сеанса показания ВАШ свидетельствовали о большей эффективности пластыря (1,5—2,0 балла — боль отсутствует или слабая) по сравнению с кремом (2,5—3,0 балла — слабая боль). Без использования анестезии больные отмечали слабую или умеренную боль (3,5—4,0 балла). При опухолевидной форме БКРК обезболивающий эффект местного анестетика был несколько ниже, чем при поверхностной. Однако малая выборка больных не позволила получить достоверные результаты.

Обсуждение

Использование местного анестетика при ФДТ с аппликационной формой фотодитазина позволило выявить некоторые особенности эффективности терапии в целом:

— эффект ФДТ с нанесением анестетика был более выраженным. Вероятно, что это обусловлено более глубоким проникновением ФС за счет повышения адсорбции;

— использование анестетика позволило проводить сеанс ФДТ одномоментно, а не фракционно.

Таким образом, можно заключить, что применение местного анестетика в форме пластыря и 5% крема позволяет проводить сеанс ФДТ одномоментно, а не фракционно (как без анестезии). По данным ВАШ из двух форм местного анестетика более выраженным обезболивающий эффект при ФДТ с аппликационным использованием фотодитазина оказывает пластырь.

Выводы

При проведении сеанса ФДТ с аппликационным нанесением ФС фотодитазина следует использовать местный анестетик в виде пластыря или 5% крема. Они наносятся на опухоль после ее обработки фотодитазином на 30 мин (крем) и 60 мин (пла-

стырь). Нарушение целостности кожного покрова (эрозии, экскориации и др.) не исключает возможности использования местного анестетика.

Учитывая предварительные данные о более высокой терапевтической эффективности ФДТ при аппликационном нанесении фотодитазина с использованием местного анестетика, целесообразным является оценка результатов на большей выборке, чем наша.

ЛИТЕРАТУРА

1. *Молочков В.А., Снарская Е.С., Лезвинская Е.М. и др.* Энциклопедия клинической онкологии. Руководство для практикующих врачей. Под ред. И.А. Давыдова и др. М 2004; 347—350.
2. *Странадко Е.Ф., Маркичев Н.А., Рябов М.В.* Фотодинамическая терапия в лечении злокачественных новообразований различных локализаций. Пособие для врачей. М 2002; 22.
3. *Лотти Т., Росси Р., Адаскевич В.П., Козловская В.В.* Применение местной фотодинамической терапии в дерматологии. Рос журн кожн и вен бол 2008; 2: 20—23.
4. *Евтушенко В.А.* Фотодинамическая терапия с фотодитазином больных базально-клеточным раком кожи и тяжелыми сопутствующими заболеваниями. Рос биотер журн 2007; 1: 15.
5. *Романко Ю.С., Каплан М.А., Попучиев В.В. и др.* Базально-клеточный рак кожи: проблемы лечения и современные аспекты фотодинамической терапии. Рос журн кожн и вен бол 2004; 6: 6—10.
6. Инструкция по медицинскому применению препарата ЭМЛА (EMLA).