Такролимус при лечении атопического дерматита

Е.В. ФАЙЗУЛЛИНА[1], В.А. ФАЙЗУЛЛИН[2], Я.В. ФАЙЗУЛЛИН[1]

[1]ГБОУ ВПО «Казанский государственный медицинский университет» МЗ СР РФ; [2]ООО «Центр Дерматология», Казань

Tacrolimus for the treatment of atopic dermatitis

E. V. FAIZULLINA, V.A. FAIZULLIN, YA.V. FAIZULLIN

State budgetary educational institution of higher professional education «Kazan State Medical University», Russian Ministry of Health and Social Development; The Dermatologiya Tsentr, Ltd. Kazan

Ключевые слова: Протопик, атопический дерматит, клиническая эффективность, безопасность.

Key words: Protopic, atopic dermatitis, clinical efficacy, safety.

Атопический дерматит (АтД) является широко распространенным воспалительным заболеванием кожи у детей и взрослых. Это мультифакториальный дерматоз с наследственной предрасположенностью, развивающейся у 80—85% детей на 1-м году жизни [4, 5]. По данным разных исследователей [6, 15], этим заболеванием в некоторых странах страдают до 20% детской популяции, тогда как среди взрослых заболеваемость составляет доли процента. В России наблюдается высокая заболеваемость АтД, у 80% детей отмечается отягощенный семейный анамнез [1, 3]. Заболеваемость дерматозами среди подростков (15—17 лет) за 2003—2009 г. увеличилась на 24,5%, среди детей от 0 до 14 лет — на 12,8% и составила 8336,8 и 9299,7 на 100 тыс. населения соответственно [4].

АтД отличается комплексным и многофакторным патогенезом: доказана роль дефектов эпидермального барьера (мутации гена белка филаггрина, нарушения синтеза эпидермальных липидов, повышение активности протеаз рогового слоя и др.) и иммунных нарушений (повышенная экспрессия высокоаффинных рецепторов к IgE клетками Лангерганса, продукция хемокинов и цитокинов, опосредующих гуморальный иммунный ответ (интерлейкины — ИЛ-25 и -33 и др.) кератиноцитами, лимфоцитарная инфильтрация дермы, усиление дифференцировки Th2-лимфоцитов и продукции ими ИЛ-4, Ил-5, ИЛ-13, ИЛ-31 и др., гиперпродукция IgE, хотя встречаются варианты течения АтД и без его повышения) [2, 11, 13].

Наружной терапии при лечении детей с АтД отводится существенная роль: она широко применяется как в комплексной терапии, так и автономно. Целью наружного лечения являются устранение клинических признаков заболевания, длительный контроль течения болезни, обеспечение психологического комфорта заболевшего ребенка.

Для лечения АтД у детей широко применяются глюкокортикостероидные препараты. Однако отрицательные воздействия стероидов — локальная и системная иммуносупрессия, эндокринные нарушения (синдром Иценко—Кушинга), остеопороз вследствие угнетения продукции остеокальцина, атрофические изменения кожи вследствие угнетения синтеза коллагена, кератина, мукополисахаридов и клеточной пролиферации, а также стероидные язвы вследствие угнетения продукции простагландинов ограничивают их применение в педиатрической практике.

В настоящее время к эффективным средствам лечения АтД у детей относят местные нестероидные противовоспалительные препараты, позволяющие существенно повысить результативность терапии и уменьшить использование топических стероидов при комплексной лечении детей с данным заболеванием [7, 8, 17].

Протопик (международное непатентованное название — такролимус; «Астеллас Фарма Юроп Б.В.»; свидетельство о государственной регистрации №ЛСР-001885/10 от 12.03.10) мазь 0,1 и 0,03%, ингибитор кальциневрина. С помощью связывания со

© Коллектив авторов, 2012

Klin Dermatol Venerol 2012;3:56

[1]e-mail: rector@kgmu.kcn.ru
[2]тел.: +7 (843) 267-6077

специфическим цитоплазматическим белком иммунофилином (FKBP12) такролимус ингибирует кальций-зависимую передачу сигнала Т-лимфоцитам, препятствуя их активации и дальнейшему синтезу ИЛ-2, ИЛ-3, ИЛ-4, ИЛ-5 и других цитокинов. Такролимус препятствует высвобождению медиаторов воспаления из тучных клеток, базофилов и эозинофилов [9, 10, 16]. У больных АтД очищение кожи во время лечения мазью, содержащей такролимус, сопровождается снижением экспрессии Fce-рецепторов на клетках Лангерганса и торможением их стимулирующего влияния на Т-лимфоциты [12, 14]. *Протопик* не влияет на синтез коллагена и, таким образом, не вызывает атрофии кожи. Мазь такролимуса оказывает местное воздействие с минимальной абсорбцией в системный кровоток. Противопоказаниями к применению препарата являются повышенная чувствительность к такролимусу, макролидам, беременность и кормление грудью, детский возраст до 2 лет [11].

Побочные явления встречаются редко. Обычно они слабо или умеренно выражены, носят преходящий характер, проходят в 1-ю неделю лечения (ощущение жжения и зуда, гиперемия, боль, парестезии и кожная сыпь в месте нанесения). Во время лечения часто встречается непереносимость алкоголя (усиливается чувство жжения при нанесении мази).

Накоплен богатый мировой опыт применения мази *Протопик* для лечения АтД у детей. Так, A. Paller и соавт. [18] в рамках рандомизированного двойного слепого плацебо-контролируемого исследования, длившегося 12 нед, оценивали эффективность и безопасность 0,03 и 0,1% мази такролимуса при лечении 351 ребенка в возрасте 2—15 лет, страдавшего АтД среднетяжелого течения. Лечение оказалось эффективным: улучшение более, чем на 50% было достигнуто у 78,0, 72,6 и 26,7% пациентов, получавших 0,1, 0,03% мазь такролимуса и плацебо, соответственно. Мазь такролимуса в обеих концентрациях отличалась хорошей переносимостью, побочные эффекты отмечены в незначительном количестве. По данным J. Hanifin [19], 3-недельное лечение мазью такролимуса в концентрациях 0,03 и 0,1% было успешным у 54% детей, в то время как среди детей, получавших плацебо, этот показатель составил лишь 12%. В группе плацебо наблюдалось больше местных нежелательных реакций, чем у больных, получавших активный препарат (62% пациентов среди получавших плацебо и 35% среди получавших лечение такролимусом в обеих концентрациях). Для оценки долгосрочной эффективности у детей S. Kang и соавт. [20] назначили 0,1% мазь такролимуса (2 раза в сутки до 12 мес) 225 пациентам в возрасте 2—15 лет, страдавшим АтД среднетяжелого течения. Значительное улучшение достигалось уже на 1-й неделе лечения и сохранялось в течение всего наблюдения. Имеются также данные сравнительных исследований. Так, согласно результатам двойного слепого рандомизированного исследования, проведенного S. Reitamo и соавт. [21] с участием 624 детей в возрасте 2—15 лет, страдающих АД, 0,03% мазь *Протопик*, применяемая 1 или 2 раза в сутки в течение 3 нед, оказалась значительно эффективнее, чем 1% мазь гидрокортизона ацетата, применяемая 2 раза в сутки в течение 3 нед (эффективность по критерию mEASI составила 66,7 и 76,7% для *Протопика*, используемого 1 и 2 раза в сутки соответственно, и 47,6% — для гидрокортизона ацетата; $p<0,001$). В ходе проведенного в дальнейшем двойного слепого рандомизированного исследования, в котором приняли участие 479 детей с АтД, получавших мазь *Протопик* 0,03% или сильный топический стероид флутиказона пропионат в форме 0,005% мази 2 раза в сутки, было продемонстрировано, что *Протопик* 0,03% обладает такой же эффективностью, как и препарат сравнения, относящийся к III (сильному) классу глюкокортикостероидов согласно Европейской классификации [22]. Наконец, в двух сравнительных исследованиях 0,1 или 0,03% мази *Протопик* и другого представителя класса ингибиторов кальциневрина — 1% крема пимекролимуса, проведенных с участием 652 детей с АтД, было установлено, что *Протопик* в обеих концентрациях обладает значительно большей эффективностью, чем крем пимекролимуса, при идентичном профиле безопасности [23].

С учетом отсутствия подобных стероидам побочных эффектов и практической безальтернативности для длительной поддерживающей терапии АтД, представляется очень важной возможность применять препарат *Протопик* 2 раза в неделю в период ремиссии дерматоза для уменьшения частоты и выраженности обострений. В 2008 г. завершились два двойных слепых рандомизированных плацебо-контролируемых исследования в рамках проекта Control [24, 25, 27], в которых приняли участие 257 детей и 267 взрослых, страдающих АтД среднетяжелого течения. Исследование в детской группе проводили в 23 центрах из 10 европейских стран, во взрослой — в 22 центрах из 13 стран Евросоюза. Дизайн обоих исследований был сходным. Они проводились в два этапа. На I этапе, длившемся от 8 дней до 6 нед, все пациенты получали лечение мазью такролимуса (дети — 0,03%, взрослые — 0,1%) 2 раза в сутки в открытом режиме. После купирования клинических проявлений начинался II этап (двойной слепой), в рамках которого пациентов рандомизированно распределяли на две группы, в одной из которых 2 раза в неделю применяли мазь такролимуса, а в другой — мазь плацебо. Продолжительность второго периода составила 12 мес. Если в ходе поддерживающей терапии возникало обострение АтД, пациент снова получал лечение такролимусом в открытом режиме 2 раза в сутки вплоть до его купиро-

вания, после чего продолжалась поддерживающая терапия такролимусом или плацебо 2 раза в неделю. Ключевыми параметрами оценки были количество обострений за время поддерживающей терапии, среднее время до первого обострения, общая оценка исследователем (IGA) и дерматологический индекс качества жизни или детский дерматологический индекс качества жизни (DLQI/CDLQI).

Получены впечатляющие результаты. Среднее время до первого обострения на фоне поддерживающей терапии у детей составило 217 сут при лечении такролимусом и 36 при использовании плацебо, для взрослых — 142 и 15 сут соответственно (т.е. такролимус оказался эффективнее плацебо при лечении детей в 6 раз, а взрослых — в 9 раз). В течение 12 мес на фоне поддерживающей терапии обострений не отмечалось у 42,5% детей, получавших такролимус, и у 12,3% детей, получавших плацебо. Для взрослых аналогичный показатель составил 41,0 и 14,7% соответственно. Эти данные подтвердили высокую эффективность поддерживающей «проактивной» терапии АтД, после чего рекомендации по применению такролимуса 2 раза в неделю в течение длительного времени для поддержания ремиссии были внесены в инструкции по медицинскому применению.

Отдельный вопрос — применение ингибиторов кальциневрина у детей младше 2 лет. В настоящее время во всем мире оба препарата этого класса (*Протопик* и Элидел) разрешены к применению у детей старше 2 лет. (Тот факт, что в России и Украине Элидел разрешен для лечения детей с 3 мес, отражает лишь несовершенство законодательства этих стран). Завершено многоцентровое исследование [26] II фазы, в рамках которого 0,03% мазь такролимуса применялась по интермиттирующей схеме в течение 2 лет у 50 детей в возрасте 3—24 мес, страдающих АтД. Итоговая эффективность составила более 85%, при этом частота нежелательных явлений не отличалась от таковой у детей старшего возраста и взрослых. Исследователи сделали вывод, что терапия мазью *Протопик* в данной возрастной группе безопасна, и по завершении более масштабных клинических испытаний III фазы в инструкцию по медицинскому применению препарата *Протопик* могут быть внесены соответствующие изменения.

Таким образом, мазь *Протопик* является эффективным средством лечения АтД у детей, по эффективности эквивалентным сильным топическим стероидам и превосходящим слабые стероиды и пимекролимус и в то же время не обладающим побочными эффектами, характерными для глюкокортикостероидов. С учетом недавнего появления данного препарата на российском рынке, было решено провести локальное неинтервенционное исследование для получения собственного опыта его практического применения.

Целью прямого открытого неинтервенционного исследования, проведенного на кафедре дерматовенерологии ГБОУ ВПО «Казанский государственный медицинский университет» МЗ СР РФ и в ООО «Центр Дерматология» (Казань), явилась оценка клинической эффективности и переносимости препарата *Протопик* при лечении АтД у детей.

В исследование были включены пациенты 3—14 лет с клинически установленным диагнозом АтД. Родители больных подписали информированное согласие на участие в клиническом исследовании.

Критериями включения в исследование являлись:

— возраст от 3 до 14 лет;

— не менее чем 15% поражение кожи;

— неиспользование топических глюкокортикостероидов в течение 1 нед до начала лечения;

— отсутствие признаков вторичного бактериального обсеменения кожи;

— отсутствие признаков герпетической инфекции;

— отсутствие острых интеркуррентных инфекций и заболеваний;

— отсутствие выраженного обострения АтД с мокнутием.

До лечения препаратом *Протопик* врач констатировал выраженность поражения кожи по шкале SCORAD и в конце курса лечения повторно с ее помощью оценивал состояние больных АтД. Пациенты лечились амбулаторно.

Больной мог быть досрочно выведен из исследования по следующим причинам:

— наличие клинически значимых ухудшений;

— несоответствие требованиям критериям включения, возникшим в ходе мониторинга;

— неявка на очередной визит к врачу.

У детей младше 7 лет оценку проводили без учета субъективных симптомов (зуд кожи и нарушение сна): максимально выраженные проявления — 83 балла (max SCORAD для детей младше 7 лет: 100/5+7×18/2=83 балла); у детей старше 7 лет с учетом субъективных симптомов — 103 балла (max SCORAD для детей старше 7 лет: 100/5+7×18/2+20= 103 балла).

Под наблюдением находились 30 детей (16 мальчиков, 14 девочек) с АтД. Препарат *Протопик* в виде 0,03% мази назначали в соответствии с инструкцией по применению 2 раза в сутки и наносили тонким слоем на пораженные участки, осторожно втирая до полного впитывания. В таблице представлено распределение больных АтД по возрасту и степени тяжести кожного процесса до лечения.

Статистическая обработка полученных результатов осуществлялась с помощью *t*-критерия Стьюдента для связанных выборок.

Распределение пациентов с АтД по степени тяжести заболевания до начала лечения

Возрастная группа	Общее количество пациентов	Степень тяжести АтД		
		легкая (до 3 баллов)	средняя (31—50 баллов)	тяжелая (более 50 баллов)
До 7 лет	9	2	6	1
7 лет и старше	21	3	17	1

Примечание. В скобках указан индекс SCORAD.

Результаты и обсуждение

Лечение закончили все пациенты. Полагаем, что высокая заинтересованность в результате терапии, наблюдение в условиях платного медицинского центра повышают комплаентность, поскольку мониторинг детей проводится тщательно и в полном объеме.

При первой оценке SCORAD в 16,7% случаев (5 пациентов) диагностирована легкая, в 76,7% (23) — среднетяжелая и в 6,6% (2) — тяжелая степень выраженности поражения кожи. Во время 2-го визита (21-й день лечения) у 100% пациентов (30 детей) отмечалась легкая степень выраженности поражения кожи, хотя полного излечения не было достигнуто (индекс SCORAD — от 25,5 до 4,4 балла).

В процессе лечения не появилось новых жалоб, связанных с течением основного заболевания, не отмечено отрицательной динамики при объективном обследовании пациентов (общие анализы крови и мочи), что свидетельствовало в пользу безопасности 3-недельного использования препарата при лечении детей с АтД.

Существенных различий в эффективности терапии в зависимости от возраста не получено. Улучшение индекса SCORAD относительно исходного уровня у детей 3—7 лет составило 65,7%, у детей 7—14 лет — 59,6%.

На 21-е сутки исследования у пролеченных пациентов отмечено достоверное ($p<0,001$) уменьшение среднего значения индекса SCORAD (с 45,8 до 18 баллов). Эти изменения происходили за счет уменьшения степени выраженности покраснения кожи и зуда, сокращения площади очагов поражения (рис. 1 и 2).

Полученные результаты свидетельствуют о том, что мазь *Протопик* является эффективным средством лечения АтД: к концу терапии у всех пациентов (большинство из которых до лечения находились в фазе обострения и имели среднетяжелое течение заболевания) оставались лишь незначительные кожные проявления, соответствующие легкой степени АтД и не доставлявшие особого беспокойства. Средняя площадь поражения сократилась в 3,5 раза, выраженность субъективных ощущений — в 2,3 раза. Переносимость препарата была хорошей, нежелательных явлений не отмечено.

Таким образом, недавно появившаяся на российском рынке мазь *Протопик* представляет собой

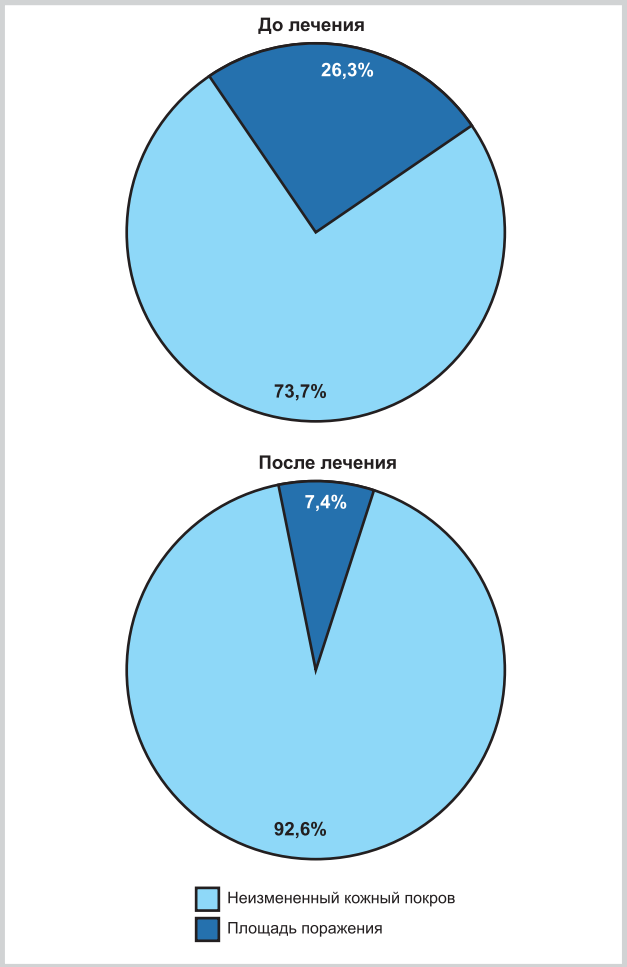

Рис. 1. **Площадь поражения кожного покрова у детей, пролеченных препаратом *Протопик* до и после лечения (на 21-й день терапии).**

альтернативу топическим стероидам, так как обладает клинической эффективностью, эквивалентной сильному классу этих препаратов, и не вызывает присущих им побочных эффектов. Эффективность *Протопика* значительно превосходит таковую топических глюкокортикостероидов слабой активности и другого представителя класса ингибиторов кальциневрина — крема пимекролимуса. В силу отсутствия атрофогенного действия, мазь такролимуса является средством выбора при лечении поражений, локализующихся на чувствительных участках (лицо, шея, складки), что очень важно в педиатрической практике с учетом особенностей детской кожи. Так-

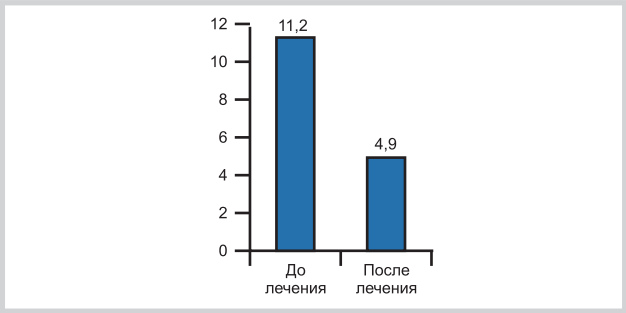

Рис. 2. **Субъективные ощущения (в баллах) у пациентов 7 лет и старше (*n*=21) при лечении препаратом *Протопик* (на 21-й день терапии).**

же имеет огромное значение возможность длительного (до 12 мес непрерывно) применения *Протопика* в качестве поддерживающей терапии 2 раза в неделю в период ремиссии АтД для уменьшения частоты и выраженности обострений.

Выводы

1. Препарат *Протопик* 0,03% мазь (МНН: такролимус) обладает доказанным противовоспалительным действием и эффективен при лечении АтД у детей.

2. Препарат *Протопик* отличается хорошей переносимостью и отсутствием неблагоприятных явлений, что подтверждается проведенным исследованием с участием 30 пациентов в возрасте 3—14 лет).

ЛИТЕРАТУРА

1. Атопический дерматит: новые подходы к профилактике и наружной терапии. Рекомендации для врачей. Под ред. Ю.В. Сергеева. М: Медицина для всех 2005; 64.
2. *Батыршина С.В., Хаертдинова Л.А.* Атопический дерматит: комплексная диагностика (клинико-лабораторные критерии и индексы). Казань: Бриг 2010; 74.
3. Дерматовенерология. Клинические рекомендации (Российское общество дерматовенерологов). Под ред. А.А. Кубановой. М: ДЭКС-Пресс 2010; 428.
4. *Кубанова А.А., Мартынов А.А., Бутарева М.М.* Стационарзамещающие технологии в оказании специализированной медицинской помощи больным дерматозами. Вестн дерматол и венерол 2011; 2: 8—17.
5. *Матушевская Е.В., Свищевская Е.В.* Топические глюкокортикостероиды в дерматологии. М 2010; 36.
6. *Мачарадзе Д.Ш.* Атопический дерматит: современные методы диагностики и терапии. Учебно-методическое пособие. М: изд-во «Линия-Принт» 2011; 76.
7. Нестероидные противовоспалительные средства в местном лечении атопического дерматита у детей. Пособие для врачей. Под ред. Н.П. Шабалова, В.И. Кочеровца. СПб: РИА-АМИ 2004; 24.
8. Современная стратегия наружной терапии при атопическом дерматите у детей. Пособие для врачей. М: Международный фонд охраны здоровья матери и ребенка 2005; 44.
9. *Abou-Jaoude M.M., Naim R., Shaheen J. et al.* Tacrolimus (FK506) versus cyclosporin microemulsion (neoral) as maintenance immunosuppresion therapy in kidney transplant recipients. Transplant Proc 2005; 37: 7: 3025—3028.
10. *Baumgart D.C., Pintoffl J.P., Sturm A. et al.* Tacrolimus is safe and effective in patients with severe steroid-refractory or steroid-dependent inflammatory bowel disease-a long-term follow-up. Am J Gastroenterol 2006; 101: 5: 1048—1056.
11. *Baumgart D.C., Silverberg N.B., Lin P. et al.* Tacrolimus ointment promotes repigmentation of viiligo in children: a review of 57 cases. J Am Acad Dermatol 2004; 51: 5: 760—766.
12. *Fukatsu S., Fukudo M., Masuda S. et al.* Delayed effect of grapefruit juice on pharmacokinetics and pharmacodynamics of tacrolimus in a living-donor liver transplant recipient. Drug Metab Pharmacokin 2006; 21: 2: 122—125.
13. *Hanifin J.M., Paller A.S., Eichenfield L. et al.; US Tacrolimus Ointment Study Group.* Efficacy and safety of tacrolimus ointment treatment for up to 4 years in patients with atopic dermatitis. J Am Acad Dermatol 2005; 53: 2: Suppl): S186—S194.
14. *Miwa Y., Isozaki T., Wakabayashi K. et al.* Tacrolimus-induced lung injury in a rheumatoid arthritis patient with interstitial pneumonitis. Mod Rheumatol 2008; 18: 2: 208—211.
15. *Pritchard D.* Sourcing a chemical succession for cyclosporin from parasites and human pathogens. Drug Disc Today 2005; 10: 10: 688—691.
16. *William F. Ganong.* Review of medical physiology (22nd ed.). Lange medical books. New York 2007; 530.
17. *Zuberbier T., Chong S.U., Grunow K. et al.* The ascomycin macrolactam pimecrolimus (elidel, SDZ ASM 981) is a potent inhibitor of mediator release from human mast cells and peripheral blood basophils. J Allergy Clin Immunol 2001; 108: 275—280.
18. *Paller A., Eichenfield L.F., Leung D.Y.M. et al.* A 12-week study of tacrolimus ointment for the treatment of atopic dermatitis in pediatric patients. J Am Acad Dermatol 2001; 44: S47—S57.
19. *Hanifin J.M.* Use of tacrolimus ointment (TO) in 3—6 year olds with atopic dermatitis (AD): Dose-escalation study. J Invest Dermatol 1998; 110: 680.
20. *Kang S., Lucky A.W., Pariser D. et al.* Long-term safety and efficacy of tacrolimus ointment for the treatment of atopic dermatitis in children. J Am Acad Dermatol 2001; 44: S58—S64.
21. *Reitamo S., Harper J., Bos J.D. et al.* 0,03% Tacrolimus ointment applied once or twice daily is more efficacious than 1% hydrocortisone acetate in children with moderate to severe atopic dermatitis: results of a randomized double-blind controlled trial. Br J Dermatol 2004; 150: 3: 554—562.
22. *Doss N., Kamoun M.-R., Dubertret L. et al.* Efficacy of tacrolimus 0.03% ointment as second-line treatment for children with moderate-to-severe atopic dermatitis: evidence from a randomized, double-blind non-inferiority trial vs. fluticasone 0,005% ointment. Pediatr Allergy Immunol 2010; 21: 2: Pt 1: 321—329.
23. *Paller A.S., Lebwohl M., Fleischer A.B. Jr et al.* Tacrolimus ointment is more effective than pimecrolimus cream with a similar safety profile in the treatment of atopic dermatitis: results from 3 randomized, comparative studies. J Am Acad Dermatol 2005; 52: 5: 810—822.
24. *Wollenberg A., Reitamo S., Atzori F. et al.* Proactive treatment of atopic dermatitis in adults with 0.1% tacrolimus ointment. Allergy 2008; 63: 742—750.
25. *Thaci D., Reitamo S., Gonzalez Ensenat M.A. et al.* Proactive disease management with 0,03% tacrolimus ointment for children with atopic dermatitis: results of a randomized, multicentre, comparative study. Br J Dermatol 2008; 159: 6: 1348—1356.
26. *Mandelin J.M., Rubins A., Remitz A. et al.* Long-term efficacy and tolerability of tacrolimus 0.03% ointment in infants: a two-year open-label study. Int J Dermatol 2012; 51: 1: 104—110.
27. *Reitamo S., Allsopp R.* Treatment with twice-weekly tacrolimus ointment in patients with moderate to severe atopic dermatitis: results from two randomized, multicenter, comparative studies. J Dermatol Treat 2010; 21: 34—44.