Три случая гистиоцитоза Х из клеток Лангерганса

Н.Г. КОРОТКИЙ[1], О.Е. ЛЕБЕДЕВА[1], М.И. ШЕМШУК[1], А.А. ТИХОМИРОВ[1], Е.В. ЛАЗУТИНА[2], Д.В. РОГОЖИН[2]

[1]Российский государственный медицинский университет им. Н.И. Пирогова; [2]Российская детская клиническая больница, Москва

Three cases of Langerhans cell histiocytosis (histiocytosis X)

N.G. KOROTKY, O.E. LEBEDEVA, M.I. SHEMSHUK, A.A. TIKHOMIROV, E.V. LAZUTINA, D.V. ROGOZHIN

N.I. Pirogov Russian National Research Medical University; Russian Children's Clinical Hospital, Moscow

Представлены три клинических случая гистиоцитоза Х из клеток Лангерганса. Рассмотрены эпидемиология, основные клинические проявления заболевания, принципы диагностики данной патологии.

Ключевые слова: гистиоцитоз из клеток Лангерганса, диагностика, клиническая картина, течение.

Three cases of Langerhans cell histiocytosis (histiocytosis X) are described with special reference to epidemiology, main clinical manifestations, and principles of diagnostics of this pathology.

Key words: Langerhans cell histiocytosis, diagnostics, clinical picture.

Гистиоцитоз из клеток Лангерганса (ГКЛ; синоним — гистиоцитоз Х) — группа сравнительно редких и разнообразных по клиническим проявлениям заболеваний, общим признаком которых является пролиферация и накопление клеток системы фагоцитирующих мононуклеаров (к ним относятся все клетки моноцитарного ряда, начиная с монобластов и заканчивая гистиоцитами и макрофагами разных субпопуляций).

Описательный подход в медицине в начале XX века и гетерогенная клиническая картина привели к тому, что разные проявления заболевания были описаны как отдельные нозологические единицы. Различают следующие основные клинические варианты гистиоцитоза Х: синдром Хенда—Шюллера—Крисчена (СХШК), болезни Леттерера—Зиве (БЛЗ) и эозинофильной гранулемы, которые объединяют поражение кожи в виде папулезной сыпи, локализованной на туловище, волосистой части головы, в естественных складках.

В 1953 г. L. Lichtenstein [1] подтвердил общность морфологии БЛЗ, СХШК и эозинофильной гранулемы, подчеркивая, что они являются, соответственно, острой, хронической и локализованной формами заболевания.

В 1973 г. C. Nezelof и соавт. [2] на основании изучения морфологических и ультраструктурных характеристик субстрата гистиоцитоза Х сделали заключение о том, что заболевание является результатом пролиферации и диссеминации патологических гистиоцитов с признаками нормальных клеток Лангерганса.

В 1985 г. на первой встрече Международного общества по изучению гистиоцитозов в связи с наиболее частой встречаемостью данного заболевания, сопровождающегося пролиферацией и накоплением клеток Лангерганса, выполняющих роль внутриэпидермальных макрофагов, было сделано предложение заменить термин «гистиоцитоз Х» термином ГКЛ.

Эпидемиология

Частота встречаемости этого заболевания у детей составляет 5 случаев на 1 млн населения в год, у взрослых регистрируется еще реже. Чаще всего проявляется у детей в возрасте от 1 года до 15 лет. Пик заболевания приходится на 5—10 лет.

Выделяют моносистемные и полисистемные формы заболевания.

Классификация

Классификация ГКЛ представлена в таблице.

Клинические проявления

Клиническая картина ГКЛ разнообразна [3—6]. Характерно волнообразное течение. Проявления за-

© Коллектив авторов, 2012

Klin Dermatol Venerol 2012;2:37

[1]e-mail:rsmu@rsmu.ru
[2]e-mail: clinika@rdkb.ru

Классификация ГКЛ

Моносистемный	Полисистемный
Монофокальное, полифокальное поражение костной системы	Поражение двух или более органов и систем с дисфункцией жизненно важных органов
Изолированное поражение костной системы	
Изолированное поражение кожи	Поражение двух или более органов и систем без дисфункции жизненно важных органов
Изолированное поражение одной или более группы лимфатических узлов	

болевания могут варьировать от единичных очагов поражения костей до генерализованного процесса с поражением всех основных систем организма.

Наиболее часто встречаются одиночные или множественные поражения костей в виде деструкции литического характера, преимущественно свода черепа, тазовых костей, голеней, позвонков, ребер, нижней челюсти. Поражение костей может протекать бессимптомно или с разными клиническими проявлениями.

В 30—50% случаев поражается кожа. Кожный процесс носит воспалительный характер, как правило, является распространенным, симметричным. Локализуется на коже волосистой части головы, лица, туловища, верхних и нижних конечностей, а также в области крупных кожных складок. Представлен эритемой, на фоне которой отмечаются множественные папулы розового цвета, иногда с геморрагическим компонентом, покрытые желтыми чешуйко-корками, а также папуло-везикулами, участками мокнутия и поверхностными эрозиями.

Поражение лимфатических узлов наблюдается в 20% случаев у детей в виде генерализованной лимфоаденопатии.

Гепатоспленомегалия отмечается в 30% случаев генерализованных форм заболевания. Печеночная дисфункция клинически проявляется гипопротеинемией, гипоальбуминемией и отеками, гипербилирубинемией с желтухой.

Клинические проявления со стороны желудочно-кишечного тракта зависят от локализации и степени выраженности поражения.

Эндокринологические нарушения возникают преимущественно у пациентов с полисистемной, хронически текущей формой ГКЛ. Характерным проявлением заболевания служит развитие несахарного диабета с суточным диурезом до 3 л.

Поражение легких является редким начальным (в 2% случаев) прогностически неблагоприятным симптомом у детей. Клинически проявляется «респираторной дисфункцией», кашлем, одышкой, изменениями на спирограмме по рестриктивному типу. Рентгенологически нарастают изменения легочного рисунка, формируется картина «пчелиных сот».

Постоянных специфических изменений в крови не выявляется. Нарушение гемопоэза проявляется анемией, повышением скорости оседания эритроцитов, нейтрофилезом, эозинофилией, моноцитозом, тромбоцитопенией, в тяжелых случаях панцитопенией, обусловленной инфильтрацией костного мозга гистиоцитами.

Диагностика

Диагностика ГКЛ основывается на комплексной клинико-рентгенологической картине заболевания и обязательном морфологическом исследовании субстрата пораженных органов.

Рентгенография костей скелета и легких — самый доступный и необходимый метод диагностики степени распространения ГКЛ. Компьютерная и магнитно-резонансная томография являются более чувствительными методами и позволяют выявить поражения, не доступные для визуализации рентгенографией.

Клиническое наблюдение 1

Под нашим наблюдением в отделении дерматоаллергологии Российской детской клинической больницы (РДКБ) находился больной *П.*, 6 мес.

Из анамнеза известно, что ребенок от I беременности с угрозой прерывания на сроке 23—24 нед. Масса тела при рождении — 3160 г, рост — 53 см. На грудном вскармливании находился до 2 нед. Прививки — в родильном доме, далее медотвод. Перенесенные заболевания: острое респиратоеное заболевание, энтерит. Наследственность не отягощена.

Мальчик болен с 2 мес 2 нед. Заболевание началось остро, когда на коже живота появились высыпания. Осмотрен дерматологом по месту жительства, поставлен диагноз атопический дерматит, назначена терапия, которая не привела к клиническому выздоровлению: высыпания на коже продолжали распространяться. Для решения вопроса о диагнозе и выбора дальнейшей тактики лечения больной был направлен в РДКБ.

При поступлении: общее состояние тяжелое. Жалобы на высыпания на коже, выраженный зуд, сниженный аппетит.

При осмотре: слизистые оболочки чистые, розовые. Периферические лимфатические узлы увеличены, безболезненные при пальпации. Дыхание пуэрильное, хрипов нет. Тоны сердца ясные, ритмичные. Живот мягкий, безболезненный при пальпации во всех отделах. Печень увеличена, выступает из-под реберной дуги на 2 см, безболезненная, консистенция плотноэластическая. Селезенка увеличе-

на, пальпируется +1, безболезненная, плотно-эластической консистенции. Стул кашицеобразный, без патологических примесей. Мочеиспускание свободное.

Патологический кожный процесс носил распространенный, симметричный, островоспалительный характер. Локализован по всему кожному покрову, в том числе и на волосистой части головы. Представлен на коже волосистой части головы, лба, ушных раковин обильными, плотно-сидящими желтыми чешуйко-корками, на коже туловища и конечностей — множественными папулами розового цвета, не склонными к слиянию, на поверхности — желтые чешуйко-корки. На коже шеи, в подмышечной области, а также в паховых складках на фоне эритемы — папулы и папуло-везикулы с участками мокнутия и геморрагиями. Видимые слизистые оболочки не поражены.

Клинический *анализ крови* от 24.03.11 г. в пределах нормы. Клинический *анализ мочи* от 24.03.11 г.: оксалаты — много. *Биохимический анализ крови* от 04.04.11 г.: альбумин — 33 (N35—55), неорганический фосфор — 2,2 (0,95—1,8), Na^+ — 137,00 (139—146). Коагулограмма крови от 06.04.11 г.: ПК — 67,7%, МНО — 1,24, ТВ — 14,5 с, D-димер — 479 нг/мл, АТ — 3 60,93%. Гуморальный иммунитет от 06.04.11 г.: IgG — 329 мг/дл, CRP — 2,03 мг/дл.

Рентгенография черепа в двух проекциях: на краниограммах в двух проекциях с наличием артефакта форма черепа обычная, покровные кости не изменены. Несколько выражен рисунок каналов диплоических вен и практически не выражен рисунок пальцевых вдавлений. Швы полностью не сомкнуты. Область турецкого седла несколько развернута, не изменена.

Рентгенография костей таза от 23.03.11 г.: данных об очаговой деструкции нет.

Компьютерная томография от 05.04.11 г.: правосторонняя лимфоаденопатия с увеличением размеров надключичных и подмышечных лимфатических узлов. Надключичные лимфатические узлы спаянные, в виде конгломерата. Утолщение интерстиция в задних отделах легких и сливные небольшие участки консолидации субплеврально в задних отделах S6/S10. Изменения неспецифические. Выпота в плевральных и перикардиальной полостях нет. Средостение не расширено. Единичные паратрахеальные лимфатические узлы до 5 мм. Тимус расположен типично, до 22 мм в поперечнике.

На основании клинико-лабораторных исследований, распространенности, локализации, характерной морфологии высыпаний, отсутствия клинического эффекта на фоне терапии предположен диагноз ГКЛ.

Биопсия от 31.03.11 г.: гистологическая картина и иммунофенотипирование соответствуют ГКЛ.

Таким образом, на основании клинической картины, а также морфологического исследования биоптата кожи, поставлен диагноз ГКЛ. Ребенок был переведен в гематологическое отделение для проведения курса адекватной терапии.

Клиническое наблюдение 2

Под нашим наблюдением в отделении дерматоаллергологии РДКБ находилась больная *К.*, 3 лет 10 мес.

Из анамнеза известно, что девочка родилась от 5-й беременности, 3-х родов (родоразрешение путем кесарева сечения на 36-й неделе гестации). Масса тела при рождении — 3000 г, рост — 52 см. Находилась на грудном вскармливании до 10 мес. Прививки по возрасту. Перенесенные заболевания: острые респираторные вирусные инфекции (1—2 раза в год), гнойные отиты (3—4 раза в год), вульвовагинит.

Девочка больна с 2-недельного возраста. Заболевание началось остро. Одновременно на коже волосистой части головы, в подмышечных и паховых складках появились участки гиперемии, мокнутие, множественные серозно-гнойные корочки. В течение 2 мес лечили наружными средствами (цинковая паста, крем с кортикостероидами) без эффекта, патологический процесс продолжал распространяться.

С 4 мес наблюдалась в детской областной больнице по месту жительства, с диагнозом атопический дерматит, вторичная пиодермия. Ребенок неоднократно получал витаминотерапию, лечение антигистаминными, десенсибилизирующими препаратами, наружными средствами. Отмечались кратковременные ремиссии.

С 3 лет патологический процесс носил распространенный характер. Поражение захватывало кожу спины, живота, ягодиц, перианальную область. Общее состояние ребенка не страдало.

Обследована в областном КВД г. Липецка, где выявлено низкое содержание цинка в крови. На основании клинических проявлений и результатов лабораторных исследований поставлен диагноз энтеропатический акродерматит. Больная получала следующее лечение: ампиокс, бактисубтил, кетотифен, нистатин, глюконат кальция, наружно — анилиновые красители, антибактериальные мази.

Однако через 1 нед состояние резко ухудшилось. Были назначены цинк с витамином А (14 мг/сут), аевит, витамины B_6, B_2, 5% сульфат магния, фенибут, диазолин, мезим-форте, наружно — локоид (мазь), адвантан (мазь), пантенол (спрей), бепантен плюс (крем). На фоне терапии отмечалось улучшение кожного процесса и общего состояния. Девочка выписана на амбулаторное лечение, назначен цинк в дозе 14 мг/сут. На фоне этой терапии отмечалось ухудшение течения кожного процесса. Дозу увеличили до 30 мг/сут, положительный кратковремен-

ный эффект отмечен на 3-и сутки. Состояние продолжало ухудшаться, девочка была госпитализирована в отделение дерматоаллергологии РДКБ Москвы.

При поступлении: общее состояние тяжелое, жалобы на зуд, жжение, болезненность в области поражения кожи, вялость, нарастающую слабость, раздражительность, потерю аппетита, выраженную жажду, частое обильное мочеиспускание.

При осмотре: слизистые оболочки чистые, розовые. Пальпируются подчелюстные, заднешейные, подмышечные, кубитальные, паховые лимфатические узлы плотноэластической консистенции, подвижные, не спаянные с кожей, умеренно болезненные, размером до 1,5—2 см. Дыхание в легких пуэрильное, хрипов нет. Тоны сердца ясные, ритмичные. Живот мягкий, безболезненный при пальпации во всех отделах. Печень увеличена, выступает из-под реберной дуги на 2 см. Поверхность ее гладкая, безболезненная. Селезенка не пальпируется. Стул нормальный. Отмечается симптом несахарного диабета (диурез до 3 л/сут). Очаговых симптомов нет.

Патологический кожный процесс подостровоспалительного характера, распространенный, симметричный. Локализован на коже волосистой части головы, лица (периорбитальная область), туловища, аногенитальной области. Представлен обильной мелкопапулезной сыпью с геморрагическим компонентом со склонностью к слиянию и группировке. В очагах поражения — множественные милиарные папулы с плотной покрышкой, обилие серозно-гнойных и геморрагических корок и эрозий. В подмышечной и паховой областях отмечаются участки поверхностной атрофии кожи диаметром до 10 см.

Общий *анализ крови* от 13.04.01 г.: гемоглобин — 10,1 г/л, остальные показатели в норме. Биохимический анализ крови от 12.04.01 г., анализ крови на сахар от 13.04.01 г. — в норме, анализ крови на цитомегаловирус от 24.04.01 г. отрицательный. *Общий анализ мочи* от 05.04.01 г.: удельный вес — 1000, другие показатели в норме. *Анализ мочи по Зимницкому* 11.04.01 и 13.04.01 г.: все порции с удельным весом 1000, дневной диурез — 1540 мл, ночной — 1350 мл, общий — 2890 мл. Анализ мочи по Зимницкому на фоне приема антидиуретина (1 капля в сутки) от 20.04.01 г.: удельный вес — 1000—1014, дневной диурез — 500 мл, ночной — 810 мл, общий — 1310 мг. *Ультразвуковое исследование* (УЗИ) органов брюшной полости от 13.04.01 г.: печень увеличена (93×44 мм) за счет левой доли. Поджелудочная железа увеличена (13×8×16 мм), неоднородной эхогенности. Селезенка несколько увеличена (75×23 мм). Стенки желчного пузыря не утолщены, в просвете осадок. Почки, надпочечники в норме.

Рентгенографическое исследование легких от 14.04.01 г. без патологии.

Окулист: глазное дно в норме. Нефролог: необходимо дополнительное обследование для исключения синдрома несахарного диабета центрального генеза.

Эндокринолог: несахарный диабет центрального генеза.

Отоларинголог: наружный отит.

На основании клинических проявлений, распространенности, локализации, характерной морфологии высыпаний, отсутствия клинического эффекта терапии и появления симптомов несахарного диабета предположен диагноз ГКЛ.

Заключение: гистологическая и гистохимическая картина соответствует гистиоцитозу Х. Ребенок переведен в отделение гематологии.

Клиническое наблюдение 3

Девочка, 10 мес, поступила в дерматологическое отделение РДКБ с жалобами на кожные высыпания, беспокойство, болезненность и зуд.

При осмотре: патологический кожный процесс воспалительного характера, распространенный, симметричный, локализован на волосистой части головы, на коже туловища, ягодиц, на ладонях и стопах, в паховых складках. Представлен на волосистой части головы множественными розовыми папулами, обильными желтыми корками (рис. 1). На коже туловища и ягодиц — множественные папулы, преимущественно с геморрагическим компонентом, мелкие эрозии, геморрагические корки. В паховых складках — сливающиеся красные папулы, обширные эрозии (рис. 2). Ребенок пониженного питания, истощен, вес в 10 мес — 5400 г (в 2 раза меньше нормы).

Из анамнеза известно, что девочка больна с 3 мес, когда на коже постепенно начали появляться высыпания разной локализации. Неоднократно лечилась и обследовалась в детском стационаре, КВД по месту жительства с диагнозом атопический дерматит. Проводились наружное лечение топическими глюкокортикостероидами, витаминотерапия, терапия антигистаминными, антибактериальными препаратами. Эффекта не отмечено. Состояние



Рис. 1. **Пациентка, 10 мес: гистиоцитоз Х.**



***Рис. 2*. Пациентка, 10 мес: гистиоцитоз Х.**

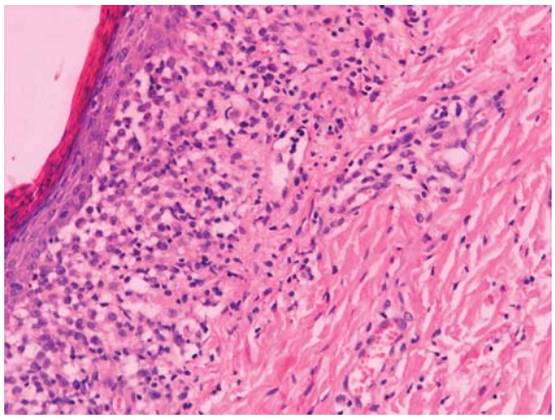

***Рис. 3*. Опухолевый инфильтрат, распределенный под атрофичным эпидермисом.**

Окрашивание гематоксилином и эозином (×400).

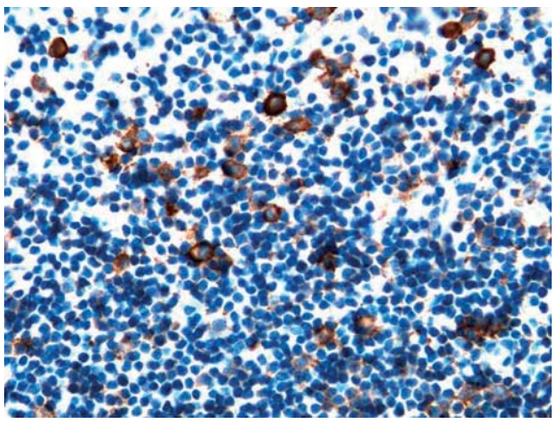

***Рис. 4*. Реакция с моноклональными антителами в опухолевом инфильтрате к CD1a (×400).**

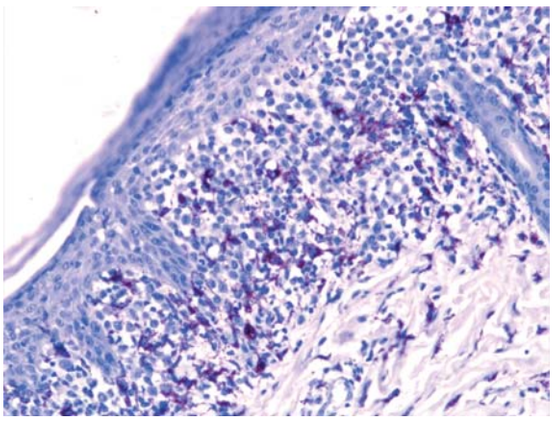

***Рис. 5*. Положительная реакция в опухолевом инфильтрате с моноклональными антителами к CD68 (×400).**

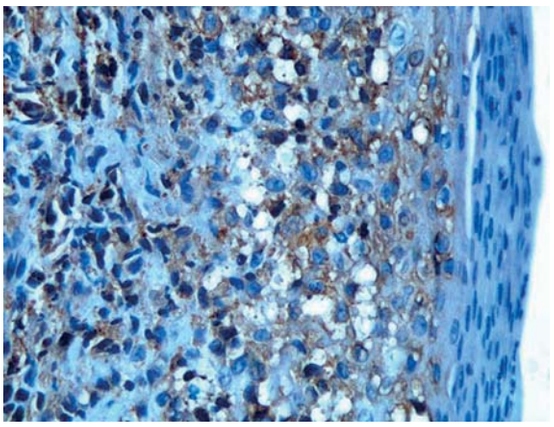

***Рис. 6*. Положительная реакция в опухолевом инфильтрате с моноклональными антителами к S-100 (×400).**

продолжало ухудшаться. Сопутствующие заболевания: хронический отит, периодически отмечалась диарея с кровянистыми прожилками.

Девочка поступила в дерматологическое отделение РДКБ для уточнения диагноза и лечения. При обследовании в *общем анализе крови* лимфоцитоз, незначительная эозинофилия, в общем анализе мочи — повышенное содержание лейкоцитов (до 15—20 в поле зрения). В *биохимическом анализе* сыворотки крови снижен креатинин (до 4 мкмоль/ л), повышен общий и прямой билирубин (45 и 28,1 мкмоль/л соответственно), повышено содержание печеночных трансаминаз (аланинаминотрансфераза — 52 МЕ/л, аспартатаминотрансфераза — 49 МЕ/л).

При *УЗИ органов брюшной полости* выявлено незначительное увеличение печени с эхогенными включениями, определились брыжеечные лимфатические узлы размером от 3 до 12 мм. Другие органы без особенностей.

Проведено *рентгенографическое исследование черепа* в двух проекциях. *Заключение*: на краниограммах в прямой и левой боковых проекциях (с наличием артефактов) форма черепа обычная, покровные кости не изменены, четко дифференцируется область незакрытого большого родничка, размером 23—32 мм. Выражен рисунок пальцевых вдавлений

в затылочно-теменных отделах. Швы не сомкнуты. Область турецкого седла несколько асимметрична, не изменена.

Для подтверждения диагноза была взята биопсия кожи. При гистологическом (рис. 3) и иммуногистохимическом (рис. 4—6) исследовании выставлен диагноз гистиоцитоз Х (вариант Леттерера—Зиве).

Больная переведена в гематологическое отделение, однако из-за неправильно поставленного диагноза спасти ее не удалось, так как она длительно не получала адекватного лечения.

Выводы

Несмотря на то что ГКЛ является сравнительно редким заболеванием, надо помнить о кожных проявлениях, часто имитирующих течение различных дерматологических нозологий (атопический дерматит, экзему, себорейный дерматит и др.). Необходимо также учитывать, что высыпания на коже являются ранним, иногда единственным симптомом, указывающим на наличие данного заболевания, своевременная диагностика которого — гарантия продуктивного лечения и благоприятного прогноза.

ЛИТЕРАТУРА

1. *Lichtenstein L.* Histiocytosis X. Integration of Eosinophilic Granuloma of Bone, «Letterer-Siwe Disease» and «Schueller-Christian Disease» as Related Manifestations of a Single Nosologic Entity. Arch Pathol 1953; 56: 84—102.
2. *Nezelof C., Basset F., Rousseau M.F.* Histiocytosis X; Histogenetic Arguments for a Langerhans Cell Origin. Biomedicine1973.
3. Гистиоцитозы детского возраста. Под ред. Х. Гаднера, А.Г. Румянцева. М—Вена: Макс-Пресс 2005.
4. *Вулф К., Джонсон Р., Сюрмонд Д.* Дерматология по Томасу Фицпатрику. Атлас-справочник. Изд. 2-е. Пер. с англ. М: Практика 2007.
5. *Бешлиева Е.Д., Кокина Н.И., Ивашкин Т.В., Соколина И.А.* Случай длительного течения первичной формы гистиоцитоза Х. Клин мед 2006; 1: 70—73.
6. *Мошкалова И.А.* Роль дерматолога в диагностике гистиоцитоза из клеток Лангерганса. Учебные записки СПбГМУ им. акад. И.П. Павлова. СПб 2001; 8: 4: 46—48.