Ранняя диагностика меланомы в практике дерматолога

А.М. АХМАТОВА[1], Н.Н. ПОТЕКАЕВ[2], И.В. РЕШЕТОВ[3], С.Б. ТКАЧЕНКО[1], А.В. МИЧЕНКО[1], А.Н. ЛЬВОВ[1]

[1]Первый МГМУ им. И.М. Сеченова; [2]ГБУЗ «Московский научно-практический центр дерматовенерологии и косметологии»; [3]Московский научно-исследовательский онкологический институт им. П.А. Герцена

Early diagnostics of melanoma in dermatological practice

A.M. AKHMATOVA, N.N. POTEKAEV, I.V. RESHETOV, S.B. TKACHENKO, A.V. MICHENKO, A.N. LVOV

I.M. Sechenov First Moscow State Medical University; P.A. Gertsen Moscow Research Oncological Institute

В статье представлены данные по эпидемиологии, клинической картине, методам диагностики меланомы. Описан клинический случай ранней диагностики меланомы с применением современных неинвазивных методов.

Ключевые слова: меланома, ранняя диагностика, факторы риска, диагностические критерии, неинвазивные методы диагностики.

The data on epidemiology, clinical picture, and the methods of treatment and diagnostics of melanoma are presented. A clinical case of early diagnostics of this pathology with the use of modern non-invasive methods is described.

Key words: melanoma, early diagnostics, risk factors, diagnostic criteria, non-invasive diagnostic methods.

Меланома (синонимы — злокачественная меланома, меланокарцинома, меланобластома, меланоцитома, невокарцинома, меланомалигнома) является одной из наиболее злокачественных опухолей нейроэктодермального происхождения, развивающейся из меланоцитов [1]. Для меланомы характерно скопление меланина в клетках опухоли, однако иногда наблюдаются и беспигментные меланомы. Обычно опухоль возникает в возрасте 30—50 лет, чаще у женщин. Как правило, поражаются открытые части тела, особенно кожа голеней. В пожилом возрасте частота меланомы среди мужчин и женщин одинакова.

Хотя меланома кожи составляет всего 10% злокачественных новообразований кожи, она служит причиной 80% смертей, вызванных злокачественными опухолями кожи [2].

Заболеваемость меланомой увеличивается во всем мире [3, 4]. В большинстве стран стандартизированные показатели заболеваемости удваиваются каждые 10—15 лет, ежегодно возрастая на 7%. В США меланома уносит 62 тыс. жизней в год [5]. При этом, если ранее меланома являлась заболеванием, которым страдали в основном пожилые люди, а случаи заболеваемости меланомой лиц моложе 50 лет, считались казуистическими, то в настоящее время отмечается рост заболеваемости меланомой среди молодых людей (до 50 лет).

При выявлении меланомы *in situ* у молодых пациентов общая 5-летняя выживаемость превышает 90%. При инвазии опухоли в глубже лежащие ткани 5-летняя выживаемость составляет 65%, а при наличии метастазов в лимфатические узлы — всего 15% [6]. Поэтому особое внимание в последние годы уделяется разработке и внедрению методов, улучшающих раннюю диагностику меланомы кожи. Среди них следует упомянуть как инструментальные методики, так и организационные мероприятия.

Дерматоскопия, конфокальная лазерная сканирующая микроскопия (КЛСМ), мультиспектральная цифровая дерматоскопия с компьютерным анализом, оптическая когерентная томография, ультразвуковое исследование, сиаскопия и другие неинвазивные методы диагностики могут использоваться для раннего выявления злокачественных опухолей кожи, в том числе меланомы.

Наиболее доступным для широкого применения методом при этом является дерматоскопия, что позволило включить дерматоскоп в стандарт оснащения дерматологических кабинетов (Приказ Минздравсоцразвития от 16.03.10 №151н). Широкое внедрение дерматоскопии в дерматологическую практику за рубежом позволило повысить выявляемость меланомы кожи на ранних стадиях и уменьшить число случаев хирургического удаления доброкачественных невусов [7—9].

© Коллектив авторов, 2012

Klin Dermatol Venerol 2012;2:32

[1]e-mail: rektorat@mma.ru
[2]e-mail: klinderma@mail.ru
[3]e-mail: mnioi@mail.ru

Также большой практический интерес представляет собой использование КЛСМ при дифференциальной диагностике новообразований кожи. Метод КЛСМ позволяет получать изображения эпидермиса и поверхностной части дермы с разрешением, приближенным к таковому традиционной световой микроскопии. С помощью данного метода можно отличить клетки разных слоев эпидермиса, волокна сосочкового слоя дермы, оценить состояние капилляров дермы и придатков кожи. Кроме того, этот метод позволяет исследовать морфологию разных клеток и даже определять размер и форму клеточных и субклеточных структур [10—12]. Большое количество меланина, представленного в меланоцитарных очагах, делает пигментные новообразования кожи (невусы, меланома) идеальными для диагностики методом прижизненной КЛСМ [13, 14].

Кроме того, следует упомянуть о внедрении «Дня диагностики меланомы» в Российской Федерации, который проводится 1 раз в год под эгидой Национального Альянса дерматологов и косметологов при поддержке компании «La Roche-Posay».

Наиболее эффективной тактикой выявления меланомы является скрининг пациентов из группы риска [15]. Это означает, что более детальное обследование, в том числе с использованием дерматоскопии, дерматолог должен проводить у пациентов, у которых при опросе и осмотре выявлены указанные ниже факторы риска развития меланомы (см. таблицу).

В качестве примера эффективного использования неинвазивных методов диагностики ранней меланомы у пациентов из группы риска приводим наше наблюдение.

Больная О., 20 лет, обратилась с жалобами на «родинку» на коже левого бедра, в области которой отмечала жжение и неприятные ощущения.

Сопутствующие заболевания: угревая болезнь, легкая степень тяжести.

Из анамнеза известно, что «родинка» появилась в 17 лет на чистой коже на фоне частого посещения солярия (от 2 раз в месяц до 3 раз в неделю в холодное время года). Через 1 год пациентка сообщила родителям о том, что образование ей «не нравится». Беспокойство вызывал его очень черный цвет и медленное увеличение. Однако пациентка к врачам не обращалась, ограничилась изучением информации об изменениях невусов в Интернете, стала внимательнее наблюдать за «родинкой». Еще через 1 год в связи с продолжающимся увеличением образования и появлением неприятных ощущений обратилась к двум онкологам. Были высказаны два противоположных мнения о необходимости удаления образования, один из докторов порекомендовал наблюдать за образованием в течение 1 года. Последовав рекомендациям консервативного наблюдения, пациентка продолжала посещать солярий, во время сеансов заклеивала образование пластырем, на котором после снятия оставался темный отпечаток на месте «родинки».

Еще через 1 год, увидев по телевидению передачу, посвященную Дню меланомы, вновь обратилась к онкологу, который рекомендовал срочно удалить образование. Смутившись назначением платной процедуры, пациентка решила получить дополнительную консультацию и обратилась в клинику кожных и венерических болезней Первого МГМУ им. И.М. Сеченова.

Факторы риска развития меланомы [15]

Факторы риска развития меланомы, которые можно выявить при опросе
Меланома в анамнезе
Немеланомный рак кожи в анамнезе (базалиома, плоскоклеточный рак, грибовидный микоз)
Меланома у родственников
Возраст и пол — мужчины старше 50 лет
Новые, изменяющиеся невусы, или невусы, сопровождающиеся развитием симптомов
Удаление подозрительных родинок в анамнезе
Инсоляция (интенсивная эпизодическая инсоляция или хроническая постоянная инсоляция, наличие солнечных ожогов в детстве)
Искусственное ультрафиолетовое облучение (в том числе посещение солярия, ПУВА-терапия)
Хроническая иммуносупрессия (злокачественные опухоли, СПИД, трансплантация органов)
Генетическая восприимчивость (пигментная ксеродермия, генетически ассоциированные случаи меланомы и рака молочных желез и яичников, а также рака поджелудочной железы)
Факторы риска развития меланомы, которые можно выявить при осмотре кожи
Множественные простые невусы (более 100)
Атипичные невусы
Врожденные меланоцитарные невусы
Изменение невусов, выявленное при наблюдении
Пигментный фенотип
Признаки фотоповреждения кожи
Факторы риска развития меланомы, которые можно выявить при дерматоскопии
Комплексная дерматоскопическая модель в отдельном невусе
Большая вариабельность дерматоскопических моделей невусов у одного человека (например, черные невусы с глобулярной структурой + розовые невусы с гомогенной структурой + коричневые невусы с сетчато-глобулярной структурой)
Симптом «гадкого утенка»

При осмотре: фарфорово-белая кожа, русые волосы, голубые глаза, в анамнезе склонность к солнечным ожогам (2-й фототип кожи), использование солнцезащитных препаратов при инсоляции только после появления выраженной эритемы.

Локальный статус. На коже передней поверхности левого бедра определяется овальная, едва пальпируемая, папула черного цвета с четкими границами, несколько неровной поверхностью за счет слабо выраженного шелушения, максимальный диаметр — 4 мм (рис. 1). На остальных участках кожных покровов определяются единичные светло-коричневые и коричневые пигментные пятна размером до 3—4 мм в диаметре, с гладкой поверхностью, правильными округлыми очертаниями и нечеткими границами. На коже лица и верхней трети спины — немногочисленные открытые и закрытые комедоны, единичные воспалительные папулы размером до 3 мм в диаметре. Лимфатические узлы не увеличены.

При осмотре с помощью дерматоскопа очертания образования неправильные. Выявлено больше трех цветов: розовый, серый, черный, темно-коричневый (рис. 2). Определяется биаксиальная асимметрия.

Шаг 1: определение меланоцитарного характера образования. Образование меланоцитарное, так как определяются черные и серые точки, полосы.

Шаг 2: определение степени риска образования. Согласно правилу ABCD, определяются асимметрия по двум осям (A), резкий переход в здоровую кожу по периферии (B) отсутствует по всем осям, выявляется 4 цвета (C), определяются дерматоскопические структуры — точки, полосы, гомогенные области (D).

Расчет общего дерматоскопического индекса (ОДИ) производится по формуле: (A×1,3)+(B×0,1)+(C×0,5)+(D×0,5)=ОДИ

2×1,3+0+4×0,5+3×0,5=6,1



Рис. 1. **На коже левого бедра едва пальпируемая папула с четкими границами, несколько неровной поверхностью за счет слабо выраженного шелушения, максимальный диаметр — 4 мм.**

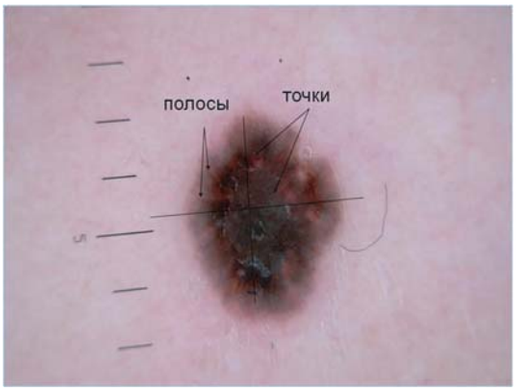

Рис. 2. **Дерматоскопическая картина образования на коже левого бедра у пациентки 20 лет.**

При доброкачественных меланоцитарных образованиях ОДИ<4,75, при подозрительных меланоцитарных образованиях (требующих тщательного наблюдения или удаления) ОДИ=4,75—5,45, при ОДИ>5,45 образование крайне подозрительно на меланому.

Таким образом, данное образование, согласно правилу ABCD, является крайне подозрительным на меланому.

При анализе по алгоритму, предложенному G. Argenziano (шкала из 7 признаков), выявляются бело-голубая пелена в центре образования (2 балла), атипичные черные и серые точки, неравномерно распределенные в пределах образования (1), асимметрично расположенные атипичные полосы (1) и асимметричные черные кляксы, расположенные асимметрично по периферии (1). Картина данного образования соответствует 5 баллам. Сумму баллов, равную 3 и более, считают признаком злокачественного образования, которое подлежит удалению.

Таким образом, данные анамнеза, осмотра и дерматоскопического обследования позволили расценить образование как крайне подозрительное на меланому, пациентка была направлена на консультацию онколога в ФГУ «Московский научно-исследовательский онкологический институт им. П.А. Герцена».

Учитывая клиническую картину округлого, равномерно окрашенного, не пальпируемого пигментного образования размером 4 мм, было проведено дополнительное неинвазивное обследование с использованием конфокального лазерного сканирующего микроскопа, который позволяет *in vivo* исследовать эпидермис и сосочковый слой дермы с разрешающей способностью, приближенной к гистологической.

На рис. 3 показано отсутствие картины по типу булыжной мостовой, характерной для кератиноцитов зернистого и шиповатого слоев в норме. При ме-

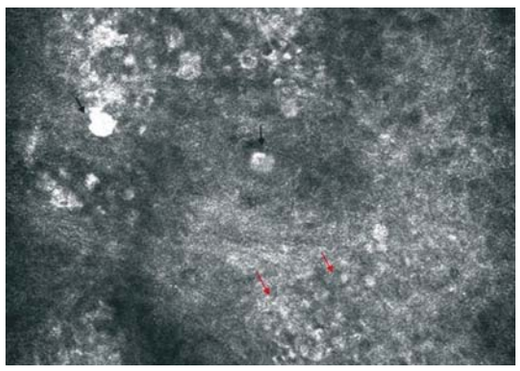

***Рис. 3*. Сочетание дезорганизации кератиноцитов с атипичными яркими клетками, характерное для меланомы кожи.**

Красные стрелки — потеря четкости границ клеток, неодинаковый размер и преломляющая способность, черные — атипичные круглые яркие клетки.

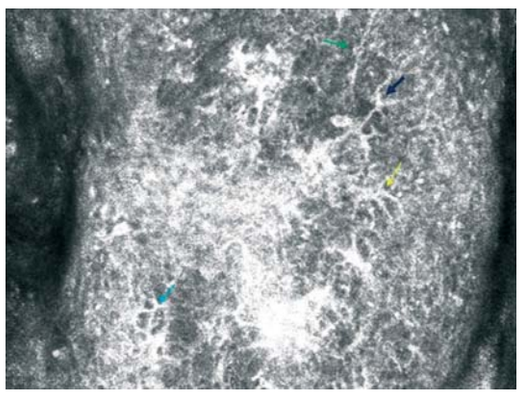

***Рис. 4*. Полиморфные педжетоидные клетки на уровне шиповатого и базального слоев эпидермиса в виде звездчатых (синяя стрелка), древовидных (желтая стрелка) меланоцитов и меланоцитов с длинными (зеленая стрелка) или короткими (голубая стрелка) отростками. Определяется высокая плотность клеток типа Педжета.**

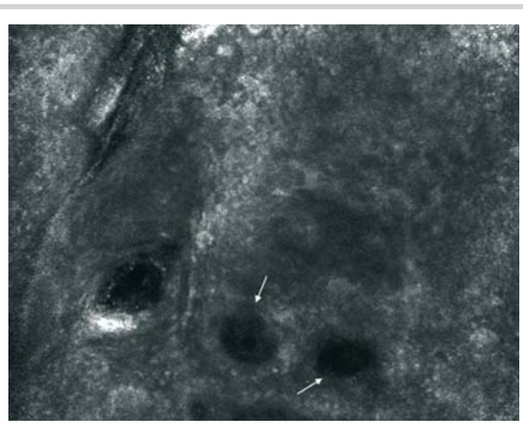

***Рис. 5*. Неокаймленные дермальные сосочки.**

ланоме кожи она нарушается за счет потери четкости границ клеток, неодинакового их размера и преломляющей способности (красные стрелки). Данные изменения часто наблюдаются и при диспластичесих невусах, однако диагноз меланомы кожи подтверждает наличие также атипичных круглых ярких клеток (черные стрелки). Таким образом, на данном снимке представлено сочетание дезорганизации кератиноцитов с атипичными яркими клетками, характерное для меланомы кожи.

Рис. 4 иллюстрирует инфильтрацию (меланоцитоз) на уровне шиповатого и базального слоев эпидермиса звездчатыми меланоцитами (синяя стрелка), древовидными меланоцитами (желтая стрелка) и меланоцитами с длинными (зеленая стрелка) или короткими (голубая стрелка) отростками является еще одним признаком, повышающим точность диагностики меланомы кожи. Такой полиморфизм строения характерен для педжетоидных клеток. Они также встречаются в диспластических невусах, но очень редко и единичны в них, в то время как при меланоме кожи являются важнейшим диагностическим признаком. При этом, чем более выражены их полиморфизм и плотность в поле зрения (маленькая — менее 10 клеток, средняя — 11—20 клеток, большая — более 20 клеток), тем с большей вероятностью можно предположить меланому кожи. На данном снимке определяется высокая плотность клеток типа Педжета.

На уровне дермо-эпидермального соединения дермальные сосочки не имеют четкого ободка из ярких клеток и поэтому называются «неокаймленными», что является очень типичным признаком меланомы кожи (рис. 5). При диспластическом невусе, как правило, определяется четкое окаймление дермальных сосочков ободком ярких клеток по периметру.

Образование было иссечено, проведено гистологическое исследование материала. *Заключение:* эпителио-веретеноклеточная неизъязвленная пигментная меланома, 2 с переходом в 3-й уровень инвазии по Кларку, толщина по Бреслоу — 0,75 мм.

При повторном хирургическом вмешательстве с более широким отступом, а также при полном обследовании по органам и системам патологии не выявлено. При плановом повторном полном обследовании через 6 мес — без патологии.

Таким образом, использование современных неинвазивных методик у пациентки из группы риска позволило выявить меланому кожи на ранней стадии, когда клинические признаки ABCD еще не успели сформироваться. Своевременное лечение, проведенное на этой стадии, обеспечивает наилучший прогноз 5-летней выживаемости для пациента.

Анализируя данный случай, следует отметить, что представленное наблюдение согласуется с данными литературы, согласно которым молодые женщины подвержены воздействию более длительной экспозиции солнечного света [16, 17] и отличаются более выраженным желанием иметь загар [17]. В то же время очевидна необходимость просветительской работы среди молодежи. Кроме того, следует

подчеркнуть, что пациенты с опухолями кожи после постановки предположительного диагноза нередко обращаются к другим специалистам, включая дерматологов, что увеличивает сроки постановки диагноза и начала лечения, а также диктует необходимость повышения квалификации дерматологов в области дерматоонкологии и неинвазивных методов диагностики опухолей кожи.

ЛИТЕРАТУРА

1. Онкология. Под ред. В.И. Чиссова, С.Л. Дарьяловой. М: ГЭОТАР-Медиа 2007; 559.
2. *Гилязутдинов И.А., Хасанов Р.Ш., Сафин И.Р., Моисеев Н.В.* Злокачественные опухоли мягких тканей и меланома кожи. М: Практическая медицина 2010; 203.
3. *Swerdlow A.J., dos Santos Silva I., Doll R.* Cancer incidence and mortality in England and Wales. Trends and risk factors. Oxford: Oxford University Press 2001; 116—120.
4. *Parkin D.M., Whelan S.L., Ferlay J., Storm H.* Cancer incidence in five continents. Lyon (France): IARC Cancer 2005; I—VIII.
5. *Ries L., Melbert D., Krapcho M. et al.* SEER Cancer Statistics Review, 1975—2005. Bethesda: National Cancer Institute 2008.
6. *Cinar P., Zell J.A., Taylor T.H. et al.* Pediatric and AYA invasive cutaneous melanoma: population-based study comparing adult melanoma cases. J Clin Oncol 2008; 26: 9071.
7. *Salerni G., Lovatto L., Carrera C. et al.* Correlation among dermoscopy, confocal reflectance microscopy, and histologic features of melanoma and basal cell carcinoma collision tumor. Dermatol Surg 2011; 37: 2: 275—279.
8. *Smith L., Macneil S.* State of the art in non-invasive imaging of cutaneous melanoma. Skin Res Technol 2011.
9. *Wurm E.M.T., Curchin C.E.S., Soyer H.P.* Recent advances in diagnosing cutaneous melanomas. Med Rep 2009; 2: 46.
10. *Rajadhyaksha M., Gonzalez S., Zavislan J.M. et al.* In vivo confocal scanning laser microscopy of human skin II: advances in instrumentation and comparison to histology. J Invest Dermatol 1999; 113: 101—112.
11. *Corcuff P., Bertrand C., Leveque J.L.* Morphometry of human epidermis in vivo by real-time confocal, microscopy. Arch Dermatol Res 1993; 285: 475—481.
12. *Meyer L.E., Otberg N., Richter H. et al.* New prospects in dermatology: fiber-based confocal scanning laser microscopy. Laser Physics 2006; 16: 5: 758—764.
13. *Gonzalez S., Swindells K., Rajadhyaksha M., Torres A.* Changing paradigms in dermatology: confocal microscopy in clinical and surgical dermatology. Clin Dermatol 2003; 21: 5: 359—369.
14. *Serup J., Jemec G.B.E., Grove G.L.* Handbook of non-invasive methods and the skin. 2nd ed. CRC Press 2006; 32: 267—276.
15. *Psaty E.L., Scope A., Halpern A.C., Marghoob A.A.* Defining the patient at high risk of melanoma. Int J Dermatol 2010; 49: 362—376.
16. *Melia J., Bulman A.* Sunburn and tanning in a British population. J Publ Health Med 1995; 17: 223—229.
17. *Jackson A., Wilkinson C., Pill R.* Moles and melanomas — who's at risk, who knows, and who cares? A strategy to inform those at high risk. Br J Gen Pract 1999; 49: 199—203.