Зона дермо-эпидермального контакта кожи человека в разные возрастные периоды

М.А. ГОМБЕРГ[1], Е.Е. БРАГИНА[2], З.М. ГЕТЛИНГ[3], С.В. СТОВБУН[3]

[1]Московский государственный медико-стоматологический университет; [2]НИИ физико-химической биологии им. А.Н. Белозерского МГУ им. М.В. Ломоносова; [3]Институт химической физики им. Н.Н. Семёнова РАН, Москва

The zone of dermo-epidermal contact in the skin of the patients of different age

M.A. GOMBERG, E.E. BRAGINA, Z.M. GETLING, S.V. STOVBUN

Moscow State Medico-Stomatological University; A.N. Belozersky Research Institute of Physico-Chemical Biology, M.V. Lomonosov Moscow State University; N.N. Semenov Institute of Chemical Physics, Russian Academy of Sciences

Зона дермо-эпидермального контакта играет важную роль в формировании защитного кожного барьера. Происходящие в процессе жизни изменения проницаемости кожного барьера играют существенную роль при возрастных изменениях кожи, однако процессы, происходящие в зоне дермо-эпидермального контакта, изучены недостаточно. Проведено электронно-микроскопическое исследование 32 биоптатов кожи практически здоровых лиц 5 возрастных категорий: от 6 мес до 7 лет, от 7 до 19 лет, от 20 до 40 лет, от 41 года до 59 лет, от 60 до 74 лет, от 75 до 89 лет. В коже детей до 7 лет выявлены признаки незрелости зоны дермо-эпидермального контакта. В возрастных группах 7—19 и 20—40 лет выявлено хорошо сформированное дермо-эпидермальное соединение. Изменения различных структур кожи начинаются после 40 лет и усиливаются с возрастом. Наиболее выраженные изменения дермо-эпидермального соединения, которые характеризуются истончением и дубликацией базальной мембраны и уменьшением количества полудесмосом, отмечаются в более позднем периоде — в пожилом (60—74 года) и старческом (75—89 лет) возрасте.

Ключевые слова: ультраструктура кожи, базальная мембрана кожи, возрастные изменения кожи.

The zone of dermo-epidermal contact plays an important role in the formation of the cutaneous protective barrier. It has been shown that changes in the permeability of the cutaneous barrier during the human lifespan exert marked impact on the age-related skin characteristics. At the same time, the processes that proceed in the zone of dermo-epidermal contact are poorly known and await elucidation. The present electron microscopic study is based on the examination of 32 skin biopsies obtained from practically healthy subjects of 5 different age classes, viz. from 6 months to 7 years, 7 to 19 years, 20 to 40 years, 41 to 59 years, 60 to 74 years and 75 to 89 years. The zone of dermo-epidermal contact in the skin of the children under the age of 7 years age was found to show signs of immaturity. The skin of the subjects between 7 and 19 years and between 20 and 40 years contained the fully-developed zone of dermo-epidermal contact. The degenerative changes in the skin become apparent after the age of 40 years and progress further in an older age. The most pronounced changes in the zone of dermo-epidermal contact have been demonstrated in the elderly subjects (60 to 74 years) and in the later life (75 to 89 years). They are characterized by the thinning and duplication of the basement membrane in conjunction with the decrease in the number of semi-desmosomes.

Key words: skin ultrastructure, basement membrane of the skin, age-related changes of the skin.

Дермо-эпидермальный контакт кожи млекопитающих образован группой дискретных, но тесно связанных между собой элементов, это базальная пластина (basal lamina, которая включает *lamina lucida* и *lamina densa*), гемидесмосомы, с которыми ассоциированы пучки тонофиламентов и суббазальная плотная пластина, а также фиброретикулярная пластина (субэпидермальное сплетение), расположенная под базальной мембраной [1].

Собственно базальная мембрана представляет собой тонкую (наноразмерную) пластину внеклеточного квазиполимерного матрикса. Ранее считалось, что базальная мембрана служит селективным барьером и механическим скелетным образованием, к которому прикрепляются клетки, однако в настоящее время стало понятно, что компоненты базальной мембраны являются регуляторами клеточного роста и дифференцировки, влияют на развитие ткани и репарацию [2, 3].

В состав базальной мембраны входят ламинины, энтактин-1/нидоген-1, коллаген IV типа, гепаран сульфат, протеогликаны. Основной компонент *lam-*

© Коллектив авторов, 2012
Klin Dermatol Venerol 2012;2:18

[1]e-mail: magomberg@mail.ru
[2]e-mail: bragor@mail.ru
[3]e-mail: icp@chph.ras.ru

ina densa — коллаген IV типа, который образует решетчатую сеть и прикреплен к дерме крепящими фибриллами субламинарного плотного района дермы. В современной модели базальной мембраны предполагается, что изомеры коллагена IV и ламинина формируют массивную сеть путем самосборки. Эти сети соединены нидогеном, который также связывает некоторые другие компоненты (протеогликаны). Базальные мембраны соединены с клетками рецепторами семейства интегринов, которые связываются с ламининами и коллагеном IV [4].

Соединение между кератиновыми промежуточными филаментами базальных кератиноцитов, крепящими фибриллами (anchoring filaments), другими макромолекулами *lamina lucida*, и взаимодействие между *lamina densa* и интерстициальными коллагеновыми фибриллами с помощью крепящих фибрилл в папиллярном дермисе формирует единую структуру, которая играет важную роль в дермо-эпидермальном соединении.

Структура и состав базальной мембраны тканеспецифичны, они могут варьировать внутри одной ткани и во время разных периодов существования [5].

Старение кожи является комплексным и не до конца понятным процессом. Основная масса исследований, посвященных старению кожи, касается процессов, происходящих в дерме. Относительно малый интерес к возрастным изменениям эпидермиса был вызван тем, что толщина рогового слоя со временем не меняется, и только один автор описал возрастное увеличение его толщины [6]. Отмечены также слабые нарушения барьерной функции эпидермиса *in vitro* и *in vivo* [7]. В доступной литературе мы не нашли исследований, описывающих процессы, происходящие в зоне дермо-эпидермального соединения при возрастных изменениях.

В данной работе проведено исследование зоны дермо-эпидермального контакта у лиц разных возрастных категорий. Показано выраженное различие ультраструктуры этой зоны в разных возрастных группах.

Материал и методы

Проведено ультраструктурное исследование 32 биоптатов кожи, полученных с закрытых участков (живот, спина, бедро, предплечье) практически здоровых лиц 5 возрастных категорий: от 6 мес до 7 лет (3 биопсии), от 7 до 19 лет (4), от 20 до 40 лет (8), от 41 года до 59 лет (5), от 60 до 74 лет (7), от 75 до 89 лет (5).

Образцы кожи фиксировали 4% раствором глутарового альдегида на 0,1 М какодилатном буфере (pH 7,2), промывали в том же буфере с 0,1 М сахарозой, фиксировали вторично 1% раствором OsO_4, обезвоживали в серии спиртов восходящей концентрации, в оксиде пропилена и заливали в эпоксидную смолу (эпон-аралдит). Ультратонкие срезы изготавливали на ультрамикротоме LKB 8800, контрастировали уранил-ацетатом и цитратом свинца и просматривали с помощью электронного микроскопа JEM-100S.

Результаты

У детей в возрасте от 6 мес до 7 лет дермо-эпидермальное соединение имеет все характерные для этой структуры компоненты. Однако в этой возрастной группе в дермо-эпидермальном соединении меньше крепящих фибрилл, что указывает на менее прочную связь между эпидермисом и дермой (рис. 1, А). Базальная мембрана по толщине варьирует от 15 до 60 нм.

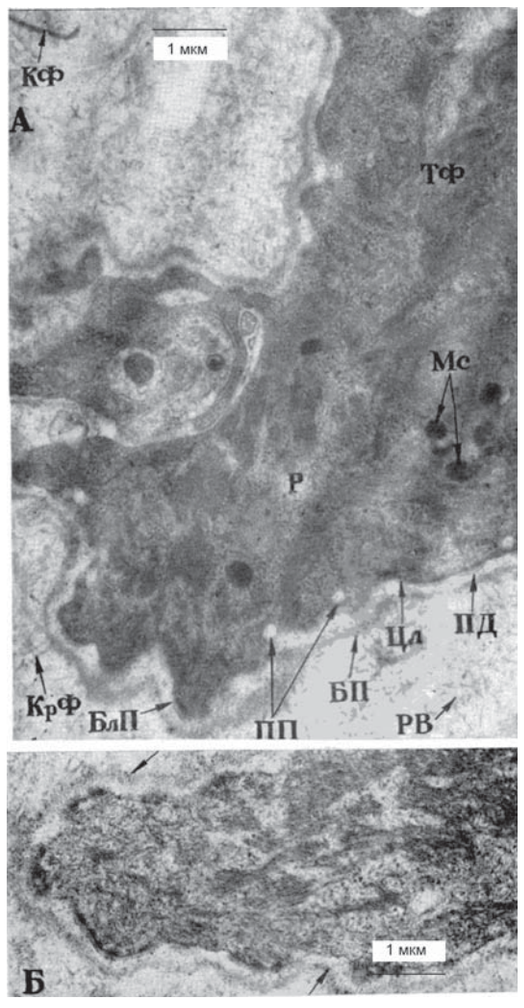

Рис. 1. **Мальчик, 6 мес: дермо-эпидермальное соединение.**

А — базальная мембрана (БП) неравномерной толщины и плотности, отделенная от плазматической мембраны эпителиоцитов (Цл) базального слоя светлой пластинкой (БлП). Гемидесмосомы (ПД), пиноцитозные пузырьки (ПП), тонофиламенты (ТФ), меланосомы (Мс). Зона субэпидермального сплетения: ретикулиновые волокна (РВ), крепящие (КрФ) и коллагеновые фибриллы (КФ; ×46 800); Б — локализация комплексов гликозаминогликанов в базальной мембране в виде мелких электронно-плотных гранул (стрелки). Обработка рутениевым красным.

Результаты электронно-цитохимического исследования, проведенного с помощью рутениевого красного, свидетельствуют о том, что на внутренней и наружной поверхностях базальной мембраны выявляются гликозаминогликаны в виде диффузного отложения мелкогранулярных масс (рис. 1, Б). Кроме того, наблюдается неравномерность в распределении полудесмосом, расположенных вдоль цитоплазматической мембраны. Полудесмосомы короткие, что, по-видимому, связано с менее развитой системой тонофиламентов в эпидермисе, так как они в нижнем отделе эпидермиса прикрепляются к полудесмосомам, обеспечивая более прочную связь эпидермиса с дермой.

Немногочисленные пиноцитозные пузырьки у цитоплазматической мембраны базальных клеток указывают на еще несовершенный обмен веществ между эпидермисом и дермой.

У детей старше 7 лет все структуры дермо-эпидермального соединения более развиты. Они становятся более совершенными и аналогичными таковым в коже молодых людей (20—40 лет).

У лиц в возрасте 20—40 лет дермо-эпидермальное соединение хорошо сформировано, развиты все его структуры. Толщина базальной мембраны 30—60 нм. Большое количество полудесмосом, располагающихся через короткие промежутки, иногда они довольно длинные (рис. 2, 3). Значительно количество пиноцитозных пузырьков, расположенных вдоль клеточных мембран базальных эпителиоцитов (рис. 4). Развиты крепящие фибриллы в фиброретикулярной пластинке, ретикулиновые и коллагеновые фибриллы. Видна связь базальной мембраны с окситалановыми волокнами (рис. 5).

Изменения разных структур кожи начинаются после 40 лет и с возрастом усиливаются. Наиболее выраженные изменения дермо-эпидермального соединения отмечаются в более позднем периоде — в пожилом (60—74 года) и старческом (75—89 лет) возрасте.

Базальная мембрана эпидермиса в пожилом возрасте образует дубликатуру, а иногда многослойность, что, по-видимому, носит компенсаторный характер, обусловленный уплощением эпидермальных выростов (рис. 6, 7). У каждого слоя базальной мембраны в таких случаях выявляются немногочисленные фибриллы фиброретикулярной пластинки (ретикулиновые и крепящие фибриллы).

Светлая пластинка дермо-эпидермального соединения, как правило, расширена. Уменьшено количество полудесмосом, имеющих вид коротких образований, расположенных на значительном расстоянии друг от друга (см. рис. 7).

В старческом возрасте обращает на себя внимание истончение базальной мембраны и ее многослойность.

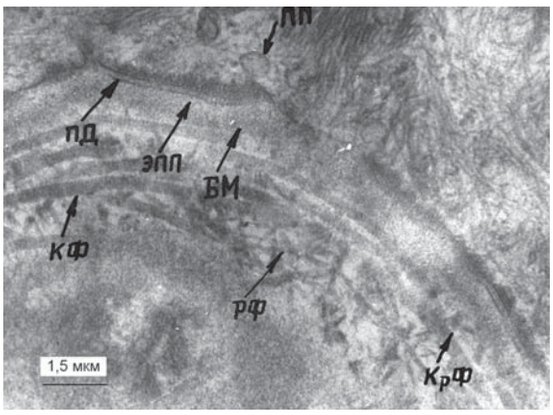

Рис. 2. **Женщина, 35 лет: дермо-эпидермальное соединение.**
Базальная мембрана (БМ), гемидесмосомы (ПД), светлая пластинка (ЭПП), коллагеновые (КФ), ретикулиновые (РФ), крепящие фибриллы (КрФ), пиноцитозные пузырьки (ПП).

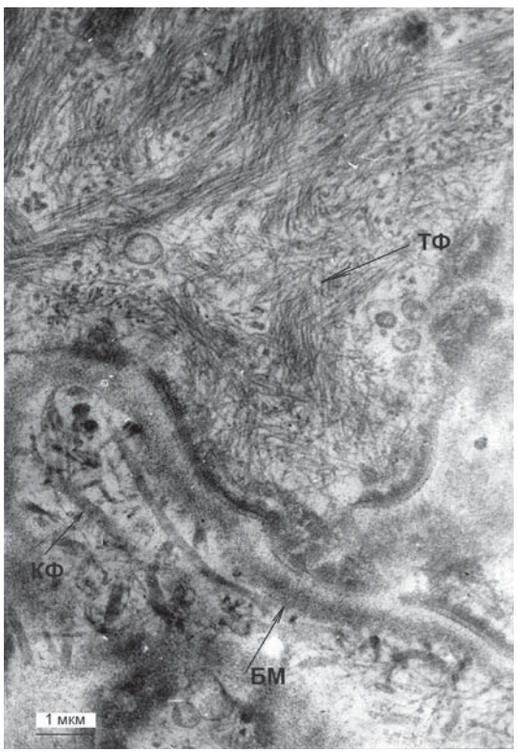

Рис. 3. **Мужчина, 27 лет: дермо-эпидермальное соединение.**
Базальная мембрана (БМ), тонофиламенты (ТФ), полудесмосомы (ПД), коллагеновые фибриллы (КФ), ретикулиновые, крепящие фибриллы.

Снижено содержание пиноцитозных пузырьков вдоль цитоплазматической мембраны базальных эпителиоцитов, еще больше расширена светлая пластинка, что может быть вызвано уменьшением количества крепящих фибрилл в фиброретикулярной пластинке, которое в свою очередь может привести к отделению эпидермиса от базальной мембраны.

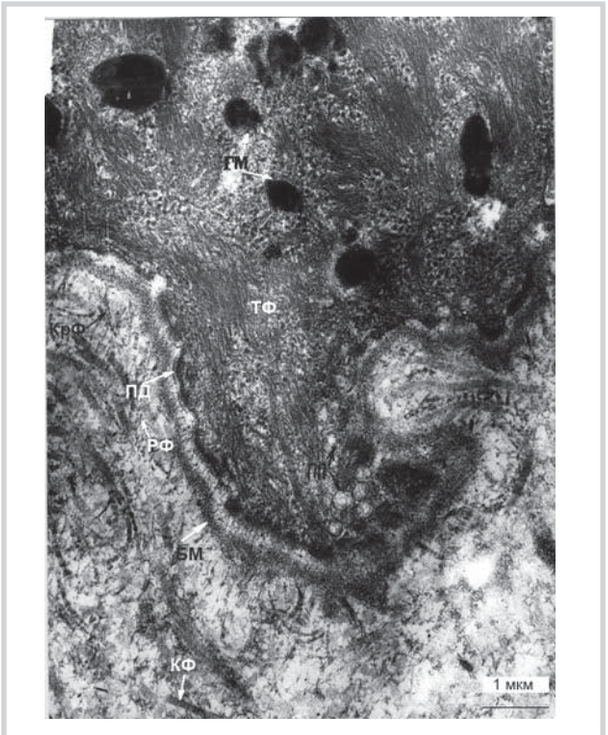

***Рис. 4*. Женщина, 35 лет: дермо-эпидермальное соединение.**

Базальная мембрана (БМ), гемидесмосомы (ПД), коллагеновые (КФ), ретикулиновые (РФ), крепящие фибриллы (КрФ), пиноцитозные пузырьки (ПП).

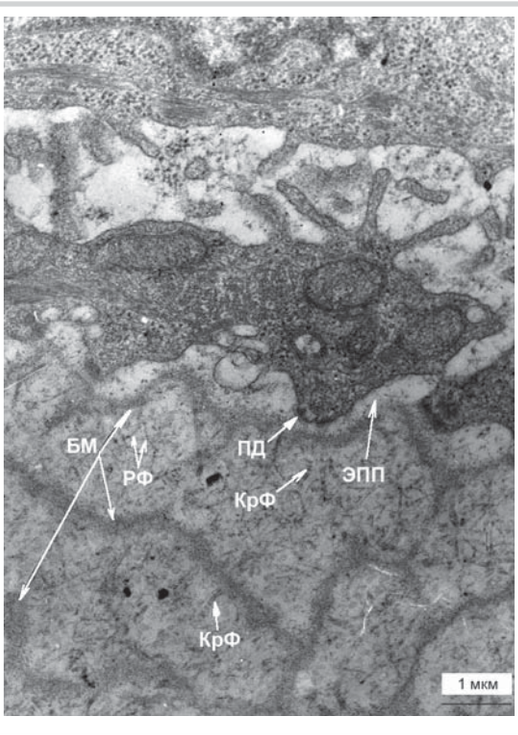

***Рис. 6*. Женщина, 81 год: многослойность базальной мембраны (БМ), расширение светлой пластинки (ЭПП).**

ПД — гемидесмосома, КрФ — крепящие фибриллы.



***Рис. 5*. Мужчина, 23 года: связь базальной мембраны (БМ) с окситалановым волокном (×34 760).**

МФ — пучок микрофиламентов, КФ — коллагеновые фибриллы.

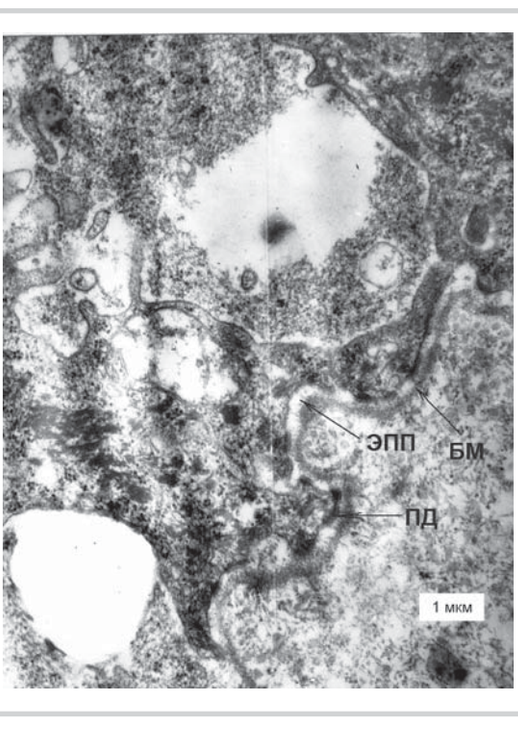

***Рис. 7*. Женщина, 84 года: уплощение эпидермальных выростов эпидермиса.**

Базальная мембрана (БМ) истончена, светлая пластинка расширена (ЭПП). Гемидесмосомы (ПД) короткие.

Обсуждение

Кожа является самым большим по площади органом человеческого тела и играет роль барьера против инвазии микроорганизмов, механических повреждений и потери воды [8].

Физиологические возрастные изменения кожи приводят к развитию некоторых патологических процессов, таких как увеличение проницаемости к ряду веществ, чувствительности к контактным воздействиям, и часто — к выраженному ксерозу. Нарушение барьерной функции кожи с возрастом и увеличение проницаемости показано на животной модели [9]. Потеря воды через кожу при старении увеличивается с возрастом, являясь основной причиной возрастной дегидратации кожи [10].

В последние годы основное внимание было сфокусировано на функциональной аномалии дермы при физиологических возрастных изменениях и фотостарении. В научной литературе [11] обсуждается ряд механизмов старения — клеточная теория (теломерная), роль мутаций митохондриальной ДНК, изменение гормонального фона. Предполагается, что накопление активных кислородных радикалов и индукция металлопротеиназ межклеточного матрикса может играть главную роль в старении кожи [12]. В то же время хорошо известно, что механизмы фотостарения полимеров и биополимеров даже при максимально обнаруженной длине цепи окислительной деструкции — 10^3—10^4 (звеньев), инициированной ближним ультрафиолетовым светом [13], лимитируются толщиной слоя, в котором происходит поглощение света. При этом для кожи экспериментально измеренный коэффициент экстинкции таков, что толщина этого слоя имеет величину не более 200 мкм [14]. Конечно, в случае сверхвысокой интенсивности ультрафиолетового света возможны и другие, более эффективные механизмы фотодеградации полимерной матрицы. Однако для естественного освещения такие ситуации практически исключены.

Следует также отметить, что наличие жидкой фазы межклеточного пространства способствует рекомбинации радикалов [13] и поэтому только уменьшит величину слоя, где происходит эффективное фотостарение биополимеров и других органических элементов эпидермиса. Таким образом, приведенные рассуждения свидетельствуют о незначительной роли механизмов прямой фотоокислительной деструкции в процессах деградации базальной мембраны, которая лежит существенно глубже слоя, подверженного фотодеградации.

Результаты данной работы свидетельствуют о том, что с возрастом нарушается обмен веществ между эпидермисом и дермой, и это приводит к нарушению барьерно-защитных свойств кожи и ее старению. Действительно, структурно-морфологические изменения дермо-эпидермального слоя в исследованном диапазоне возрастов непосредственно указывают на появление новых функциональных элементов и существенную деградацию старых.

При этом морфология и топология этих новых элементов позволяют рассматривать их появление как несовершенную попытку организма восстановить непрерывность базальной мембраны как путем формирования множества «заплат», так и ее укрепления перпендикулярно расположенными ретикулиновыми и крепящими филаментами, что, по-видимому, необходимо при возрастной потере эластичности мембраны.

Ранее была показана роль микробиологического фактора в разрушении базальной мембраны при простатите [15]. Поскольку кожный покров человека также подвержен высоким микробиологическим нагрузкам, обнаруженное возрастное разрушение базальной мембраны эпидермиса также может быть результатом деятельности микроорганизмов, а точнее, согласно принципу Ле-Шателье, является компенсаторной реакцией организма на внешний фактор, и вероятнее всего этот фактор имеет микробиологическую природу. Последнее утверждение хорошо согласуется с экспериментально выявленными морфологией и топологией новых элементов и деградирующих старых. Конечно, при этом остается открытым вопрос о механизмах инициирования возрастной деградации, которые были перечислены выше.

Можно предположить, что микробиологическое старение в условиях крайне агрессивной экологии, обусловленной микроорганизмами, может являться одной из основных причин возрастных изменений не только внутренних органов (простаты), но и деградации кожи и ее дермо-эпидермального слоя, а возможно, и всего организма.

Этот процесс способен реализоваться как во внутренних органах, железах, так и в коже, — везде, где существуют постоянная микробиологическая нагрузка и естественный барьер между микроорганизмами и подлежащими тканями в виде сплошной базальной мембраны. Далее он естественно сопровождается патологическими изменениями в органах и тканях.

Иммунокомпетентные клетки способны проникать сквозь несостоятельную базальную мембрану и реагировать на микробиологически измененный молекулярный дизайн организменного пространства, как на антигены, что может служить триггером для развития аутоиммунных реакций.

ЛИТЕРАТУРА

1. *Regauer S., Seiler G.R., Barrandon Y., Easley K.W. et al.* Epithelial origin of cutaneous anchoring fibrils. J Cell Biol 1990; 111: 2109—2115.
2. *Aumailley M., Krieg T.* Laminins: a family of diverse multifunctional molecules of basement membranes. J Invest Dermatol 1996; 106: 209—214.
3. *Aumailley M., Gayraud B.* Structure and biological activity of the extracellular matrix. J Mol Med (Berl) 1998; 76: 253—265.
4. *Timpl R., Brown J.C.* Supramolecular assembly of basement membranes. Bioessays 1996; 18: 123—132.
5. *Erickson A.J., Couchman* Still More Complexity in Mammalian Basement Membranes. J Histochem Cytochemm 2000; 48: 1291—1306.
6. *Marks R.* Measurment of biological aging in human epidermis. Br J Dermatol 1981; 104: 627—633.
7. *Elsner P., Wilhelm D., Maibach I.* Frictional properties of human forearm and vulvar skin influence of age and correlation with transepidermal water loss and capacitance. Dermatologica (Basel) 1990; 181: 88—91.
8. *Fawcett D.W.* Skin. In: A textbook of histology, 12th ed. Chapman Hall-one Penn Plaza. New York 1993; 525—558.
9. *Ye J., Garg A., Calhoun C. et al.* Alterations in cytokine regulation in aged epidermis: implications for permeability barrier homeostasis and inflammation I. IL-1 gene family. Exp Dermatol 2002;11:209—216.
10. *Dmitrieva N.I., Maurice B.* Burg Increased Insensible Water Loss Contributes to Aging Related Dehydration. PLoS 2011; 6: 206.
11. *Makrantonaki E., Zouboulis C., William J.* Scientific Awards. Characteristics and pathomechaniss of endogenously aged skin. Dermatology 2007; 214: 352—360.
12. *Kohl E., Steinbauer J., Landthaler M. et al.* Skin aging. JEDV 2011; 25: 873—884.
13. *Кузина С.И., Михайлов А.И.* Цепной и фотоцепной механизмы фотоокисления полимеров. Химия высоких энергий 2010; 44: 1: 39—53.
14. *Яровая Н.Ф.* Фотодерматозы. Леч врач 2009; 5: 26—31.
15. *Стовбун С.В., Гомберг М.А., Брагина Е.Е., Сергиенко В.И.* Роль несостоятельности базальной мембраны простатического эпителия в патогенезе хронического простатита. Бюл экспер биол 2011; 12: 610.

Пристальный взгляд
на атопический дерматит



Фуцикорт

Фуцидин Г



Комбинированные препараты фузидовой кислоты
для лечения атопического дерматита и экземы