Современный взгляд на проблему лечения витилиго

И.А. УСОВЕЦКИЙ, Н.М. ШАРОВА[1], Н.Г. КОРОТКИЙ

ГБОУ ВПО РНИМУ им. Н.И. Пирогова Минздравсоцразвития РФ, Москва

The current view of the problem of vitiligo therapy

I.A. USOVETSKY, N.M. SHAROVA, N.G. KOROTKY

Federal budgetary educational institution of higher professional education "N.I. Pirogov National Research Medical University", Russian Ministry of Health and Social Development, Moscow

Представлены результаты собственных исследований, посвященных особенностям клинического течения разных форм витилиго, некоторым патогенетическим аспектам развития данного заболевания и оценке клинической эффективности комплексной терапии сегментарной и несегментарной формы витилиго.

Ключевые слова: витилиго, иммуномодулирующая терапия, коррекция психоэмоциональных расстройств, пимекролимус.

The authors report the results of original studies on the specific clinical features of various forms of vitiligo, selected pathogenetic aspects of this condition, and evaluation of the therapeutic efficiency of the combined treatment of segmental and non-segmental forms of vitiligo.

Key words: vitiligo, immunomodulatory therapy, correction of psycho-emotional disorders, pimecrolimus.

Витилиго характеризуется внезапным возникновением депигментированных пятен вследствие нарушения секреторной функции меланоцитов или их гибели, развивается у лиц с генетической предрасположенностью, сопровождается выраженными дисрегуляторными изменениями клеточно-опосредованных реакций иммунной системы, вегетативного дисбаланса с преобладанием симпатического тонуса и серьезной социальной дезадаптацией, обусловленной личностными особенностями и внешними социальными факторами.

Витилиго является распространенным дерматозом. В мире число больных с данным заболеванием превышает 1% всего населения. В 70% случаев заболевание начинается в возрасте 10—25 лет, дети младше 10 лет, в том числе новорожденные и грудного возраста, составляют приблизительно 25% всех больных витилиго [1]. Витилиго может возникнуть в любом возрасте, длиться неопределенно долго, самопроизвольное восстановление нормальной окраски кожи наблюдается редко.

Причины появления депигментированных очагов не известны. Недостаточно понятно, в результате каких нарушений резко прекращается синтез меланина и погибают меланоциты. Разные эндогенные и экзогенные факторы могут оказывать прямое и опосредованное повреждающее действие на меланоциты.

Среди внешних факторов наибольшее значение придают инфекционным и токсическим агентам, чрезмерному ультрафиолетовому облучению, стрессам. На протяжении многих десятилетий витилиго связывали с аутоиммунным тиреоидитом, ревматоидным артритом, красной волчанкой, атопическим дерматитом, заболеваниями печени инфекционного или токсического генеза, глистной инвазией и рядом врожденных синдромов [2]. Однако частота встречаемости витилиго у этих больных не выше, чем в популяции в целом. Ряд авторов [3, 4], подводя итоги многолетним исследованиям, считают, что больные витилиго в большинстве случаев не имеют никаких тяжелых или хронических сопутствующих заболеваний, а терапия выявленных у 28% больных функциональных расстройств органов пищеварения, вегетососудистой дистонии не оказывала влияния на результат репигментации.

Многие исследователи считают [5, 6], что витилиго является серьезным косметическим дефектом, возникает у лиц с генетической предрасположенностью и в у большинстве случаев, перенесших эмоци-

© Коллектив авторов, 2012

Klin Dermatol Venerol 2012;2:118

[1]e-mail: nataliasharova@inbox.ru

ональные расстройства. Лишь у 4—7% больных витилиго сочетается с аутоиммунным тиреоидитом.

В современных генетических исследованиях продемонстрирована связь возникновения витилиго с разными аспектами наследования. Среди спорадических случаев витилиго в европейской популяции средний возраст возникновения заболевания составляет 24,2 года, тогда как в семьях с множественными случаями заболевания средний возраст составляет 21,5 года (статистически достоверные различия) [7]. Более раннее начало заболевания в «семейных» случаях и риск заболевания у отдаленных родственников является типичной характеристикой полигенного заболевания. Около 20% больных витилиго имеют не менее одного кровного родственника с подобным заболеванием. Формально-генетический сегрегационный анализ витилиго определяет существование многих локусов, нарушения в которых формируют предрасположенность к витилиго. Однако не обнаружены ключевые гены, ответственные за манифестацию, прогрессирующее течение или предрасположенность к данному заболеванию.

При витилиго обнаружено снижение антиоксидантного потенциала, приводящего к активному повреждающему воздействию на меланоциты свободных радикалов и накоплению продуктов перекисного окисления липидов [8, 9]. Позднее выяснилось, что свободные радикалы оказывают повреждающее действие на разные клетки, участвующие в воспалительных реакциях разного типа, и нарушения антиоксидантной защиты не являются основными механизмами депигментации при витилиго.

Теория нарушений иммунных механизмов регуляции является наиболее обоснованной. При длительном течении и распространенном патологическом процессе наблюдаются изменения в субпопуляционном составе Т-лимфоцитов. Одновременно с этим, особенно на начальных стадиях заболевания, повышаются уровни активационных рецепторов лимфоцитов, отражающие степень активации иммунокомпетентных клеток [10]. В настоящее время большинство исследователей полагают, что ведущая роль в развитии аутоиммунных заболеваний принадлежит клеточно-опосредованным реакциям, при которых наблюдается выраженный дисбаланс цитокинов. При витилиго выявляется снижение активности регуляторных Т-лимфоцитов, что подтверждается уменьшением количества трансформирующего фактора роста-β (TGF-β) и интерлейкина-10 (ИЛ-10) в сыворотке крови больных [11].

Лечение витилиго является сложнейшей задачей. Так как причины его возникновения неизвестны, в большинстве случаев заболевание развивается на фоне полного физического благополучия. Предлагается применять в основном топические стероиды и/или иммуномодуляторы при площади поражения до 20%, а также длительную фототерапию [12, 13]. В комплексную терапию включают ферментные препараты, гепатопротекторы, витамины и микроэлементы (цинк, медь) [14, 15]. В ряде рекомендаций содержатся сведения о применении седативных и антидепрессивных средств.

Цель настоящего исследования — изучение клинических особенностей течения витилиго и эффективности комплексной терапии, включающей иммуномодулирующий компонент — тимоген и наружно 1% пимекролимус, и коррекцию аффективных расстройств у больных разными формами витилиго с использованием препарата антидепрессивного действия агомелатин.

Материал и методы

Все больные разными формами витилиго были полностью обследованы (проведены клинические анализы крови и мочи, биохимический анализ крови, ультразвуковое исследование органов брюшной полости и щитовидной железы, гормоны щитовидной железы T_3, T_4, тиреотропный гормон — ТТГ и антитела к тиреоидной пероксидазе — АТ-ТПО по показаниям, консультация невропатолога по показаниям, консультация психиатра, иммунологические исследования — популяционный и субпопуляционный состав лимфоцитов, уровень провоспалительных и регуляторных цитокинов).

Результаты

Под нашим наблюдением с 2006 по 2011 г. находились 84 больных витилиго (46 женщин, 38 мужчин) в возрасте от 18 до 56 лет.

Давность заболевания варьировала от 6 мес до 30 лет, средняя продолжительность составила 6,5±4,8 года. Среди вероятных причин развития витилиго большинство больных называли перенесенный стресс (39 пациентов, 46%). Витилиго возникло после оперативных вмешательств у 3 (3,5%) пациентов, после травм — у 4 (4,5%). По мнению 4 (5%) женщин, впервые депигментированные пятна появились у них после родов, в период лактации, причем 1 пациентка отмечала, что после 2- и 3-х родов увеличивалась площадь поражения и появлялись свежие очаги. У 14 (17%) больных заболевание возникло после воздействия длительного ультрафиолетового излучения, 20 (24%) пациентов не могли связать появление депигментированных пятен с какими-либо значимыми причинами (рис. 1). У 21 больного среди ближайших родственников имелись проявления витилиго разной давности и степени распространенности, у 2 из них, помимо поражений кожи были обесцвечены участки волос.

При обследовании больных витилиго обнаружено, что наиболее часто (у 48 больных, 57,1%) встречаются дискинезия желчевыводящих путей и желче-

каменная болезнь, хронический холецистит, жировой гепатоз. Гастрит обнаружен у 16 (19%) больных. В процессе обследования патология щитовидной железы (аутоиммунный тиреоидит, диффузный токсический зоб, кисты щитовидной железы) выявлена или подтверждена у 13 (15,4%) больных витилиго. Только у 4 больных из 13 с патологией щитовидной железы были обнаружены АТ-ТПО, что подтверждало диагноз аутоиммунный тиреоидит.

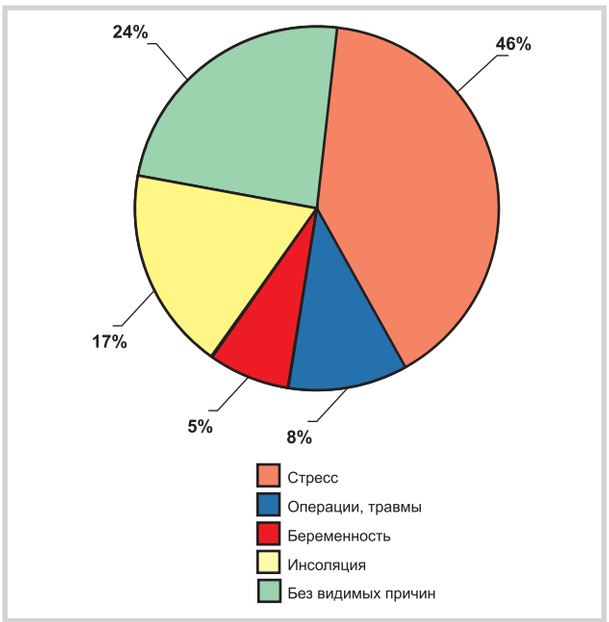

Рис. 1. **Вероятные причины развития витилиго.**

Таблица 1. **Сопутствующие заболевания у больных витилиго**

Заболевание	абс.	%
Заболевания печени и желчевыводящих путей	48	57,1
Гастрит, язвенная болезнь	16	19
Заболевания щитовидной железы	13	15,4
Заболевания почек и мочевыводящих путей	5	5,9
Гинекологические заболевания	5	5,9
Гипертоническая болезнь	10	11,9
Псориаз	2	2,3
Экзема	1	1,2
Сахарный диабет 2-го типа	1	1,2
Алиментарное ожирение	3	3,5

Гинекологические заболевания (дисфункциональные нарушения менструального цикла, миома) обнаружены у 5 (5,9%) женщин. У 10 (11,9%) больных подтверждена гипертоническая болезнь I—II степени, у 1 (1,2%) выявлен сахарный диабет 2-го типа, у 3 (3,5%) обнаружено алиментарное ожирение II—III степени. Достоверных отклонений от нормальных значений в клинических анализах крови не обнаружено. Тяжелых хронических заболеваний или декомпенсированных состояний у больных витилиго не выявлено (табл. 1).

Мы наблюдали за больными с разными формами витилиго (табл. 2). Среди них 7 (8,3%) больных имели сегментарную форму с площадью поражения 2% (рис. 2). Вульгарная форма наблюдалась у 44 (52,3%) больных. В этих случаях площадь поражения составляла 3—70% площади кожного покрова (рис. 3, а, б). Отдельную группу составили больные с акрофациальной формой (31 человек, 36,9%) с депигментированными очагами на лице и конечностях (рис. 4, а—в). У 10 (11,9%) пациентов при клиническом обследовании обнаружены невусы Сеттона (рис. 5).

Витилиго является серьезной психологической проблемой [16, 17]. При исследовании уровня тревожности методом Спилбергера—Ханина низкий уровень реактивной тревожности наблюдается у 52



Рис. 2. **Сегментарная форма витилиго.**

Таблица 2. **Клинические разновидности витилиго у наблюдаемых больных**

Разновидность	Больные витилиго		Площадь поражения, %
	абс.	%	
Сегментарное витилиго	7	8,3	1—2
Вульгарное витилиго	44	52,3	3—78
Акрофациальное витилиго	32	38,9	1—17
Невус Сеттона	10	11,9	—
Универсальное витилиго	1	1,2	89



а



б

Рис. 3. **Пациентка (а) и пациент (б) с вульгарной формой витилиго.**

(61,9%) больных, а у 32 (38,1%) — умеренно выраженная реактивная тревожность. У 55 (77,4%) больных витилиго отмечен высокий уровень личностной тревожности, причем он не зависел ни от площади поражения, ни от давности заболевания. Наличие депрессивных расстройств подтверждены с помощью госпитальной шкалы Гамильтона (средний показатель 13,9±2,4 балла) и шкалы Бека (средний показатель 22,4±2,8 балла). У большинства обследованных выявлялись депрессивные расстройства невротического уровня, характеризующиеся подавленностью настроения, нарушением сна, тревожными и астеническими проявлениями.

Таким образом, в ходе обследования каких-либо тяжелых сопутствующих заболеваний не выявлено. По данным литературы, аффективные и вегетативные нарушения наблюдаются практически у всех больных витилиго и требуют адекватной коррекции.

При иммунологическом исследовании, проведенном 25 больным витилиго, обнаружены достоверные отклонения от контрольных значений в субпопуляционном составе Т-лимфоцитов и дисбаланс провоспалительных цитокинов (табл. 3; рис. 6). Так, содержание $CD8^+$ в крови больных витилиго было



а



б

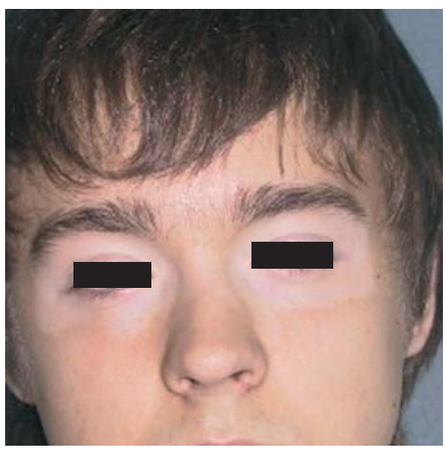

в

Рис. 4. **Акрофациальная форма витилиго (а—в).**

достоверно выше, чем у здоровых, иммунорегуляторный индекс (ИРИ) также имел достоверные отличия от контрольных значений. В сыворотке крови больных витилиго обнаружено повышенное содержание ИЛ-2, ИЛ-6, ИЛ-8 и фактора некроза опухоли-α (ФНО-α), интерферона-γ (ИФН-γ) на фоне низкого уровня регуляторных цитокинов TGF-β и ИЛ-10 по сравнению с контролем.



Рис. 5. **Невусы Сеттона.**

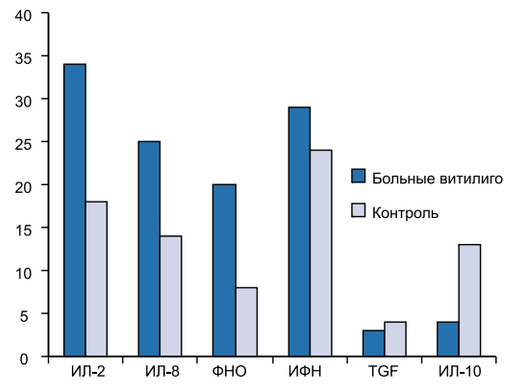

Рис. 6. **Содержание цитокинов в сыворотке больных витилиго.**
Примечание. ИЛ-2, ИЛ-8, ФНО-α, ИФН-γ, ИЛ-10 в пг/мл; TGFβ, в нг/мл.

Таблица 3. **Субпопуляционный состав (в %) Т-лимфоцитов у больных витилиго**

	Больные витилиго (n=25)	Контроль (n=30)
$CD3^+$	60,1±2,1	61,3±4,2
$CD4^+$	35,8±1,8*	41,3±2,6
$CD8^+$	29,4±0,9*	27,3±1,6
$CD4^+/CD8^+$	1,6±0,1	1,8±0,12

Примечание. *— p<0,05 по сравнению с контрольными значениями

Комплексное лечение больных проводили с учетом клинических особенностей витилиго, в том числе давности, распространенности и активности патологического процесса. Использовали направленную иммуномодулирующую терапию — тимоген (назальный спрей по 1 мл/сут в течение 20 дней) и пимекролимус (1% крем 2 раза в сутки в течение 4—6 мес). Психокорригирующую терапию проводили агомелатином, который является агонистом мелатонина (MT_1- и MT_2-рецепторов) и антагонистом $5HT_{2c}$. Агомелатин больные витилиго принимали по 25 мг/сут 1 раз в день не менее 6 нед. После консультации психиатра 5 больным с умеренно выраженными признаками депрессии агомелатин был назначен в суточной дозе 50 мг на 12—24 нед.

Мы провели комплексное лечение 57 больным разными формами витилиго (3 пациента — с сегментарной формой, 25 — с акрофациальной, 29 — вульгарной).

У всех больных с сегментарной формой витилиго 100% репигментация наблюдалась через 4 мес после начала терапии.

У больных акрофациальной формой полная клиническая ремиссия отмечена в 16 (64%) случаях через 5 мес терапии. Значительное улучшение со 100% репигментацией большинства очагов и уменьшением площади очагов депигментации более чем на 60% имелось у 7 пациентов. Незначительная эффективность отмечена у 2 больных, причем полностью восстановилась нормальная окраска кожи в периорбитальных и периоральной областях, на тыльной поверхности кистей и в области фаланг площадь депигментированных очагов практически не изменилась, частично (до 40%) уменьшилась площадь очагов в области голеностопных суставов.

Положительные изменения после проведенной комплексной терапии наблюдались у всех больных вульгарной формой витилиго. Клиническая ремиссия отмечалась у 20 из 29 больных данной группы. В течение первых 3 мес терапии (12 нед) у этих пациентов началась активная репигментация очагов, площадь которых сокращалась на 30—60%. К концу 6-го месяца цвет кожи восстановился полностью. У 6 больных наблюдалось сокращение площади депигментированных очагов на 50—70% за счет полной репигментации отдельных очагов и частичного восстановления нормального цвета кожи отдельных

Таблица 4. **Клиническая эффективность комплексной терапии больных разными формами витилиго**

Клиническая форма	Клиническая ремиссия (100% репигментация)	Значительное улучшение (репигментация до 75%)	Улучшение (репигментация до 50—75%)	Без эффекта (10—15%)
Сегментарная форма	3	—	—	—
Акрофациальная форма	16	7	—	2
Вульгарная форма	20	6	3	—
Всего	39 (68,4)	13 (22,8)	3 (5,3)	2 (3,5)

Примечание. В скобках указаны проценты.

участков. У 3 пациентов отмечались незначительные позитивные изменения, которые выражались в восстановлении пигментации свежих, небольших по площади участков (не более 2 см^2), сглаживании границ по периферии очагов депигментации (табл. 4).

Все больные хорошо переносили лечение, побочных эффектов, осложнений, отказов от терапии не было. В процессе терапии удалось изменить отношение пациентов к своему заболеванию, оценить позитивные изменения в процессе лечения. На фоне активной репигментации очагов нормализовались иммунологические показатели и произошла редукция признаков депрессивных расстройств.

Таким образом, полученные нами результаты свидетельствуют о возможности обоснованного эффективного и безопасного лечения витилиго.

ЛИТЕРАТУРА

1. *Kekourou T.* How to manage vitiligo in children. JEADV 2007; 23: 11—13.
2. *Барабой В.А.* Структура, биосинтез меланоцитов, их биологическая роль, перспективы применения. Успехи соврем биол 2000; 117: 86—92.
3. *Дворянкова Е.В., Ткаченко С.Б.* Роль сопутствующей патологии и факторов риска в развитии и течении витилиго. Клин дерматол и венерол 2006; 1: 63—65.
4. *Schallreuter K., Krueger C., Wuerfel B. et al.* Childhood-vitiligo. What can we do? JEADV 2007; 31: 2: 38—41.
5. *Belkheir N.H., Duweb G.H., El-Berghath A.* Vitiligo: Epidemiology and manifestations. JEADV 2008; 37: 281—288.
6. *Alkhateeb A., Fain P.R., Thody A. et al.* Epidemiology of vitiligo and associated autoimmune diseases in Caucasian probands and their relatives. Pigment Cell Res 2003; 16: 208—214.
7. *Liu J.B., Li V., Chen H. et al.* Association of vitiligo with HLA-A2: meta-analysis. JEADV 2007; 21: 205—213.
8. *Picardo M.* Non-immuological mechanisms in the pathogenesis of vitiligo: An overview. JEADV 2009; 42: 23—31.
9. *Кузьмина Т.С., Ткаченко С.Б., Потекаев Н.Н.* Витилиго: патогенетическое обоснование использования лазера. Экспер и клин дерматокосметол 2005; 4: 14—16.
10. *Волнухин В.А., Прошутинская Д.В., Вавилов А.М. и др.* Иммунофенотипическая характеристика клеточных инфильтратов в коже больных витилиго. Вестн дерматол и венерол 2008; 3: 37—43.
11. *Antiga E., Caproni M., Del Bianco E.* Analysis of TGFβ and IL10 serum levels in patients lupus erythematodes fnd vitiligo. JEADV 2009; Suppl: SS07: 227.
12. *Njoo M.D., Bos J.D., Westerhof W.* Treatment of generalized vitilitgo of children. J Am Acad Dermatol 2000; 42: 245—253.
13. *Лусс Л.В., Некрасов А.В., Пучкова Н.Г. и др.* Роль иммуномодулирующей терапии в общеклинической практике. Иммунология 2000; 5: 34—38.
14. *Хасанов Д.С., Тэн В.Н., Ваисов А.Ш., Рахматов А.Б.* Дифференцированные методы лечения больных витилиго. Вестн дерматол и венерол 2002; 3: 32—34.
15. *Романенко Г.Ф., Шахнес И.Е., Барченя В.П., Сточник А.А.* Комплексное лечение витилиго (меладинином, витаминами, микроэлементами, гомеопатическими средствами) у детей и взрослых. Рос журн кожн и вен бол 1998; 4: 42—44.
16. *Manolache L., Dumitrescu R., Benea V.* Similarities in some psychosomatic aspects in alopecia areata and vitiligo patients. JEADV 2004; 18: 186—189.
17. *Kossakowska M.M., Placek W.J.* Control of negative emotions and its implication for illness perception among psoriasis and vitiligo patients. JEADV 2010; 24: 4: 429—433.