Структурно-функциональные особенности коммуникационных систем при папилломавирусной инфекции и плоскоклеточном раке в тканях шейки матки

И.А. БЕХТЕРЕВА[1], В.В. СУДИЛОВСКАЯ[1,2]

[1]Смоленская государственная медицинская академия Минздравсоцразвития РФ; [2]ФГУ «НМХЦ им. Н.И. Пирогова», Москва

Structural and functional peculiarities of the communication systems during papillomavirus infection and squamous cell carcinoma of the uterine cervix

I.A. BEKHTEREVA, V.V. SUDILOVSKAYA

Smolensk State Medical Academy, Russian Ministry of Health and Social Development; Federal state institution «N.I. Pirogov National Medical Surgical Centre», Russian Ministry of Health and Social Development, Moscow

В ткани плоскоклеточного рака и контралатеральной зоне от рака шейки матки (в данной зоне имели место морфологические признаки папилломавирусного поражения) вокруг сосудов микроциркуляторного русла (артериол, капилляров и венул) и вегетативных нервных терминалей имеются достоверные количественные изменения фибробластов, лимфоцитов, плазмоцитов, полиморфно-ядерных лейкоцитов. Структурно-функциональные особенности коммуникационных систем во многом определяют паренхиматозно-стромальные взаимоотношения в тканях рака шейки матки и при папилломавирусной инфекции шейки матки и могут являться одним из критериев индивидуального прогноза.

Ключевые слова: папилломавирусная инфекция, рак шейки матки, коммуникационные системы, вегетативные нервные терминали, микроциркуляторное русло, клеточные популяции.

Significant quantitative changes of fibroblasts, lymphocytes, plasmocytes, and polymorphonuclear leukocytes have been documented as occurring around the microcirculatory vessels (arterioles, capillaries, and venules) and vegetative nerve terminals in the tissues of squamous cell carcinoma of the uterine cervix. Similar changes have been found in the contralateral region showing morphological signs of papillomavirus infection. The structural and functional peculiarities of the communication systems associated with these conditions appear to determine parenchyma-stroma relationships in the tissues of squamous cell carcinoma. It is concluded that in the case of papillomavirus infection of the uterine cervix these peculiarities may serve as a criterion for the prognosis of the outcome of the pathological conditions being considered on an individual basis.

Key words: papillomavirus infection, carcinoma of the uterine cervix, communication systems, vegetative nerve terminals, microcirculatory vasculature, cell populations.

Роль вируса папилломы человека (ВПЧ) в канцерогенезе шейки матки в настоящее время не вызывает сомнений. По данным ряда авторов [1, 2], в 90—95% (и даже в 100%) случаев при плоскоклеточных раках шейки матки (РШМ) присутствуют 16-, 18- или 31-, 33-й типы ВПЧ. Именно поэтому своевременная диагностика и адекватное лечение данной патологии способствует снижению заболеваемости РШМ.

Одной из главных проблем диагностики дисплазии эпителия и микроинвазивного РШМ остается отсутствие достоверных критериев, позволяющих объективно оценивать патоморфологические данные. Результаты углубленного исследования структурно-функциональных характеристик тканевых процессов в бассейне микроциркуляторного русла (МЦР) и вегетативных нервных терминалей (ВНТ) указывают на наличие взаимосвязи иммунного инфильтрата с разными компонентами коммуникационных систем (КС) в тканях при предопухолевых и опухолевых процессах. Обобщение морфометрических маркеров прогрессирования предракового процесса невозможно без учета изменений стромального компонента и прежде всего КС.

КС — открытые системы, состоящие из совокупности структурно-функциональных единиц (сосуды МЦР, нервные терминали, непосредственное клеточное окружение указанных структур), находя-

© И.А. Бехтерева, В.В. Судиловская, 2012

Klin Dermatol Venerol 2012;2:10

[2]Тел.: +7 (495) 465-2267

щихся в гистофизиологических взаимоотношниях, обеспечивающих структурные основы гомеостаза [3].

Цель исследования — выявить особенности взаимоотношений сосудистого и нервного компонента КС и клеточных популяций как морфогенетически значимого звена прогрессирования ВПЧ поражения шейки матки.

Материал и методы

В работе использовали операционный материал ткани шейки матки, полученный от 30 женщин 28—45 лет. Сразу после удаления органа из ткани шейки матки через всю толщу вырезали кусочки — непосредственно из опухоли и из зоны, визуально не пораженной опухолевым ростом, – с контралатеральной стороны (КЛС). Полученные кусочки ткани подвергали глубокой заморозке в парах жидкого азота в специальном контейнере для криообработки биологического материала, разработанном А.Е. Доросевичем и С.Ю. Абросимовым [4]. На криостате готовили серийные срезы толщиной 5 мкм, которые обрабатывали по методу Karnovsky—Roots [5] для выявления холинергических нервных терминалей (ХНТ) с применением ацетилтиохолиниодида и по методу Falck [6] для выявления адренергических нервных терминалей (АНТ) с применением параформальдегида. Оставшиеся кусочки тканей фиксировали в 10% нейтральном забуференном формалине, затем подвергали стандартной проводке с последующей заливкой в парафин. Из полученных блоков готовили срезы толщиной 5 мкм, окрашивали гематоксилином и эозином, пикрофуксином по Ван-Гизону, Габу—Дыбану. Проводили иммуногистохимическое исследование (стрептавидин-биотиновый метод) с CD34 (class II, clone QBEnd-10, DAKO) для выявления эндотелия. Площадь сосудистого русла определяли с помощью программы ВидеоТест 4.0 (рис. 1, 2).

Микроморфометрический анализ предусматривал подсчет абсолютного числа клеточных элементов (при увеличении микроскопа 400, каждое наблюдение — в 10 полях зрения) вокруг гистотопографически удаленных друг от друга артериол, капилляров, венул, АНТ и ХНТ, что исключает возможность «перекрывания» перинервальных и параваскулярных зон.

Полученные данные подвергали статистическому анализу, одна из задач которого заключалась в проверке гипотезы о том, что распределение клеточных популяций в ткани РШМ и КЛС, вокруг изуча-

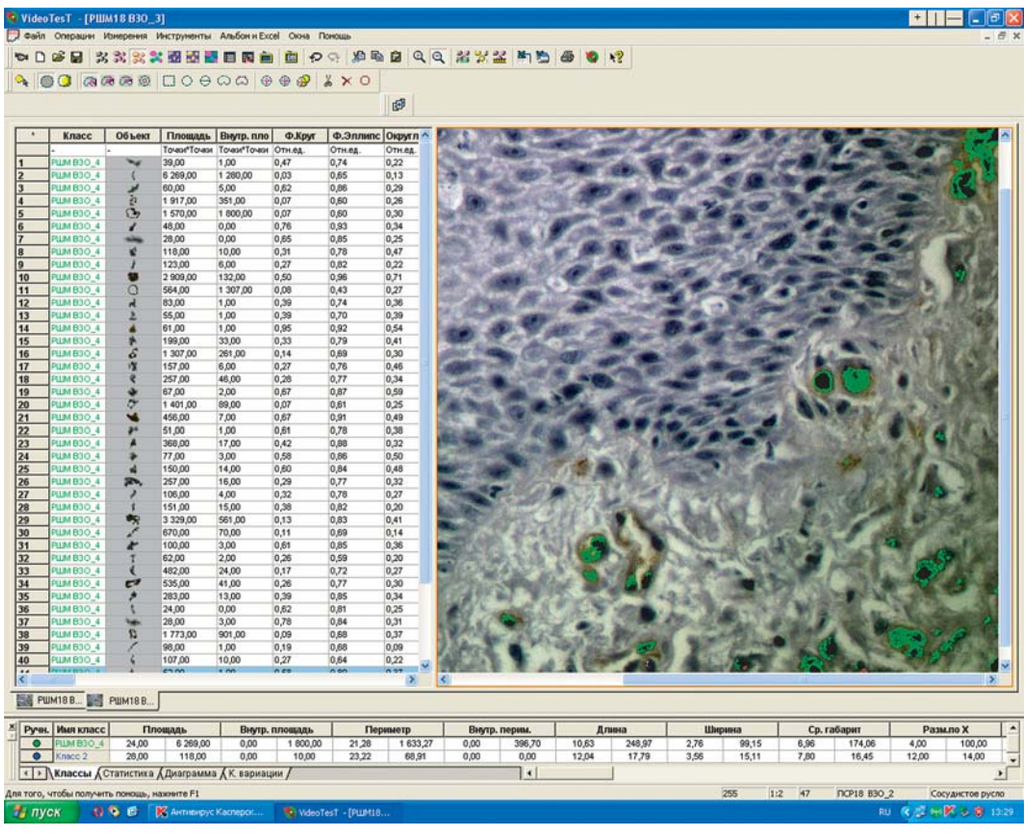

Рис. 1. **Определение площади сосудистого русла в ткани КЛС при РШМ с помощью программы ВидеоТест 4.0.**
Зеленым цветом обозначены маски, которые нанесены с помощью данной программы. Срезы окрашены СД-34 (ИГХ-метод).

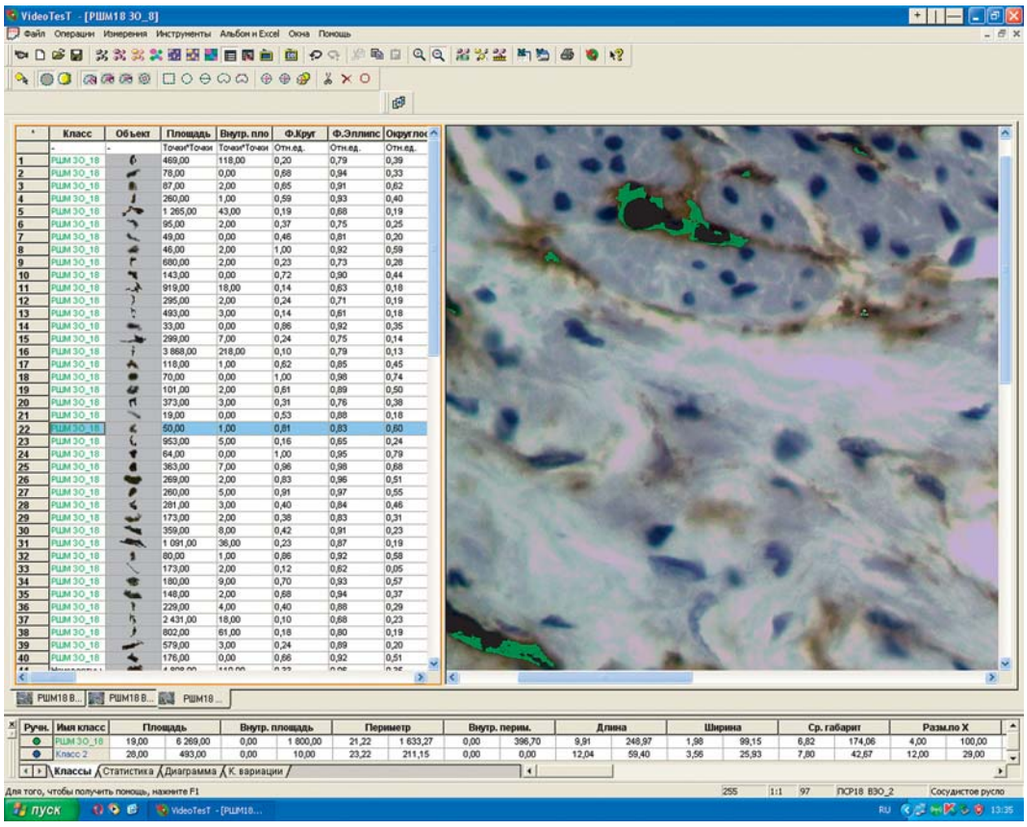

***Рис. 2.* Определение площади сосудистого русла в ткани РШМ с помощью программы ВидеоТест 4.0.**

Зеленым цветом обозначены маски, которые нанесены с помощью данной программы. Срезы окрашены СД-34 (ИГХ-метод).

емых структурных единиц КС не имеют значимых различий. Альтернативная гипотеза заключалась в том, что имеют место статистически значимые различия. Анализ статистических распределений всех изучаемых клеток в выборках значимо отличался от нормального распределения. Гипотезу о нормальности распределения проверяли с помощью критерия χ^2 [7, 8]. Для количественной оценки типичного числа клеточных элементов в поле зрения использовали типичный уровень, который характеризует количество клеточных элементов, наблюдаемых в поле зрения, и в непараметрических ранговых критериях отражается средним рангом. Для проверки статистической гипотезы об отсутствии значимых различий между типичными уровнями анализируемых распределений использовали непараметрический критерий Манна—Уитни [9, 10].

Результаты и обсуждение

В ткани контралатеральной стороны при РШМ наблюдались признаки папилломавирусного поражения с явлениями цервикальной интраэпителиальной неоплазии (ЦИН) разной степени выраженности.

Сосуды МЦР на светооптическом уровне сохраняли типичное гистологическое строение: артериолы имели трехслойное строение, характерное для сосудов артериального типа. Строение венул и капилляров также соответствовало классическим описаниям данных структур. Коллагеновый и эластический каркас во всех типах сосудов был сохранен. Анализ площади сосудистого русла данной зоны показал, что в разных наблюдениях площадь сосудистого русла значительно варьировала, что, скорее всего, было обусловлено разной выраженностью ЦИН при папилломавирусном поражении ШМ (рис. 3). Отмечено, что чем выше степень ЦИН, тем больше площадь сосудистого русла.

В строме непосредственно под многослойным плоским эпителием ХНТ выявлялись в достаточно большом количестве, а их терминальные ветви достигали сосочковых выростов дермы. Эти волокна окрашивались в светло-коричневый цвет, что указывает на умеренное содержание ацетилхолинэстеразы, а ее распределение по ходу волокна местами было неравномерным. Имелись участки с выраженной гранулярностью и более интенсивным окрашиванием гранул. В ряде случаев выявлено специфическое окрашивание клеток базального слоя эпителия

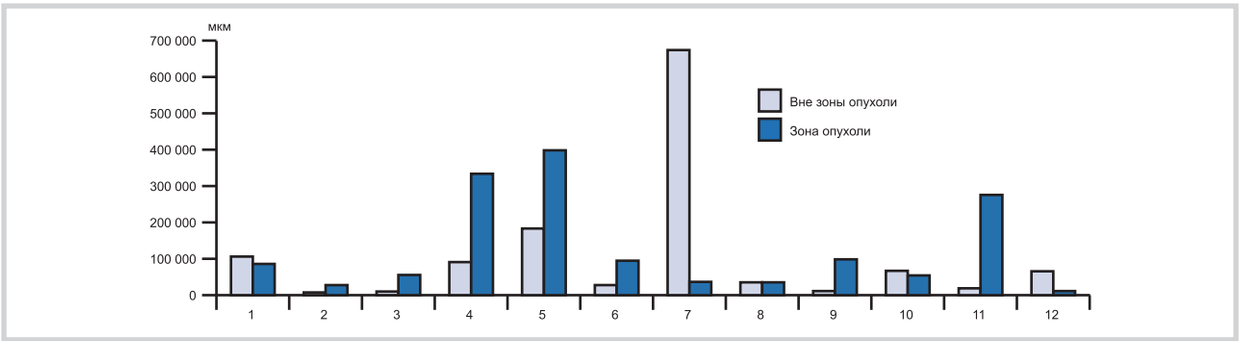

Рис. 3. **Площадь сосудистого русла в тканях РШМ и контралатеральной зоне.**

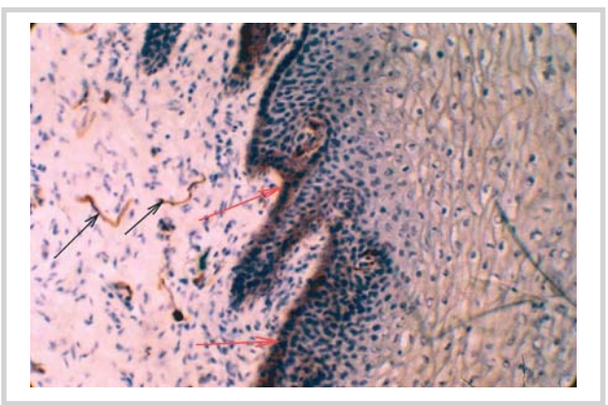

Рис. 4. **Ткань контралатеральной стороны при РШМ. Морфологические признаки ВПЧ, одиночные ХНТ с умеренным содержанием АХЭ (черные стрелки), специфическое окрашивание базальных клеток (красные стрелки).**

Обработка по методу Karnovsky—Roots с докрашиванием гематоксилином (×400).

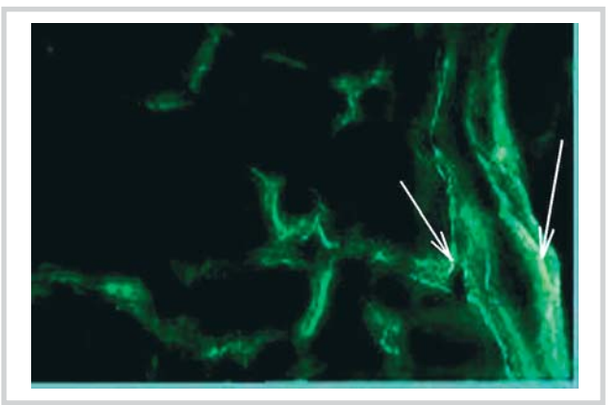

Рис. 5. **Ткань контралатеральной стороны при РШМ. АНТ с интенсивной люминесценцией (стрелки).**

Обработка по методу Falck и соавт. (×400).

(рис. 4). С учетом высокой специфичности окрашивания данный факт может свидетельствовать о диффузии АХЭ в цитоплазму клеток базального слоя, а следовательно, косвенным образом указывать на присутствие ацетилхолина.

ХНТ обнаруживались в непосредственной близости от сосудистого компонента, однако перивакулярные сплетения были выражены слабо. Количество волокон, выявленных непосредственно в сосудистой стенке, было небольшим. Лишь единичные нервные терминали достигали субэпителиальных отделов.

АНТ в субэпителиальных отделах были выявлены в виде единичных тонких нитей с умеренным изумрудным свечением и прерывистым ходом (рис. 5). Расположение их было крайне хаотичным. Иногда выявлялись нервные стволики, люминесценция которых имела вид зеленоватой «пыли». Вокруг сосудов обнаруживались люминесцирующие АНТ в виде тонких прерывистых нитей, с преимущественной локализацией вокруг артериол, лишь в единичных случаях волокна образовывали сплетения.

В ткани плоскоклеточного РШМ микрососуды были представлены артериолами, капиллярами и венулами и имели классическое строение, однако присутствовали псевдососуды по типу примитивных тканевых каналов и щелей, ограниченных опухолевыми клетками. Эластический и коллагеновый каркас сосудов с признаками дезорганизации на отдельных участках был полностью разрушен опухолевыми клетками, в просвете сосудов определялись опухолевые эмболы.

При анализе площади сосудистого русла в данной зоне было отмечено, что показатели более стабильны, но при этом площадь сосудистого русла увеличилась на 17,86% по сравнению с КЛС (см. рис. 3).

В непосредственной близости от опухолевых клеток ХНТ были представлены единичными, фрагментированными тонкими волоконцами с прерывистым ходом и неравномерным распределением АХЭ в виде очаговых скоплений или выходом ее за пределы нервного волокна. При этом в части случаев окружающая волокна строма имела интенсивное диффузное фоновое окрашивание, что указывает на диффузию АХЭ. В части наблюдений отмечалось интенсивное восприятие красителя опухолевыми клетками и соответственно они окрашивались в насыщенный коричневый цвет. Аналогичный эффект наблюдался в «раковых жемчужинах». Данное наблюдение указывает на высокую концентрацию в

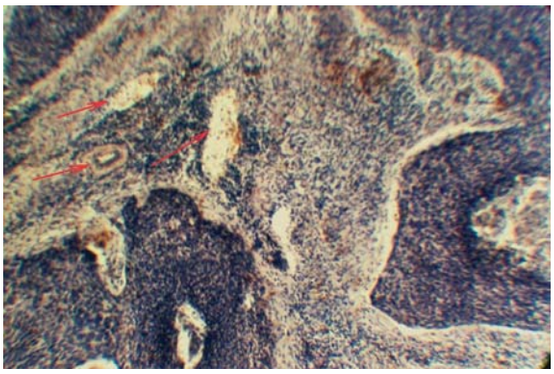

Рис. 6. **Ткань РШМ. В строме единичные фрагменты ХНТ, участки пылевидного окрашивания, артерия мелкого калибра и капилляры (стрелки) со слабым диффузным окрашиванием стенки, волокна в стенке не определяются.**

Обработка по методу Karnovsky—Roots, докрашивание гематоксилином (×100).

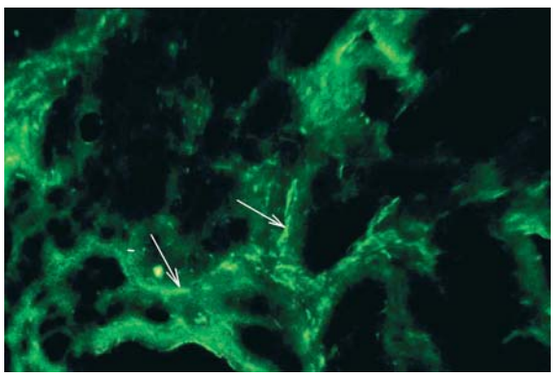

Рис. 7. **Ткань РШМ. Параллельный срез (см. рис. 6). В строме между опухолевыми комплексами единичные АНТ (стрелки) с прерывистым ходом и слабой люминесценцией, единичные варикозные утолщения волокон.**

Обработка по методу Falck и соавт. (×100).

них АХЭ и является косвенным подтверждением наличия в их цитоплазме ацетилхолина.

По отношению к сосудистому компоненту ХНТ располагались на удалении. Большинство сосудов, преимущественно венул, были лишены ХНТ, стенки некоторых из них слабо диффузно окрашивались. Выявлены единичные терминали, достигавшие сосудистой стенки (рис. 6).

В зоне роста опухолевых клеток АНТ практически не выявлялись. Обнаруженные единичные нервные волокна представляли собой очень тонкие, хаотично расположенные нити, разволокненные структуры с низким содержанием медиатора и, соответственно низкой интенсивностью люминесценции (рис. 7). Распределение медиатора было крайне неравномерным: имелись варикозные утолщения с чуть более интенсивным свечением — депонированием. Часто волокна имели прерывистый ход, были фрагментированы. В зоне расположения сосудов АНТ нам удалось выявить лишь в единичных случаях, в большинстве наблюдений нервные волокна в сосудистой стенке не определялись. В периваскулярной строме на некотором отдалении от стенки в зоне расположения крупных сосудов АНТ выглядели как короткие, отдельно лежащие отрезки с неравномерным распределением нейромедиатора и низкой степенью люминесценции. При этом люминесценция внутреннего контура сосудов не определялась.

Результаты морфометрического исследования клеточных популяций свидетельствуют о том, что вокруг артериол в тканях РШМ достоверно увеличивается число фибробластов (ФБ), лимфоцитов (ЛФ), плазматических клеток (ПЛ) и полиморфноядерных лейкоцитов (ПЯЛ) по сравнению с контралатеральной стороной от РШМ. Однако средний ранг выборки фиброцитов (ФЦ), макрофагов (МФ) и клеток паренхимы (ПАР) указывает на то, что в зоне опухоли и в ткани КЛС типичное число наблюдаемых клеточных элементов не имеет достоверных различий (табл. 1).

При статистической обработке морфометрических показателей клеточных популяций установлено, что вокруг венул и капилляров в тканях РШМ достоверно увеличивается число ЛФ, ПЛ и ПЯЛ по сравнению с тканью КЛС. При этом средний ранг выборки ФЦ, ФБ, МФ и клеток ПАР в зоне опухоли и в ткани КЛС достоверно не отличался, следовательно, типичное число наблюдаемых клеточных элементов было одинаковым (табл. 2, 3).

Анализируя характер распределения клеточных популяций в непосредственной близости от ХНТ, следует отметить достоверное увеличение частоты встречаемости ФБ, ЛФ, ПЛ, МФ, ПЯЛ и клеток ПАР в ткани РШМ по сравнению с тканью КЛС. При этом количество ФЦ в ткани РШМ достоверно уменьшилось (табл. 4).

В непосредственной близости от АНТ в ткани РШМ отмечено достоверное увеличение частоты встречаемости ФБ, ЛФ, ПЛ, МФ. При этом частота встречаемости ПЯЛ и клеток ПАР достоверно не отличалась от таковой в ткани КЛС. Достоверно снизилась частота встречаемости ФЦ в ткани РШМ (табл. 5).

Анализируя характер распределения ЛФ в непосредственной близости от АНТ прежде всего следует отметить равномерность их распределения в РШМ. С учетом принятых гипотез при проведении статистического анализа данный факт указывает на разделение всех изученных РШМ на две группы – опухоли, содержащие выраженный лимфоцитарный инфильтрат, и опухоли, лишенные его. Такой особенности распределения ЛФ не отмечалось в непосредственной близости от ХНТ.

***Таблица 1*. Распределение клеточных популяций вокруг артериол в ткани РШМ и контралатеральной зоне**

Показатель	Средний ранг выборки		Статистика критерия	
	зона опухоли	контралатеральная зона от РШМ	критерий Манна—Уитни	*p*
ФЦ	305,5	314,49	1392	0,266>0,05
ФБ	331,78	288,29	6730	0,0012<0,05*
ЛФ	346,05	270,95	11566	6,5E-08<0,05*
ПЛ	331,23	286,98	6826	0,00069<0,05*
МФ	307,88	312,12	656,5	0,383>0,05
ПЯЛ	322,97	298	3866	0,035<0,05*
ПАР	310,69	310,31	57,5	0,489>0,05

Примечание. Во всех таблицах: * — достоверно различные показатели.

***Таблица 2*. Распределение клеточных популяций вокруг венул в ткани РШМ и контралатеральной зоне**

Показатель	Средний ранг выборки		Статистика критерия	
	зона опухоли	контралатеральная зона от РШМ	критерий Манна—Уитни	*p*
ФЦ	303,24	317,76	2252	0,156>0,05
ФБ	317,8	303,2	2262,5	0,155>0,05
ЛФ	341,75	279,25	9688	0,0000054<0,05*
ПЛ	342,31	277,8	9982,5	0,0000013<0,05*
МФ	324,24	296,76	4259,5	0,027<0,05*
ПЯЛ	325,88	295,12	4766,5	0,011<0,05*
ПАР	302,46	318,54	2491,5	0,126>0,05

***Таблица 3*. Распределение клеточных популяций вокруг капилляров в ткани РШМ и контралатеральной зоне**

Показатель	Средний ранг выборки		Статистика критерия	
	зона опухоли	контралатеральная зона от РШМ	критерий Манна—Уитни	*p*
ФЦ	311,45	309,55	295	0,447>0,05
ФБ	319,11	301,89	2668	0,1158>0,05
ЛФ	356,11	262,05	14509	2,19E-11<0,05*
ПЛ	345,1	266,52	12003	7,9E-09<0,05*
МФ	330,2	289,73	6262	0,0024<0,05*
ПЯЛ	330,37	290,63	6160	0,0021<0,05*
ПАР	314,38	306,62	1202,5	0,293>0,05

***Таблица 4*. Распределение клеточных популяций вокруг ХНТ в ткани РШМ и контралатеральной зоне**

Показатель	Средний ранг выборки		Статистика критерия	
	зона опухоли	контралатеральная зона от РШМ	критерий Манна—Уитни	*p*
ФЦ	271,65	329,35	8655,0	2,2 E-5 <0,05
ФБ	269,268	331,732	9369,5	0,509E-5 <0,05
ЛФ	364,749	478,945	10697,0	3,3E-3 <0,05
ПЛ	268,94	376,533	5935,6	0,0 <0,05
МФ	341,645	259,355	12343,5	0,0 <0,05
ПЯЛ	197,98	215,197	4368,0	0,062 >0,05
ПАР	313,723	287,277	3967,0	2,108 E-2 <0,05

При морфометрическом анализе площади сосудистого русла выявлено достоверное увеличение данного показателя в тканях РШМ по сравнению с КЛС (папилломавирусное поражение шейки матки), что, скорее всего, можно объяснить нарастающей атипией, инвазивным характером роста, увеличивающим потенциал метастазирования.

В ткани РШМ вокруг сосудистого и нервного компонентов изменения претерпели ФБ, что, возможно, объясняется разнообразными функциями

***Таблица 5*. Распределение клеточных популяций вокруг АНТ в ткани РШМ и контралатеральной зоне**

Показатель	Средний ранг выборки		Статистика критерия	
	зона опухоли	контралатеральная зона от РШМ	критерий Манна—Уитни	*p*
ФЦ	271,967	329,033	8560	2,6 E-5 <0,05
ФБ	265,237	335,763	10579	3,13 E-7 <0,05
ЛФ	281,987	319,013	5554	0,0045 <0,05
ПЛ	246,873	354,127	16088	0,0 <0,05
МФ	346,963	254,037	13939,0	0,0 <0,05
ПЯЛ	225,497	375,503	22501	0,0 <0,05
ПАР	311,257	289,743	3227,0	0,0504335 >0,05

последних, одна из которых – формирование функциональной системы короткодистантных регуляторов микроокружения [11, 12], что и определяет морфофункциональные характеристики коммуникационных систем. При воспалительных процессах, пролиферации клеток, включая опухолевый рост, ФБ предопределяют направленность и исход процесса — восстановление структуры ткани или углубление патологических изменений.

Возможно, при опухолевом росте КС, как один из структурных элементов, входящих в стромальный компонент, обеспечивают двустороннюю связь «макроорганизм—опухолевая ткань» и совместно с окружающими их клеточными популяциями могут выступать самостоятельным звеном или посредником в развитии разных процессов, в том числе и опухолевых [13—15].

Выводы

Комплексное морфометрическое исследование площади сосудистого русла, нервного, сосудистого компонентов и клеточных популяций как составляющих звеньев коммуникационных систем в тканях ШМ при папилломавирусном поражении является значимым для определения критериев индивидуального прогноза, а также характера течения предопухолевых и опухолевых процессов.

ЛИТЕРАТУРА

1. *Минкина Г.Н., Манухин И.Б., Франк Г.А.* Предрак шейки матки. М: Аэрограф-медиа 2001.
2. *Хансон К.П., Имянитов Е.Н.* Современные представления о канцерогенезе рака шейки матки. Практ онкол 2002; 3: 3: 145—155.
3. *Дороševич А.Е.* Коммуникационные системы и опухолевый рост. Актовая речь. Смоленск: Универсум 2007; 44.
4. *Абросимов С.Ю., Дороševич А.Е.* Обработка биологического материала методом Фалька и его модификация с помощью устройства оригинальной конструкции. Бюл экспер биол 1993; 6: 633—636.
5. *Karnovsky M.J., Roots L.* A «direct-coloring» thiocholine metod for cholinesterase. J Histochem Cystochem 1964; 12: 219—221.
6. *Falck B.* Observations on the possililities of the cellular localizations of monoamines by a fluarescence method. Acta Physiol Scandinavica 1962; 56: 197: 6—25.
7. *Кобзарь А.И.* Прикладная математическая статистика. Для инженеров и научных работников. М: ФИЗМАТЛИТ 2006.
8. *Медик В.А., Токмачев М.С., Фишман Б.Б.* Статистика в медицине и биологии. Руководство. В 2 т. Под ред. Ю.М. Комарова. М: Медицина 2000.
9. *Герасимов А.Н.* Медицинская статистика. Учебное пособие. М: МИА 2007.
10. *Гланц С.* Медико-биологическая статистика. Пер. с англ. М: Практика 1998.
11. *Lenczewski A., Terlikowski S., Famulski W. et al.* Angiogenesis as a prognostic factor in infasive carcinoma of the uterine cervix. Folia Histochem Cytobiol 2001; 39: 2: 165—166.
12. *Бобров Л.И.* Фибробласты и их значение в тканевых реакциях. Арх пат 1990; 52: 2: 65—68.
13. *Пальцев М.А., Иванов А.А., Северин С.Т.* Межклеточные взаимодействия. М: Медицина 2003.
14. *Бехтерева И.А.* Особенности гистоархитектоники вегетативных нервных терминалей и их клеточное микроокружение в тканях рака молочной железы до и после лучевой терапии. Арх патол 2004; 66: 1: 31—34.
15. *Голубев О.А.* Значение «коммуникационных систем» в индивидуальном прогнозировании рака молочной железы. Арх патол 2004; 66: 1: 22—28.